

## شوانوم صورتی

## Facial Schwannoma

منصوره عادل قهرمان<sup>۱</sup> - زهرا قاسم احمد<sup>۲</sup> - محمد تقی خرسندی آشتیانی<sup>۱</sup> - یاشار عمیدی<sup>۳</sup>Mansoureh Adel Ghahraman<sup>1</sup> - Zahra Ghassem Ahmad<sup>2</sup> - Mohammadtaghi Khorsandi Ashtiani<sup>1</sup> - Yashar Amidi<sup>3</sup>

## چکیده

زمینه: شوانوم صورتی تومور نادری است که از هر بخش عصب می تواند منشأ گیرد. علائم احتمالی آن عبارتند از: ضعف جزئی یا کامل صورت، کاهش شنوایی، مشاهده توده ای در گوش، اتوره، از دست دادن حس چشایی و به ندرت درد و گاه کاملاً بدون علامت. برای تشخیص باید تاریخچه گیری دقیق، ارزیابی نورواتولوژیک، معاینه و بویژه سی تی اسکن یا MRI به عمل آید. تنها روش درمان، جراحی است هر چند که تعیین زمان مناسب عمل در صورت سلامت عملکرد عصب دشوار است.

مورد: در این مقاله، دختری ۱۹ ساله که با کلیه علائم یاد شده در سمت راست صورت غیر از مشکل حس چشایی مراجعه کرده بود معرفی شده است. با معاینه و انجام آزمایش های ادیومتری و رادیولوژی وجود شوانوم صورتی محرز گردید. بیمار تحت عمل جراحی قرار گرفت. در پی گیری های بعدی عملکرد عصب صورتی تا حد زیادی بهبود یافته بود.

نتیجه گیری: نیاز به ارزیابی دقیق بیماران دارای تابلوی بالینی فلج بلز لازم به تأکید نیست. در صورتی که علیرغم منفی بودن نتایج کماکان شک وجود داشته باشد حتی ممکن است لازم باشد جراحی تجسسی عصب به منظور تشخیص صورت گیرد.

واژگان کلیدی: شوانوم صورتی، تومور عصب صورتی، ضعف صورت

## Abstract

**Background:** Facial schwannoma is a rare tumor arising from any part of the nerve. Probable symptoms are partial or facial weakness, hearing loss, visible mass in the ear, otorrhea, loss of taste, rarely pain, and sometimes without any symptoms. Patients should undergo a complete neurotologic history, examination with documentation of facial and auditory function, specially C.T. scan or M.R.I. Surgery is the only treatment option although the decision of when to remove facial schwannoma in the presence of normal facial function is difficult.

**Case:** A 19-year-old girl with all above symptoms in the right side except loss of taste is diagnosed having facial schwannoma with full examination, audiometric, and radiological tests. She underwent surgery. In follow-up facial function were mostly restored.

**Conclusion:** The need for careful assessment of patients with Bell's palsy cannot be overemphasized. In spite of the negative results if still there is any suspicion, total facial nerve exploration is necessary.

**Keywords:** Facial schwannoma, facial tumor, facial weakness

1- TUMS Scientific Board Member

2- B.Sc. in Audiology

3- resident of ENT, Amir Alam Hospital

۱- عضو هیأت علمی دانشگاه علوم پزشکی تهران

۲- کارشناس شنوایی شناسی

۳- دستیار گوش، گلو و بینی، بیمارستان امیراعلم

نشانی مکاتبه: تهران - خیابان انقلاب - پیچ شمیران - دانشکده توانبخشی - گروه شنوایی شناسی

Email: [madel@sina.tums.ac.ir](mailto:madel@sina.tums.ac.ir)

## مقدمه

شوانوم صورتی اولین بار توسط اشمیت<sup>۱</sup> (۱۹۳۰) شناخته شد (۱ و ۲). شیوع این بیماری چندان مشخص نیست. زیرا بسیاری از مبتلایان ناشناخته می مانند یا اشتباه تشخیص داده می شوند (۲). از زمان اشمیت تا کنون تعداد بیمارانی که گزارش شده اند ۶۰۰ نفر بوده است و **Case series** موجود نیز بسیار کوچک هستند (۱).

این بیماری در هر سنی ممکن است رخ دهد و در زنان شایع تر از مردان است (۲). این تومور از هر نقطه عصب صورتی می تواند منشاء گیرد. اما شوانوم در داخل جمجمه ای خالص بسیار نادر است. تومور از شاخه ای عصب نیز آغاز می شود، تا کنون شوانوم عصب خاره ای بزرگ، رکابی و طناب صماخی گزارش شده است (۲). از نظر مکانی، بروز آن در بخش های صماخی، نزولی، زانویی، لابیرنتی، مجرای و پلی مخچه ای گزارش شده است (۱ و ۲). در موارد متعددی مشخص شده است که تومور، داخل جمجمه گسترش یافته است، لذا تا پیش از عمل به سختی می توان به وجود این تومور پی برد. شوانوم صورتی تومور تک و کپسول داری است که از سلول شوآن منشاء می گیرد و به شکل آماس سفت و چند لبوله خاکستری یا قهوه ای بروز می کند. ماهیت چند لبوله آن شبیه تومورهای چند کانونی است. مطالعات نشان می دهد در تومورهایی که واقعاً چند کانونی هستند ارتباطات درون عصبی بین ضایعات کاملاً مجزا وجود دارد. از نظر میکروسکوپی حاوی مناطقی از سلول های دوکی شکل (نواحی **A** آنتونی) و مناطق کم سلول و نرم (نواحی **B** آنتونی) هستند. نسبت این مناطق در تومورهای مختلف متفاوت است. ممکن است مناطقی با هسته های محصور وجود داشته باشند که اجسام وروکی<sup>۲</sup> نامیده می شوند. اگر آکسونی موجود باشد اطراف زیر کپسول قرار دارد (۲) و رشد تومور بسیار کند است (۱). علائم تومورهای عصب صورتی بسیار متغیرند (۱-۳). با آن که اختلال عملکرد عصب صورتی شایع ترین شکایت بیمار محسوب می شود اما بررسی ها نشان می دهد که تقریباً در ۷۳٪ موارد ضعف صورت وجود داشته است (۱).

بدین ترتیب حدود یک چهارم بیماران مشکل ضعف صورت ندارند. ضعف صورت معمولاً تدریجی رخ می دهد. ابتدا جزئی است و ممکن است طی زمان متغیری تا فلج کامل پیش رود (۴-۱). در ۱۶٪ از بیمارانی که از ابتدا فلج کامل دارند این فلج بصورت ناگهانی رخ می دهد. از این رو ممکن است ابتدا فلج بلز تشخیص داده شوند. بیمار فلج بلز که شش ماه پس از ابتلا علائم بهبودی نشان ندهد مشکوک به تومور است. در تومورها پارالزی متغیر بسیار شایع است (۱). گفته می شود بیماری که نوسان عملکرد عصب هفتم دارد را باید از نظر نتوپلاسم مورد بررسی قرار داد مگر آن که خلاف آن ثابت شود.

ضعف عصب صورتی شایع ترین علامت تومورهای عروقی نیز محسوب می شود. علت آن فشار بر عصب یا به احتمال بیشتر پدیده سرقت خونی<sup>۳</sup> است.

کاهش شنوایی دومین علامت شایع تومورهای عصب صورتی است (۴-۱) که تقریباً در نیمی از بیماران رخ می دهد. کاهش شنوایی بر حسب مکان و میزان گسترش توسعه می تواند از نوع انتقالی، حلزونی یا وراء حلزونی باشد (۳ و ۲). اگر کاهش شنوایی انتقالی تنها علامت بیمار باشد می توان ضایعه را از طریق تمپانوتومی تجسسی پیدا کرد یا ممکن است ضمن عمل استاپدکتومی کشف شود. بیوپسی در اکثر بیماران نباید انجام شود زیرا معمولاً بعد از عمل پارالزی صورتی رخ می دهد. ممکن است در پی بروز کاهش شنوایی انتقالی یا درگیری حلزون یا وراء حلزون، وزوز گوش رخ دهد. امکان دارد وزوز گوش در تومور عروقی از نوع ضربان دار باشد. ممکن است سرگیجه و گیجی رخ دهد و گاه تنها علامت موجود است. برخی از این تومورها عمدتاً در زاویه پلی مخچه ای قرار دارند و در نتیجه رفتارهای تومور اکوستیک را تقلید می کنند و تشخیص واقعی آنها تنها حین عمل ممکن است (۲).

سایر علایمی که کمتر شایع اند عبارتند از: مشاهده توده ای پشت پرده صماخ یا در مجرای گوش، اتوره در پی عفونت و از دست دادن حس چشایی. درد علامت نادری است و معمولاً با عوارض ثانویه ای نظیر اوتیت میانی یا

خارجی یا گسترش مستقیم تومور به داخل جمجمه همراه است.

تورم خارج جمجمه ای می تواند به شکل توده های قابل لمس در غده بنا گوش باشد و در نهایت این که تومورهای عصب صورتی ممکن است کاملاً بدون علامت باشند و تنها حین کالبد شکافی یافت شوند (۲۱). گاه نئوپلاسم های صورتی مدتها خاموش هستند و تا زمانی که تشخیص داده شوند بسیار بزرگ شده اند (۲).

از بیمار باید تاریخچه نورواتولوژیک، معاینه همراه مستندات مربوط به عملکرد عصب صورتی و شنوایی به عمل آید. فتوگرافی یا فیلم برداری از صورت ارزشمند است. آزمون پاسخ شنوایی ساقه مغز می تواند پاتولوژی و راء حلزونی را زمانی که قبل از آن مشکوک نبوده نشان دهد. فایده آزمونهای الکتریکی عصب هفتم مورد تردید است. در صورتی که رشد تومور آهسته باشد، تولید و باز تولید هر دو دیده می شوند و نتایج آزمون الکتریکی را بی ارزش می کنند. این تست ها زمانی ارزش دارند که پارالزی ناگهانی باشد. زمانی که علائم بیماری درگیری سیستم وستیبولر را نشان دهد باید الکترونیستاگموگرافی انجام گیرد.

ارزیابیهای رادیوگرافی بهترین ابزارهای تشخیصی محسوب می شوند. امکان دارد لازم باشد از استخوان تمپورال و CPA سی تی اسکن با قدرت تفکیک بالا و MRI با گادولینیوم گرفته شود. هر چند که به نظر می رسد MRI حساس ترین ابزار تشخیصی برای تشخیص تومورهای عصب هفتم است و محل ضایعه و میزان گسترش آن را مشخص می کند (۲).

تنها درمانی که می توان برای تومور صورتی مد نظر قرار داد جراحی است. از آنجا که Case series که تاکنون معرفی شده اند کوچک بوده اند دستورالعملی برای درمان در آنها معرفی نشده است (۲۱).

اقدام "هرچه زودتر بهتر" برای جراحی این بیماران توصیه نمی شود. تعیین زمان مناسب برای برداشت تومور عصب صورتی در صورت سلامت عملکرد عصب بسیار دشوار است. بنابراین لازم است بیمار تحت مشاوره و بررسی جامعی قرار گیرد. اندازه و مکان تومور، علائم، سن، سلامتی و تمایلات بیمار در تعیین برنامه درمانی وی باید مد نظر قرار گیرند.

### معرفی مورد

بیمار دختری ۱۹ ساله بود که با احساس پرش صورت به پزشک مراجعه کرده بود. در هنگام خنده دچار کجی یک سمت صورت برای چند لحظه شده بود که سه بار به فواصل چند ماهه تکرار شده بود. بعد از آن حدود چند ماه دچار گوش درد شد که با مراجعه به پزشکان مختلف تحت درمان اوتیت قرار می گرفت. وی همچنین مبتلا به وزوز گوش بود. درد گوش بیمار سبب تیر کشیدن به گردن و سر وی می شد. علائم دیگر وی، سنگینی و بی حسی در سر و سمت راست صورت بود.

اولین بررسی های ادیولوژیک:

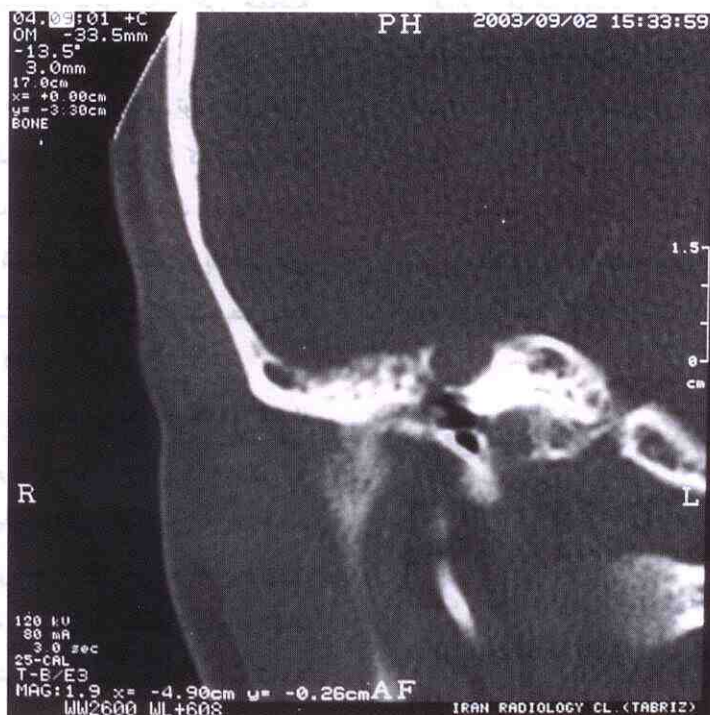الف - اتوسکوپی: در حد طبیعی بود.

ب - ادیومتری تن خالص: در گوش راست کاهش شنوایی انتقالی در حدود ۶۰-۵۰ دسی بل گزارش شده بود.

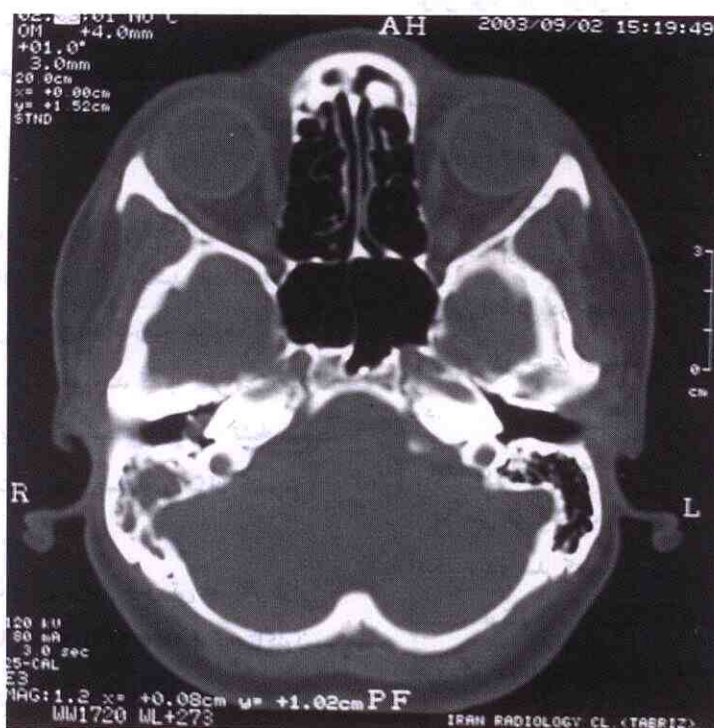
پ - ادیومتری ایمیتانس: تمپانوگرام گوش راست نوع B بود.

بررسی رادیولوژیک:

در سی تی اسکن، ضایعه ای با دانسیته نسج نرم در ناحیه اتیک دیده شد که با خوردگی استخوانچه همراه بود و تا قسمت فوقانی مزوتمپان گسترش یافته بود. در سقف نیز خوردگی دیده می شد. تمام سلول های ماستویید به صورت دانسیته نسج نرم دیده می شد. در ناحیه آتروم و ماستویید سلول های هوایی از بین رفته بود (شکل ۱).



(الف)



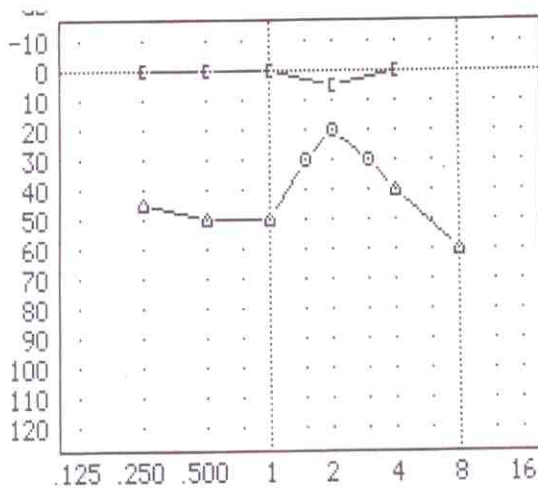
(ب)

شکل ۱. سی تی اسکن بیمار مبتلا به شوانوم صورتی. تومور در گوش راست در نمای کرونال (الف) و اکسیال (ب) مشخص شده است.

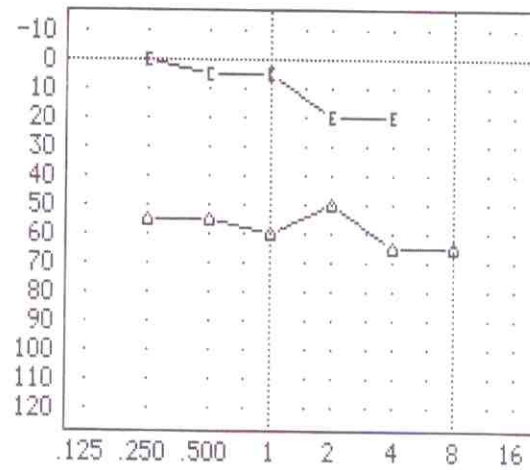
ت - ادیومتری ایمیٹانس: انجام این آزمون بدلیل حساسیت و درد شدید گوش راست که متعاقب عمل قبلی ایجاد شده امکان پذیر نبود. همچنان که انتظار می رفت رفلکس اکوستیک دگرسویی گوش چپ حذف شده بود.

بیمار با تشخیص نورینوم عصب صورتی تحت گرافت عصبی قرار گرفت. طی عمل تومور کاملاً از ناحیه گانگلیون زانویی، بخش لایبرنتی و تمپانیک عصب برداشته شد. در طی برداشت تومور قسمت قدامی صفحه رکابی هم خارج شد. گرافت عصبی از عضله گوشه بزرگ برداشته شد و از ابتدای بخش لایبرنتی تا انتهای بخش ماستوییدی عصب گرافت شد.

پس از عمل بیمار هر سه ماه یک بار مورد معاینه و تکرار ادیومتری قرار گرفت. مشکل شنوایی بیمار اندکی بهتر شد (شکل ۲) اما پارزی قسمت راست صورت بهبودی نسبتاً زیادی (grade II-II, House-Blackmann) پیدا کرد. خشکی چشم راست از بین رفت و درد سمت راست تا حد زیادی بهبود یافت.



(ب)



(الف)

شکل ۲. نتایج ادیومتری تن خالص قبل (الف) و بعد از عمل (ب).

اولین تشخیص احتمالی: کلسنتوماهای مادرزادی

بیمار در تبریز تحت عمل جراحی قرار گرفت. توده ای که تا خم پیرامید و بخش میانی مزوتیمپان گسترش یافته بود sacrifice شد. اما گانگلیون جنیکولیت عصب هفتم که بزرگ بود دست نخورده ماند. پاتولوژی، ضایعه را نورینوم صورتی تشخیص داد. بیمار جهت گرافت عصبی به بیمارستان امیراعلم معرفی شد.

در معاینه صورت پارزی کامل محیطی عصب صورتی (grade IV) مشهود بود. چشم راست اشک ریزی نداشت. نیستاگموس مشاهده نمی شد. تست فیستول مثبت بود. زبان کوچک منحرف نبود. بیمار از اختلال چشایی شاکی نبود. سمت راست صورت عضلات جوونده ضعیف شده بودند.

دومین بررسی ادیولوژیک:

الف - اتوسکوپی: مجرا و پرده صماخ گوش راست دفورمه بود و اتوره داشت.

ب - آزمایش های دیپازونی: وبر به سمت راست لترالیزه می شد و رین گوش راست منفی بود.

پ - ادیومتری تن خالص: کاهش انتقالی در گوش راست به میزان ۶۰ دسی بل (شکل ۲) دیده شد.

## بحث و نتیجه گیری

نیاز به ارزیابی دقیق هر بیمار دارای تابلوی بالینی فلج بلز لازم به تأکید نیست. علی رغم پیشرفتهای زیادی که در تشخیص افتراقی این ضایعه صورت گرفته است، حتی این روش ها هم ممکن است در تشخیص نئوپلاسم های کوچک مؤثر واقع نشود. گاهی تنها علامتی که باعث شک به وجود تومور شده، اساس کار، جهت بررسی کامل وجود تومور محسوب می شود. در موارد مشکوک لازم است گرافی های

CT یا MRI انجام شود و در صورتی که علیرغم منفی بودن نتایج کماکان شک وجود داشته باشد حتی ممکن است لازم باشد جراحی تجسسی عصب به منظور تشخیص صورت گیرد.

پی نویس

- 1- Schmidt
- 2- Verocay
- 3- vascular steal phenomenon

## منابع

- 1- Perez , R. Chen , J.M. Nedzelski , JM. Intratemporal facial nerve schwannoma : A management dilemma. *Otology & Neurotology*. 2005. 26 : 121-126
- 2- Maw, J.L. Kartush, J.M. Traumatic and Neoplastic Disorders of the facial Nerve. In R.F. Canalis, P.R. Lambert. *The Ear: Comprehensive Otology*. 1st ed. Philadelphia: Lippincott Williams & Wilkins. 2000.
- 3- Decat, M. Cosnard, G. Duprez, T. Gersdorff, M. Facial nerve schwannoma [ Tumors of facial nerve]. *Otology & Neurotology*. 2002. 23 (suppl. 1): S49- S50.
- 4- Warren, HG. Prevatt, AA. Daly, K. Antonelli, PJ. Cellular telephone use and risk of intratemporal facial nerve tumor. *Laryngoscope*. 2003. 113: 663-667.