



# گزارش بیمار: کیست ارکنوئید در زاویه پلی - مخچه‌ای

سعید ساروق فراهانی - عضو هیات علمی گروه شنوایی شناسی دانشگاه علوم پزشکی تهران

ژاله صمدی - دانشجوی کارشناسی ارشد شنوایی شناسی دانشگاه علوم پزشکی تهران

## کیست ارکنوئید<sup>۱</sup>

این کیست یک ناهنجاری مادرزادی در مجاورت فضای تحت ارکنوئید است. غشاء آن از سلولهای ارکنوئید و کلافهای کلاژن چند لایه شکل گرفته که حاوی مایع مغزی نخاعی می‌باشد. اگر چه ممکن است تقریباً در هر جایی از محور عصبی دیده شود. معمولترین محل، شیار سیلویین<sup>۲</sup> و حفره جمجمه‌ای میانی است. مادرزادی بودن کیستهای ارکنوئید بر پایه بروز معمول آن در کودکی پیشنهاد شده است. از دیگر ویژگیهای نشان دهنده رشد مادرزادی این کیست می‌توان از موارد ذیل نام برد:

- بروز دو طرفه در اغلب موارد
- شیوع آن در فرزندان یک خانواده
- شکاف غشاء ارکنوئید در حاشیه کیست
- عدم کلاپس کامل فضای کیست پس از تخلیه آن
- اتساع کانونی جمجمه در مجاورت کیست، حتی اگر نشانه‌هایی از تغییر یا افزایش فشار داخل جمجمه‌ای وجود نداشته باشد.

## علائم بیماری

بیماران بسته به محل کیست با علائم مختلفی مراجعه می‌کنند یا افزایش فشار داخل جمجمه‌ای، ممکن است بیمار از سردرد رنج ببرد. کیستهای نزدیک ناحیه تشنج زا، با تشنج همراهند. کیستهای ناحیه سوپراسلار<sup>۳</sup> می‌توانند با ضایعه غدد درون ریز، علائم هیدروسفالی یا صدمه به بینایی همراه باشند. سایر اعصاب جمجمه‌ای نیز ممکن است متاثر شوند. مانند کیستهای زاویه پلی مخچه‌ای که می‌توانند کم شنوایی و تا هنجاری وستیبولی را به دنبال داشته باشند. همی پارزی ممکن است در نتیجه کیستهای خیلی بزرگ شیار سیلویین اتفاق بیفتد.

معمولاً نشانه‌های کیست در کودکی تشخیص داده می‌شوند، اما تشخیص آن در بزرگسالی نیز احتمال دارد که اغلب به ضربه به سر مربوط می‌باشد. چرا که به دنبال ضربه،

خونریزی در کیست اتفاق می‌افتد و همین باعث افزایش حاد علائم و فشار داخل جمجمه‌ای می‌شود. از سوی دیگر ممکن است باعث پارگی دیواره کیست شده و به دنبال آن افزایش تجمع مایع ساب دورال و علائم مربوط به تراکم مغز بروز نماید. در نتیجه بیماری به طور اتفاقی به دنبال ضربه به سر تشخیص داده می‌شود.

## تشخیص افتراقی

شامل مجموعه ضایعات فضا گیر داخل جمجمه‌ای است که با علائم و نشانه‌های خاص همراهند. از موارد قابل توجه دیگر می‌توان کیست اپیدرموئید، تومور، بد شکلیهای بزرگ عروقی، آبسه مغزی هیدروسفالی یا تجمع مایع ساب دورال را نام برد. معمولاً با استفاده از رادیوگرافی، موارد مختلف را می‌توان از یکدیگر افتراق داد.

مانند اکثر ناهنجاری‌های سیستم اعصاب مرکزی، MRI روش انتخابی برای تشخیص و ارزیابی کیستهای ارکتوئید است. معمولاً ضایعه چگالی یکسانی با مایع مغزی-نخاعی دارد و کتاره‌های نرم آن در تشخیص افتراقی از ایدرموئید مفید است. تراکم مغز در اطراف کیست اغلب وجود دارد اما درجه تراکم معمولاً از حدی که با توجه به اندازه جرم انتظار می‌رود، کمتر است. در CT-scan می‌توان نازکی استخوان را در نزدیکی انبساط کانوئی جمجمه مشاهده کرد.

### درمان

روش درمان انتخابی، به شرایط بالینی بیمار بستگی دارد. برای بیمارانی که کیست اتفاقی تشخیص داده می‌شود و با بیمارانی که تشنج در آنها تنها علامت است، تحت نظر فرار دادن کیست، مناسبترین راه است. به این ترتیب که با عکسبرداری منظم، مشخص می‌گردد آیا کیست رشد داشته یا نه؟ که معمولاً چنین نیست. برای کیستهایی که با توجه به علائم تشخیص داده می‌شوند، دو روش مورد توجه قرار می‌گیرد: ۱- قرار دادن شانت در دیواره کیست برای تغییر مسیر مایع کیست و ۲- کرانیوکتومی همراه با سوراخ کردن غشاء کیست و تخلیه آن به مایع مغزی-نخاعی اطراف است. ارزش این روش در آن است که می‌تواند نیاز به جاگذاری دائمی یک جسم خارجی را رفع کند. علائم افزایش فشار داخل جمجمه‌ای مربوط به کیست ارکتوئید، معمولاً بعد از درمان برطرف می‌گردد. اگر چه مغز اغلب به طور کامل حجمی که با قبلاً کیست اشغال شده بود را پر نمی‌کند.

### معرفی بیمار

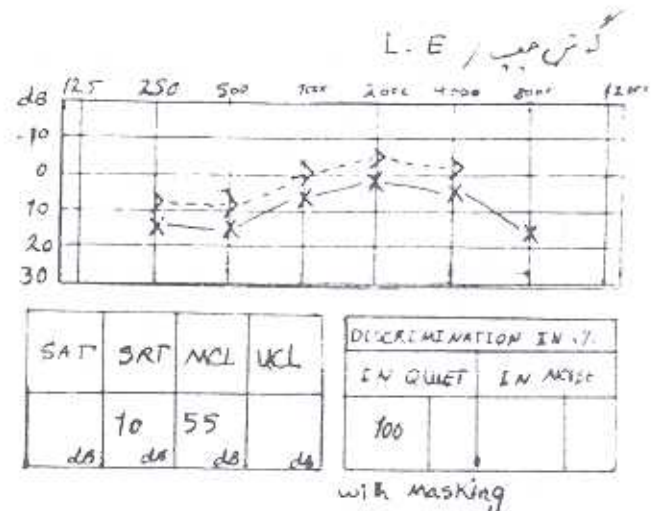
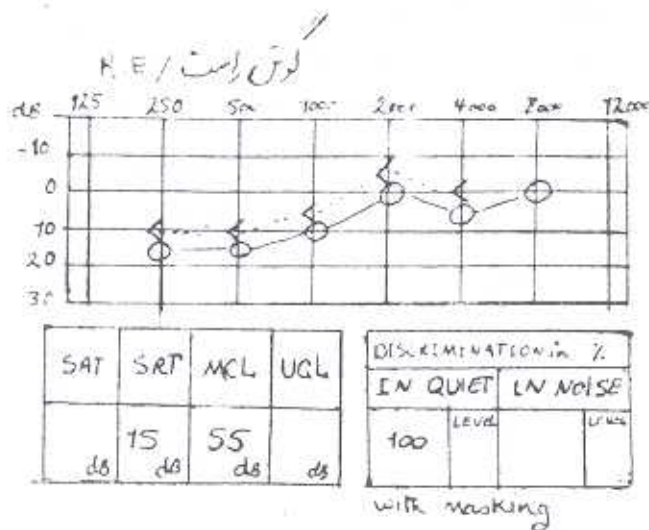
بیمار مردی ۲۰ ساله بود. وی حدود شش ماه از سردرد شدیدی رنج می‌برد. شکایتی از کم شنوایی نداشت. وزوز، احساس پری و درد هر دو گوش علائمی بودند که به آنها اشاره داشت.

- طبق آزمون ادیومتری صوت خالص در گوش راست و چپ، آستانه‌های شنوایی در حد طبیعی بودند. با این وجود افت مختصری در آستانه‌های فرکانسهای پایین نسبت به میانه دیده می‌شد. SRT با PTA مطابقت دارد. SDS در سطح ۴۰ دسی بل SL در گوش راست و ۴۵ دسی بل SL در گوش چپ، ۱۰۰٪ بود که حاکی از درک و تمایز خوب می‌باشد. (شکل ۱)

- نتایج تمپانومتری، شامل دامنه تمپانوگرام (استاتیک کامپلیانس) فشار قله‌ای تمپانومتریک و شکل در هر دو گوش در محدوده هنجار بود. این نتایج، عملکرد طبیعی گوش مبانی را نشان می‌داد. آستانه‌های رفلکس اکوستیک همانسویی و دگرسویی در هر دو گوش، در محدوده طبیعی بودند. زوال غیر طبیعی رفلکس اکوستیک به صورت دگرسویی در فرکانسهای ۵۰۰ و ۱۰۰۰ هرتز در هر دو گوش مشاهده نشد. (شکل ۲)

- در آزمون ABR که با محرک کلیک، پلاریته منسواب، زمان تداوم ۰/۱۲۵ ms، تعداد تکرار در ثانیه ۱۰ و پنجره زمانی ۱۰ msec به روش همانسویی انجام شد، نتایج زیر بدست آمد:

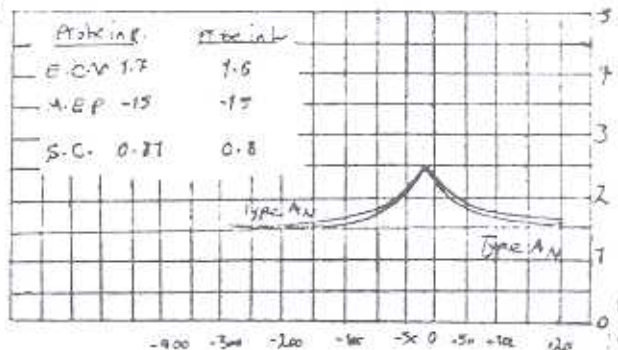
امواج در گوش راست از وضوح خوبی برخوردار بودند. اما زمان‌های نهفتگی بین قله‌ای (IPL) افزایش یافته بود. به طوریکه IPL III-V و IPL I-III و در مجموع I-V IPL افزایش مشهودی را نسبت به مقادیر هنجار نشان می‌داد. زمان نهفتگی مطلق امواج III و V نیز افزایش یافته بود. در گوش چپ وضوح امواج کاهش یافته و افزایش بارزی در I-V IPL به چشم می‌خورد که این افزایش ناشی از ازدیاد I-V IPL و III-I IPL بود. زمان نهفتگی مطلق امواج III و V نیز بیش از مقادیر طبیعی بود. (شکل ۳)



شکل ۱- نتایج آزمون ادیومتری صوت خالص و گفتاری قبل از جراحی

توالی غیرطبیعی در زمانهای 500 و 1000 هرتز صورت آرسوزی در گوش راست در سن ۱۰ سالگی

Freq Hz	Probe in R.		Probe in L.	
	IPSE	CONI.	IPSE	CONI.
500	30	95	95	95
1000	25	85	25	25
2000	90	25	95	25
4000	90	90	20	95



شکل ۲- نتایج آزمون ادیومتری ایمپدانس قبل از جراحی

### جراحی و تشخیص نهایی

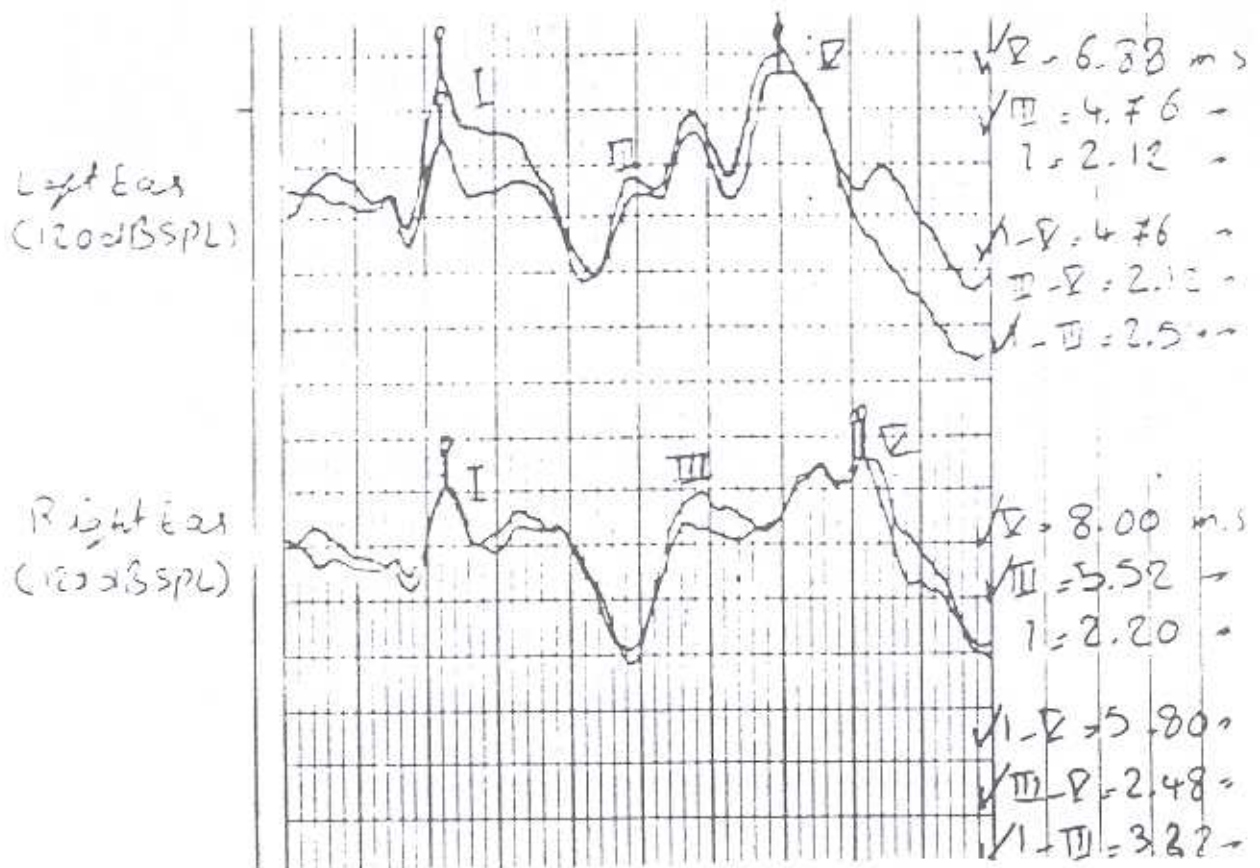
پس از عمل جراحی در بیمارستان شریعتی تهران، تشخیص نهایی کیست ارکتوئید در زاویه پلوی مخچه‌ای راست گزارش شد. در طی جراحی ابتدا با ایجاد شکاف در دیواره کیست، مایع شفاف از جنس مایع مغزی - نخاعی خارج شد و سپس دیواره کیست تا حد ممکن به ابعاد 1x1 Cm برداشته شد.

### یافته‌های رادیولوژیک

نتایج MRI و CT-scan وجود ضایعه فضاگیر در زاویه پلوی - مخچه‌ای سمت راست را نشان می‌داد که نتیجه آن فشار به اعصاب هشتم و هفتم مغزی است. در گزارش بیان شده بود که این مشخصات با کیست ارکتوئید مطابقت دارد اما کیست اپیدرموئید در تشخیص افتراقی آن قرار دارد.

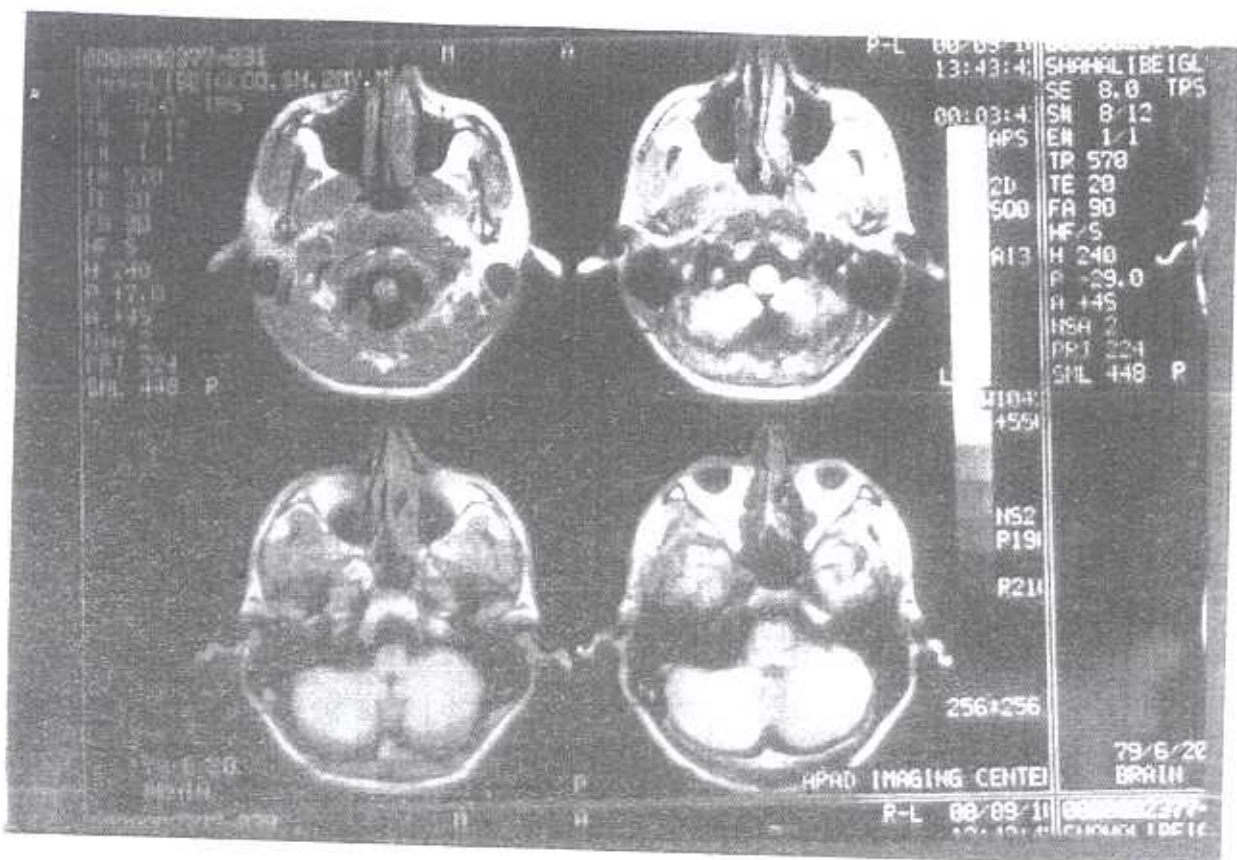
(شکل ۴)

در CT-scan بعد از جراحی، فضای کیست کماکان قابل مشاهده بود. نتیجه آزمون gate طبیعی و رومبرگ، منفی بود.



شکل ۳- نتایج آزمون ABR قبل از جراحی





شکل ۴- تصویر حاصل از MRI ذیل از جراحی (وجود توده‌ای فضاگیر در زاویه پای - مجچه‌ای راست کاملاً مشهود است)

SDS در سطح ۴۰ دسی بل SL ۱۰۰٪ بود که درک و

تمایز خوب را نشان می‌دهد (شکل ۵)

- تمپانومتري، استاتیک کامپلیانس در محدوده طبیعی و در نتیجه عملکرد طبیعی گوش میانی را در هر دو گوش نشان می‌داد. آستانه رفلکس اکوستیک دگرسویی در هر دو گوش در محدوده نرمال بود و زوال غیر طبیعی رفلکس در فرکانس‌های ۵۰۰ و ۱۰۰۰ هرتز به صورت دگرسویی در هر دو گوش دیده نشد. (شکل ۶)
- آزمون ABR با محرک کلیک، پلاریته متناسب، زمان تداوم ۰/۱۲۰ms، تعداد تکرار در ثانیه ۱۰ و پنجره زمانی ۱۰ میلی ثانیه به روش همانسویی انجام شد و نتایج ذیل بدست آمد:

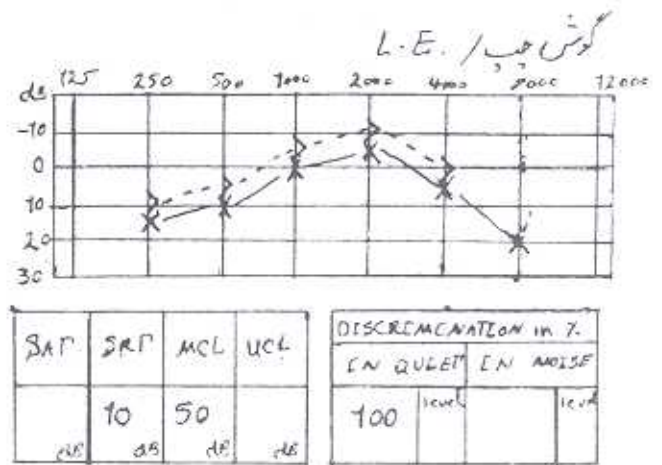
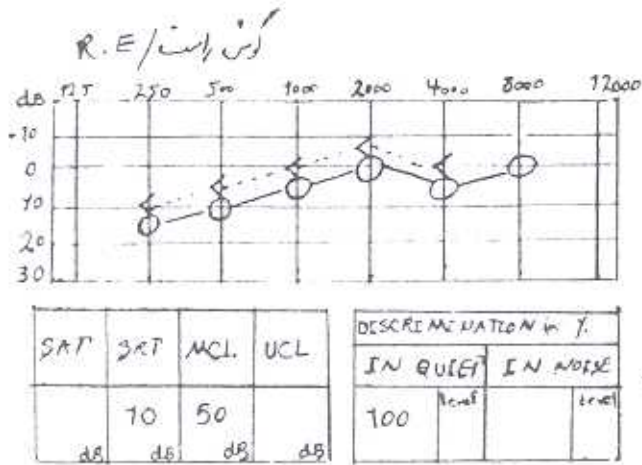
#### یافته‌های ادیولوژیک پس از عمل جراحی

چهارماه پس از عمل جراحی، آزمون‌های ادیولوژیک تکرار شد و نتایج زیر حاصل گردید:

- بیمار شکایتی از احساس پری، وزوز و درد در گوشها نداشت.
- ادیومتري صوت خالص در هر دو گوش، شنوایی طبیعی در همه فرکانس‌ها را نشان می‌داد. (افست مختصر فرکانسهای پائین نسبت به فرکانس‌های میانه هنوز وجود داشت). SRT با PTA مطابقت دارد.

گوش مشاهده شد. (شکل ۷).

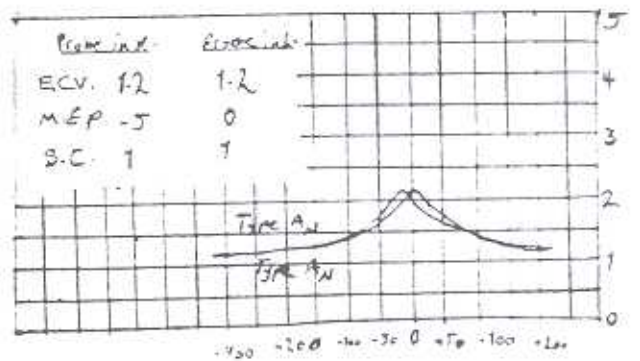
پاسخهای هر دو گوش در محدوده طبیعی و تقریباً قرینه است بجز موج III که اختلافی معادل ۰/۲ ms بین دو



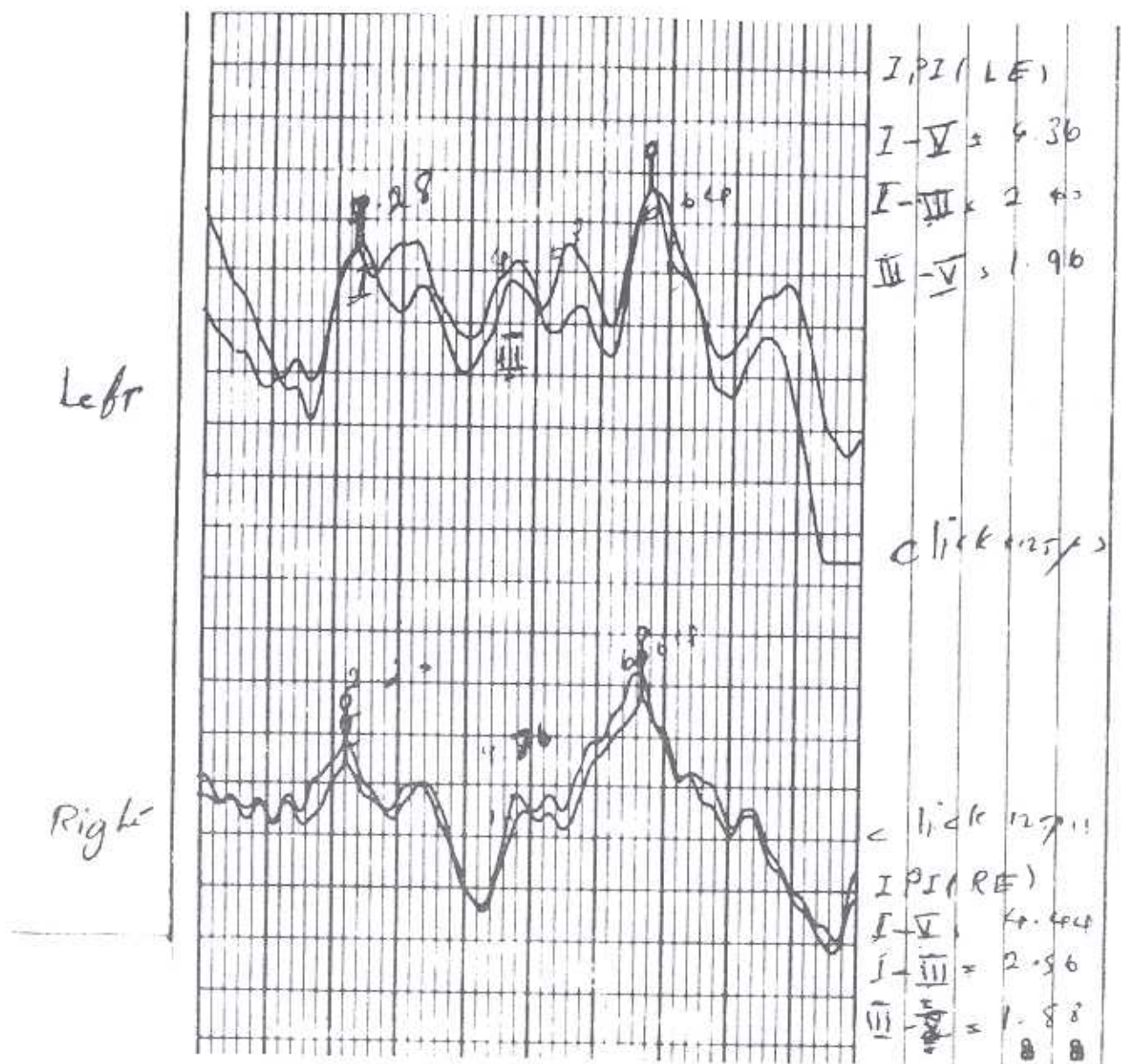
شکل ۵- نتایج آزمون ادیومتری صوت خالص و گفتاری پس از جراحی

نوعال غیر طبیعی در زنگهای 500 و 1000 هرتز به صورت از سر تا دور در گوش مشاهده شد.

Freq. Hz	Probe in L.		Probe in R.	
	IPSE	CON?	IPSE	CON?
500	50		85	
1000	85		80	
2000	85		85	
4000	85		85	



شکل ۶- نتایج آزمون ادیومتری ایمنیانس پس از جراحی



شکل ۷- نتایج آزمون ABR پس از جراحی

احتمال فشار کیست برته ساقه مغز وجود دارد که می‌تواند دلیلی بر افزایش IPI-I-V گوش مقابل باشد. و همچنین شاید بتوان افت فرکانس‌های پایین در ادیومتری صوت خالص را نیز با این موضوع نسبت داد. اگر چه از آنجا که این الگو بعد از جراحی نیز دیده شد. احتمال اینکه نتیجه تاثیر نویز زمینه باشد وجود دارد.

بعد از جراحی و برداشتن کیست و رفع فشار، مقادیر نهفتگی ABR گوش چپ کاملاً طبیعی است و به مقادیر هنجار برگشته است. و در گوش راست نیز، تغییرات

### بحث و نتیجه‌گیری

با توجه به آزمونهای انجام شده، کیست فشاری بر اعصاب هفتم و هشتم مغزی وارد آورده که عصب هفت به علت مقاومت زیاد متاثر نشده بود. اما نتیجه فشار بر عصب هشتم و ساقه مغز کاملاً در آزمون ABR مشهود بود. به نظر می‌آید فشار بر عصب هشتم ناچیز بوده که نتوانسته مقادیر رفلکس اکوستیک و آستانه‌های شنوایی را به مقادیر غیر طبیعی تغییر دهد. آزمون ABR به علت حساسیت بالا، کشف نومور را امکان پذیر ساخت.



چشمگیری را در جهت کاهش زمانهای نهفتگی شاهد  
هستیم.

از آنجا که احتمال عود کیست وجود دارد انجام مجدد  
آزمون ABR شش ماه دیگر به بیمار توصیه شد.

#### پی نویس:

- 1- Archnoid
- 2- SylvianFisher
- 3- Supracellar

#### منابع:

- 1- Bogousslavsky J, Fisher M. 1998. *Textbook of Neurology*. Butter worthheinmann. P: 791-793
- 2- Matthew J.Kuhn. 1992. *Atlas of Neuroradiology* 1st ed., Newyork: Gower medical publishing.