



شوانومای وستیبولر

● معصومه روزبهانی

مقدمه

با تمایز گفتار ضعیف در سمت ضایعه بوده و تمایز گفتار در این بیماران بسیار بدتر از میزان مورد انتظار است.

علائم شنوایی عموماً یکطرفه و پیشرونده هستند. گاهی نیز به صورت افت شنوایی حسی عصبی ناگهانی دیده می‌شود. در اکثر بیماران TDT مثبت وجود دارد. در پاسخهای برانگیخته شنوایی موج V نسبت به سمت سالم تأخیر واضح داشته و شکل منحنی نیز ممکن است غیرعادی باشد. در رادیوگرافی و سی‌تی‌اسکن خوردگی و اتساع مجرای شنوایی داخلی و انسداد آن مشاهده می‌شود.

به علت موقعیت تشریحی تومورهای عصب دهلیزی - حلزونی در محدوده تشخیص افتراقی تومورهای CPA قرار می‌گیرد و ۷۵ درصد تومورهای CPA را تشکیل می‌دهد. علاوه بر بسیاری از تومورهای خارج محوری می‌توانند روی سیستم شنوایی تأثیر بگذارند. از میان این تومورها منژیوما و همانژیوما را می‌توان نام برد. هر گاه نتایج مجموعه آزمایش‌ها دلالت بر وجود ضایعه ورای حلزونی داشته باشد باید به خاطر داشت که ممکن است غیر از نورینوم اکوستیک عوامل دیگری در بروز این نتایج دخیل باشند. این موارد می‌تواند شامل التهاب ویروسی عصب، ضربه، خونریزی، منژیوما یا بیماریهای نورولوژیک مانند مولتیپل اسکلروزیس باشد. مطالعات ادیومتری قادر به تشخیص این ضایعات نیستند. نتایج آزمایش‌های اختلال شنوایی مرکزی باید با ارزیابی نورولوژیک و روشهای رادیوگرافی کامپیوتری همراه باشد. اگر قطر تومور از ۴ تا ۵ سانتی‌متر بزرگتر شود ممکن است عصب ۷ یا ۵ را تحت فشار قرار دهد و یا تغییر دیگرطرفی در ساقه مغز ایجاد کند. مجموعه آزمایشات ادیومتری برای بررسی این مسئله شامل آزمایشات رکترومنت، دکرومنت، تمایز گفتاری، رفلکس اکوستیک و زوال غیرطبیعی رفلکس اکوستیک می‌باشد.

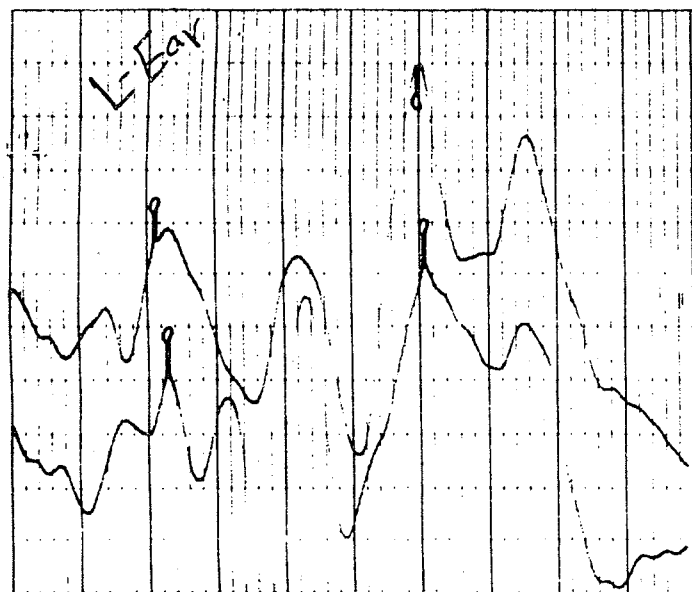
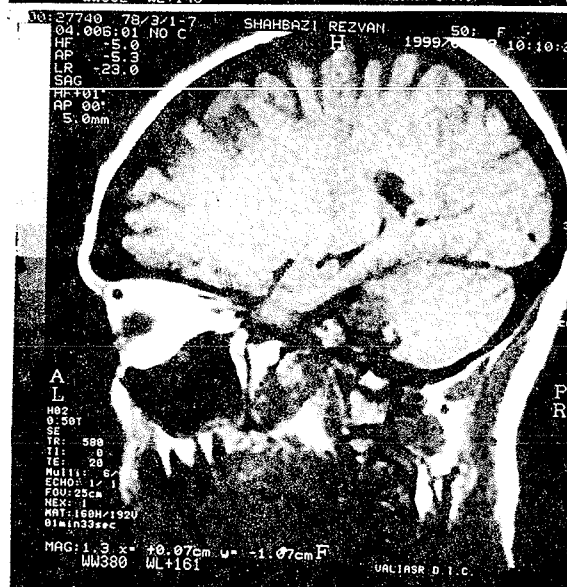
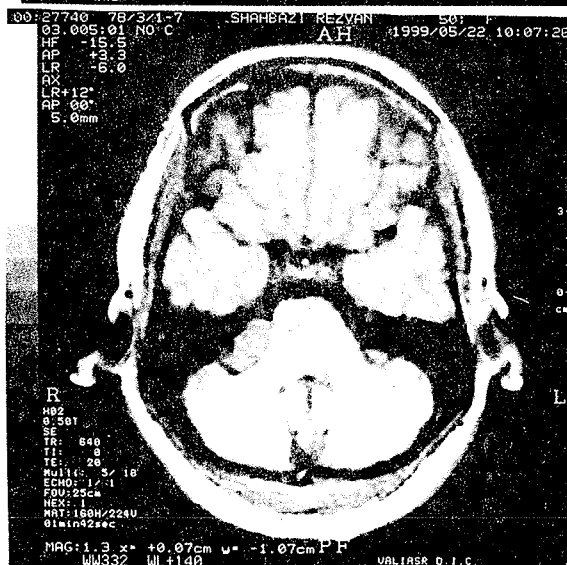
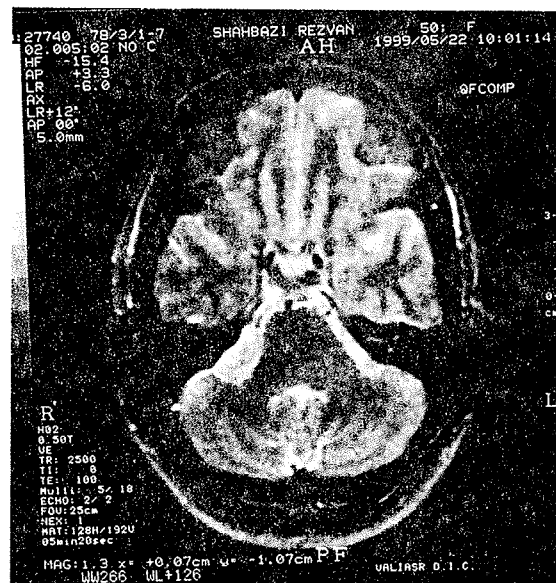
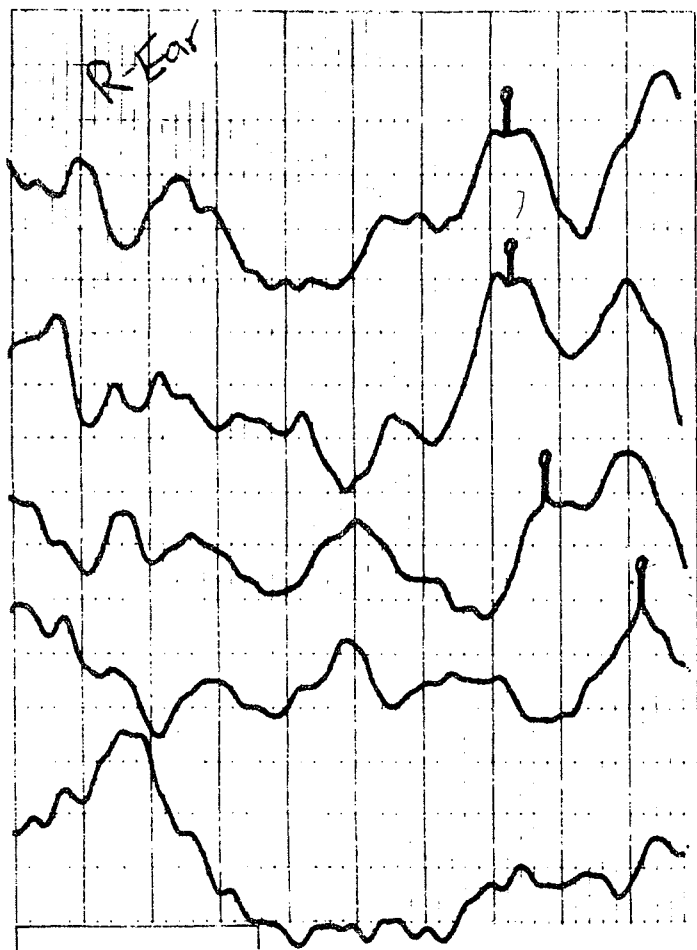
مطالعه‌ای که در سال ۱۹۹۸ در رابطه با حساسیت ABR در غربالگری نورینوم اکوستیک صورت گرفت نشان داد ABR یک روش غربالگری برای نورینوم اکوستیک است اما به دلیل وجود

شوانومای وستیبولر از شایعترین تومورهای داخل جمجمه‌ای است. معمولاً از سلولهای شوان بخش فوقانی عصب دهلیزی در مجرای شنوایی داخلی ناشی می‌شود و ممکن است عصب شنوایی را تحت فشار قرار دهد. دارای کپسول و خوش‌خیم بوده، به غلط با عنوان تومور عصب هشتم مصطلح گردیده است.

تومور معمولاً یکطرفه بوده و در موارد بیماری فونر کلینگها وزن یا نوروفیروماتوز ممکن است به صورت دوطرفه ظاهر کند که ارثی و به دو شکل NF۱ (محیطی) و NF۲ (مرکزی) است. در NF۲ تومور اکوستیک دوطرفه شاخص می‌باشد و هر دو نوع به صورت اتوزومال غالب انتقال می‌یابند. NF۱ ناهنجاری در کروموزوم ۱۷، NF۲ ناهنجاری در کروموزوم ۲۲ و NF۱ شایعتر از NF۲ می‌باشد.

نورینوم اکوستیک با فشار روی بافت عصب و گاهی عروق خونی علائمی ایجاد می‌کند. علائم اولیه معمولاً به دستگاه شنوایی تعادلی برمی‌گردد و شامل وزوز، افت شنوایی و سرگیجه است. پیشرفت علائم تدریجی بوده، وزوز اولین علامت است و بدنبال آن بیمار متوجه کم‌شنوایی می‌شود. وزوز معمولاً همراه با افت شنوایی است ولی امکان دارد به تنهایی نیز دیده شود. شکایت ذکر شده در اکثر موارد، اشکال در درک معانی گفتار هنگام استفاده از تلفن می‌باشد. با وجودی که منشأ این تومور در بخش دهلیزی است معمولاً علائم وستیبولار به علت پدیده جبران ظاهر نمی‌شوند در حالی که شکایت‌های شنوایی و برخی بی‌ثباتی‌ها معمولاً رایج است. سرگیجه بندرت اولین علامت بیماری می‌باشد و در صورت وجود از نوع حقیقی است. گاهی سرگیجه مانند آنچه در بیماری منیر رخ می‌دهد، به صورت ناگهانی ظاهر می‌شود. از علائم دیگر، سردرد، آتاکسی و بی‌حسی در صورت می‌باشد.

- ۹۶ درصد بیماران در ادیومتری اشکال شنوایی نشان می‌دهند که اکثراً منحنی آنها از نوع نزولی است. افت شنوایی معمولاً همراه



شکل ۲- نتیجه آزمایش ABR گوش راست و چپ

شکل ۳- نتیجه MRI

دیده نشد و پارالزی عصب ۷ طرف راست مربوط به دستکاری عصب در طی برداشت تومور ایجاد گردید.

نکات مهم

- شکایت اصلی بیمار وزوز یکطرفه همراه با بی حسی سمت راست صورت بود. برای بیمارانی که وزوز و افت شنوایی یکطرفه و یا حتی وزوز یکطرفه بدون وجود کاهش شنوایی دارند، شک در مورد ضایعه رتروکلنار باید بالا باشد.

- ABR به عنوان آزمون غربالگری استاندارد در تشخیص ضایعات و راه حلزونی با حساسیت ۹۳ تا ۹۸ درصد ویژگی ۹۵ درصد به منظور ردیابی شوانومای وستیبولی مطرح می باشد. الگوی ABR در این نمونه مورد انتظار در شوانومای وستیبولی (تومور اکوستیک) بود که شامل نتایج غیرطبیعی، زمانی که مقادیر زمان نهفتگی مطلق امواج در گوش ضایعه دیده با گوش دیگر و مقادیر هنجار مقایسه گردید. البته تشخیص نهایی و ارجاع برای جراحی در نهایت با MRI صورت پذیرفت.

- کم شنوایی در تومور اکوستیک به دلیل تدریجی بودن چندان مورد توجه بیمار قرار نگرفته و وزوز علامت بارزتری می باشد.

- شوانوما عموماً در سنین میانی (۶۰-۳۵ سال) و در زنان دوبرابر مردان دیده می شود.

در معاینات نورولوژیک gait مختل با انحراف به سمت راست، دیس پلژی خفیف سمت راست، کندی حرکات سمت راست فیوستری نیمه راست صورت و مردمک راست گزارش شد.

در ارزیابی وزوز، بلندی آن ۷-۶ دسی بل SL در محدوده فرکانسی ۱ تا ۲ کیلوهرتز به صورت پایدار وجود داشت و منحنی پوششی وزوز نوع IV فلدمن بود. در الکترونیستاگموگرافی کاهش پاسخ کالریک سمت راست مشاهده شد.

نتیجه سی تی اسکن هیچ مورد غیرطبیعی را در ساقه مغز، منخچه و بطنهای مغز نشان نداد. با توجه به علائم بالینی، انجام ABR برای بیمار توصیه شد. ABR با محرک کلیک ۱۲۵ میکروثانه و شدت بالا بکار رفت. با تحریک سمت چپ زمان نهفتگی و فاصله بین امواج در حد طبیعی بود. ولی با تحریک سمت راست امواج I، II و III مشاهده شد و فقط موج V با زمان نهفتگی افزایش یافته در مقایسه با مقادیر هنجار و گوش مقابل دیده شد. تفاوت بین زمان نهفتگی موج V در دو گوش بیش از ۰/۴ میلی ثانیه بدست آمد. در تحریک با استفاده از تعداد تحریک در واحد زمان (rate) بالاتر (Rate = ۷۰/s) هیچیک از امواج به طور مشخص دیده نشد (شکل ۲).

با وجود ABR غیرطبیعی برای بیمار انجام MRI توصیه شد. در نتیجه ضایعه تومورال در مجاورت زاویه پلی منخچه ای (CPA) با گسترش به طرف مجرای شنوایی داخلی سمت راست تشخیص داده شد (شکل ۳).

بالاخره چهار ماه پس از تهیه ادیوگرام اولیه تصمیم به جراحی گرفته شد. البته به نظر می رسید احتمالاً تومور دو طرفه بوده زیرا در گزارش MRI توده مشکوکی در طرف چپ دیده می شود. پس از جراحی هیچ پاسخی به محرک صوت خالص در طرف راست

منابع

- Paparella M. 1991. *Otolaryngology* . Third edition. volum II
- Scott, Brown. 1987 *Otolaryngology* . Fifth edition.
- Hall, James. 1991. *Handbook of Auditory Evoked Responses*
- Katz, Jack. 1994. *Handbook of Clinical Audiology*
- Benito Gadey, Xavier Morandi, Lavrent Boust, Gilles Brassior and Julien Borrainiere. 1998. *Sensitivity of Aiditory Brainstem Response in Acoustic Nevroma Screening* . Acta otolaryngol (stockh). vol 118. pp. 501-509.