

# افت شنوایی فرکانس های پایین و موج در اکوستیک شوانوما

مهین صدایی  
عضو هیئت علمی دانشگاه  
علوم پزشکی تهران

## مقدمه

هدف از معرفی این بیمار جلب توجه همکاران و دانشجویان گرامی به نکات خاصی که در هر بیمار ممکن است مشاهده شود و تأکید بر اهمیت علائم مختلف بیماریها از جمله علائم ادیولوژیک و اتولوژیک که می توانند تصمیم گیرنده را دچار سردرگمی نمایند، می باشد. لازمه تشخیص دقیق، انجام مجموعه آزمون های شنوایی (Test Battery) و سایر ارزیابی های رادیولوژیک، بعضاً سرولوژیک و... است. مورد حاضر خانمی ۳۴ ساله بود. وی از کم شنوایی ملایم ناگهانی که از چند روز پیش در گوش چپ و در حد ملایم شروع شده بود، شکایت داشت. وزوز با فرکانس بالا، فشار و پُری (Fullness) در گوش از علائم همراه با افت شنوایی بود. همچنین، او موج بودن شنوایی (Hearing Fluctuation) و متغیر بودن علائم دیگر را ابراز می نمود. اگر چه اختلال تعادل و یا سرگیجه حقیقی را ذکر

نمی کرد لیکن از احساس مبهمی نظیر سبکی سر شکایت داشت. با توجه به موج بودن شنوایی در تشخیص اتولوژیک احتمال وجود فیستول داده شده بود. اگر چه با توجه به مشخصات کم شنوایی ضایعه و رای حلزونی دور از ذهن نبود.

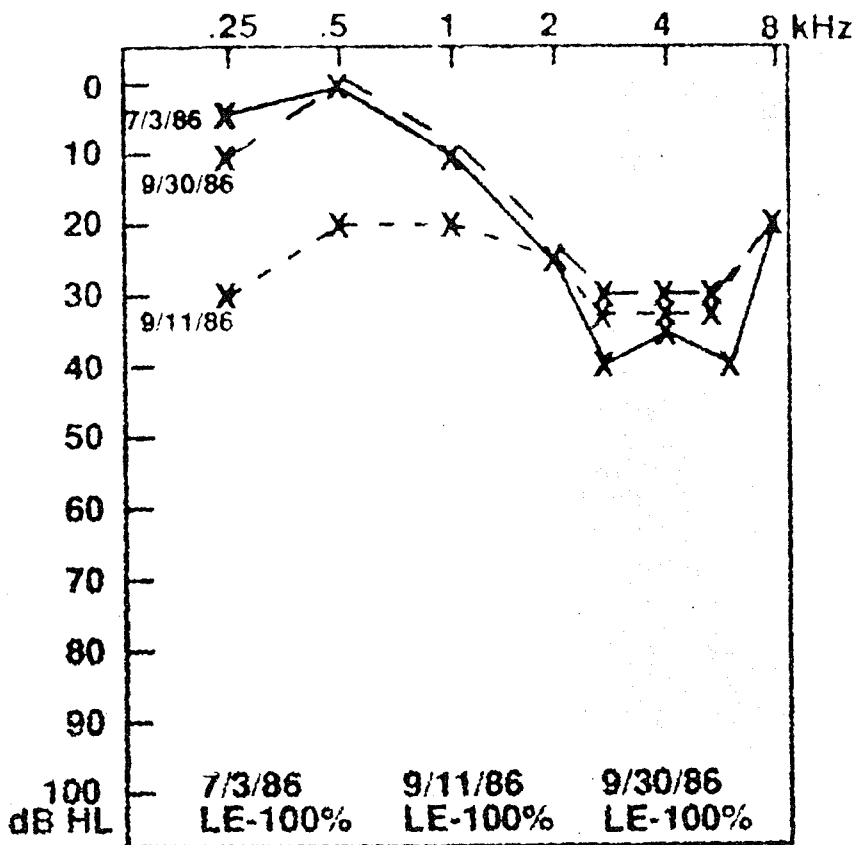
## یافته های ادیولوژیک

آزمون ادیومتری صوت خالص در گوش چپ کم شنوایی حسی-عصبی موج را که ابتدا فرکانس های پایین و میانی را درگیر کرده بود، نشان می داد (شکل ۱) و نتایج آزمایش گوش راست طبیعی بود. درصد تمایز گفتار در آزمون های اولیه خیلی عالی بود و در شدت های بالا واژگونی دیده نشد. تمپانوگرام های دو گوش طبیعی و رفلکس اکوستیک همانسویی در فرکانس های ۵۰۰ تا ۲۰۰۰ هرتز در سطوح طبیعی وجود داشت. رفلکس های دگرسویی در فرکانس های ۵۰۰ تا ۴۰۰۰ هرتز در حد طبیعی بود، اگر چه رفلکس های اکوستیک دگرسویی در گوش

چپ نسبت به گوش راست در سطوح بالاتری مشاهده شد (Elevated). نتایج آزمون ABR گوش راست از نظر شکل موج و زمان نهفتگی کاملاً طبیعی بودند. در حالی که در گوش چپ امواج ABR از وضوح کافی برخوردار نبود. فواصل I-V، ۴/۶۸ میلی ثانیه و I-III، ۲/۸۸ میلی ثانیه و اختلاف زمان نهفتگی دوگوشی (ILD) غیرطبیعی بود (۰/۸۸ میلی ثانیه) (شکل ۲). علاوه تغییرات موج V با کمترین و بیشترین تعداد تحریک در ثانیه در طرف چپ غیرطبیعی بود (۶/۰۸ میلی ثانیه با ۱۵ کلیک در ثانیه و ۷/۱۲ میلی ثانیه با ۸۵ کلیک در ثانیه، یعنی تغییری در حدود ۱/۰۴ میلی ثانیه).

## یافته های رادیولوژیک:

در C.T. scan یک توده به قطر ۱/۳ سانتیمتری در مجرای گوش داخلی چپ مشاهده گردید که به طرف زاویه پلی مخچه ای (CPA) پیشرفت کرده بود (شکل ۳).



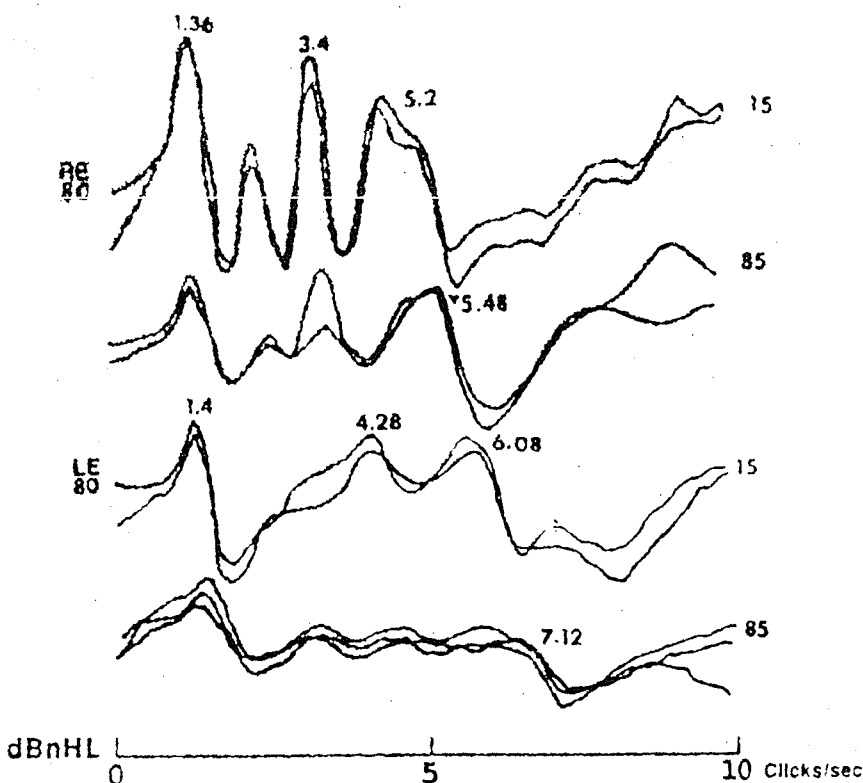
شکل ۱- منحنی شنوایی درصد تمایز گفتار گوش چپ بیمار، قبل از عمل جراحی

جراحی، بیمار متوجه وجود شنوایی در گوش چپ شد. حدود یکسال پس از عمل جراحی، بهبود تدریجی در شنوایی گوش چپ در ارزیابی‌های ادیولوژیک مشخص گردید (شکل ۴).

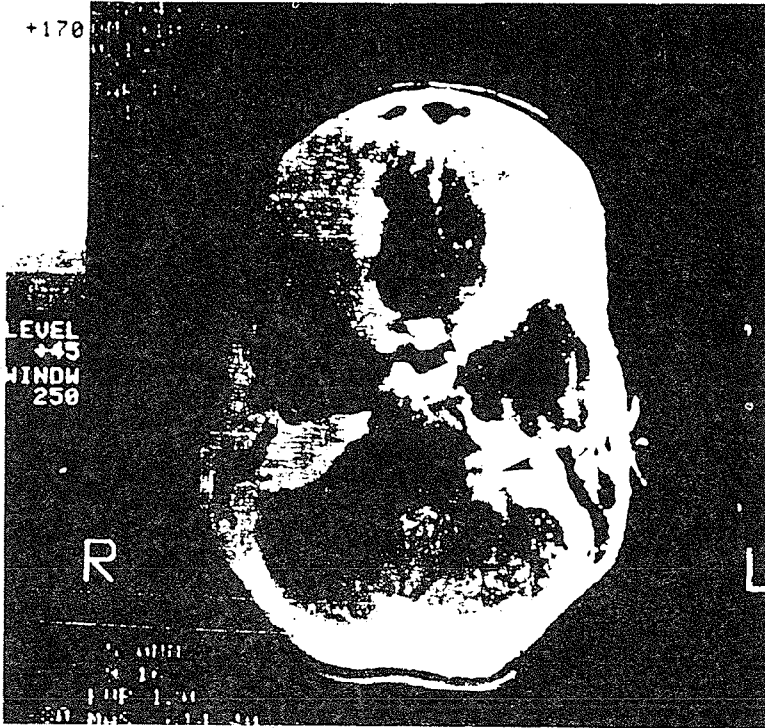
گردید و بیمار دوران پس از عمل را بخوبی گذراند. در آزمون‌های شنوایی پس از عمل گوش چپ، شنوایی قابل ارزیابی در مورد اصوات خالص و محرک‌های گفتاری دیده نشد. با این حال، چندین ماه پس از عمل

### یافته‌های ادیولوژیک پس از عمل جراحی:

در جراحی، یک تومور اکوستیک شوانوما با قطری حدود ۱/۴ سانتیمتر خارج



شکل ۲- ABR بیمار قبل از عمل جراحی

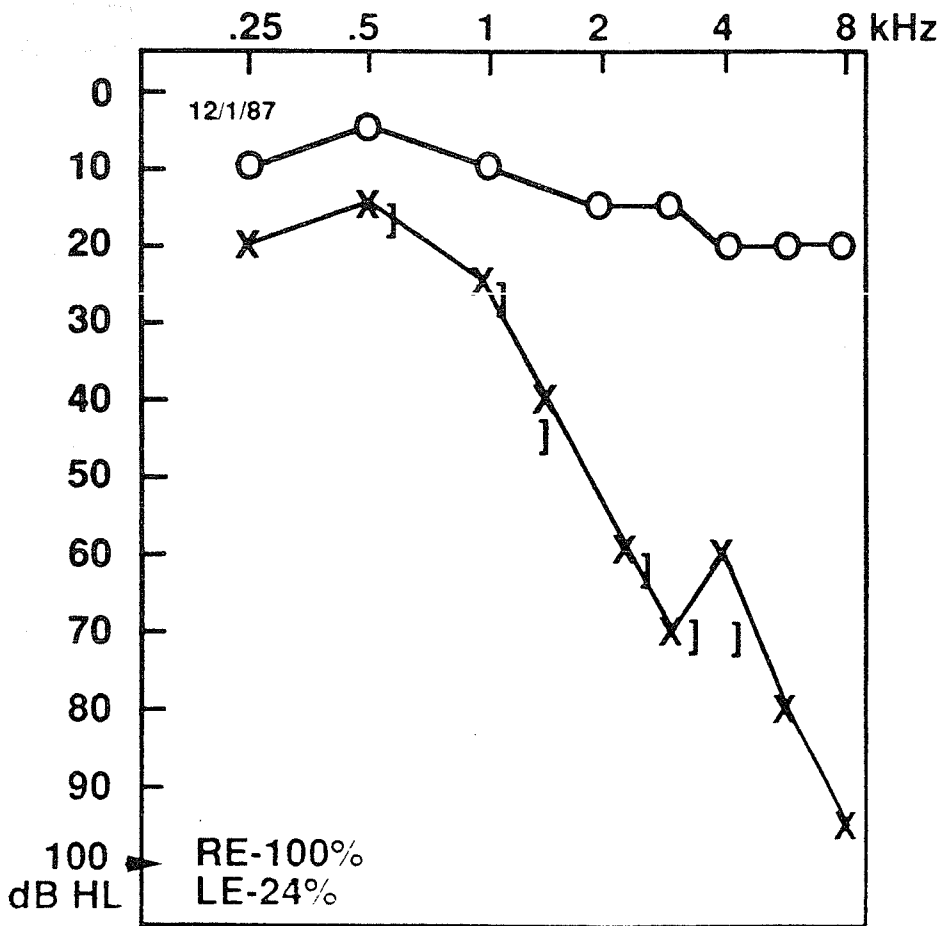


شکل ۳- C.T. scan بیمار که مین تومور کوچک در CPA طرف چپ است

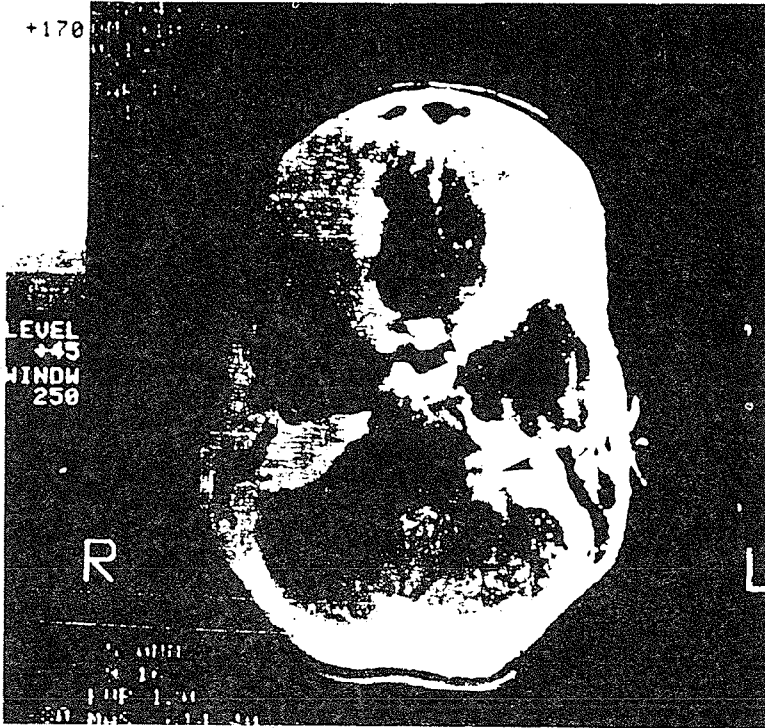
مورد توجه قرار گیرد:  
 ۱- عنایت به کم شنوایی ناگهانی که  
 رخدادی غیرعادی در بیماران مبتلا به  
 نورینوم اکوستیک است (جرگر و  
 جرگر ۱۹۸۱).

عمل جراحی پی گیری شد و در شنوایی او  
 تغییری دیده نشد.  
**توضیح:**  
 چند عامل مهم در این بیمار باید

به طوری که مشاهده می شود بهبود شنوایی  
 پس از عمل جراحی در گوش چپ با تأخیر  
 دیده شد و نتایج ABR فقط موج ۷ و  
 مورفولوژی ضعیفی را نشان می داد (شکل ۵).  
 شایان ذکر است بیمار تا دو سال و نیم پس از



شکل ۴- منحنی شنوایی و درصد تمایز گفتار بیمار. یک سال پس از عمل جراحی

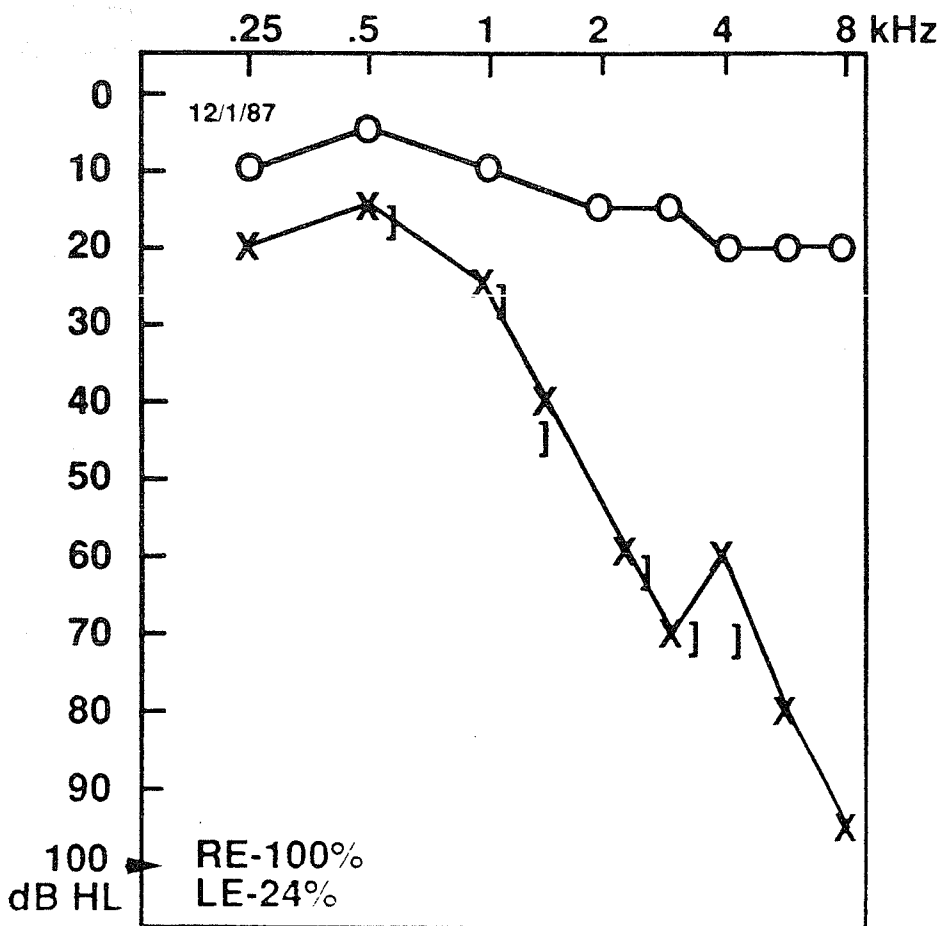


شکل ۳- C.T. scan بیمار که مین تومور کوچک در CPA طرف چپ است

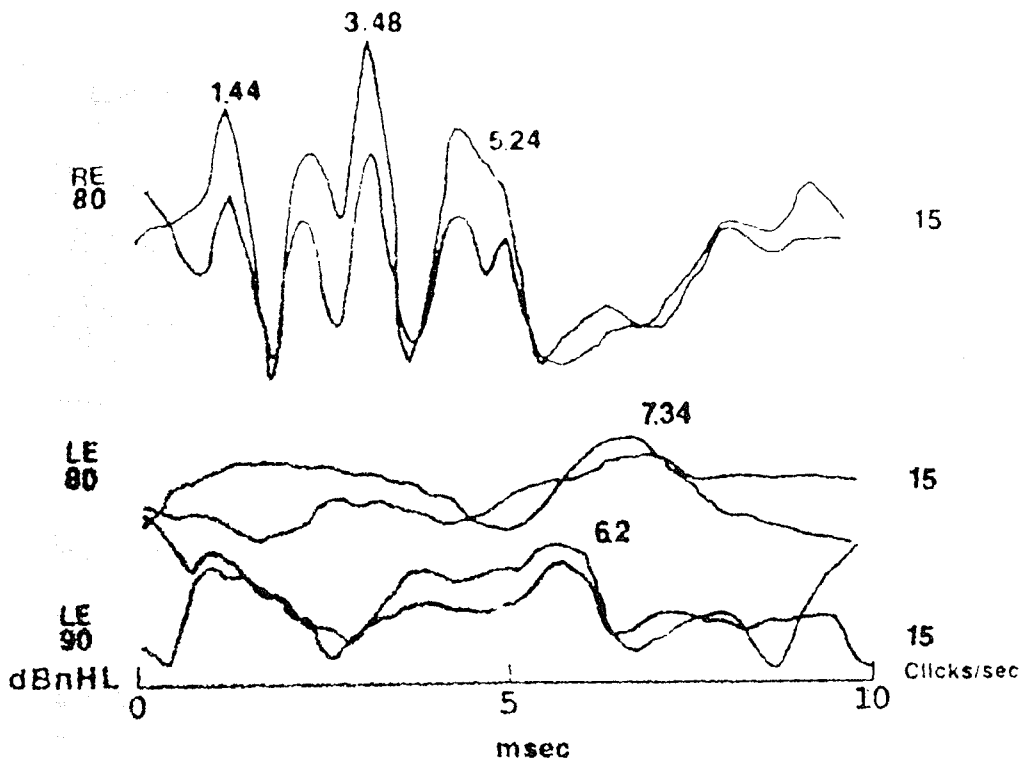
مورد توجه قرار گیرد:  
 ۱- عنایت به کم شنوایی ناگهانی که  
 رخدادی غیرعادی در بیماران مبتلا به  
 نورینوم اکوستیک است (جرگر و  
 جرگر ۱۹۸۱).

عمل جراحی پی گیری شد و در شنوایی او  
 تغییری دیده نشد.  
**توضیح:**  
 چند عامل مهم در این بیمار باید

به طوری که مشاهده می شود بهبود شنوایی  
 پس از عمل جراحی در گوش چپ با تأخیر  
 دیده شد و نتایج ABR فقط موج ۷ و  
 مورفولوژی ضعیفی را نشان می داد (شکل ۵).  
 شایان ذکر است بیمار تا دو سال و نیم پس از



شکل ۴- منحنی شنوایی و درصد تمایز گفتار بیمار. یک سال پس از عمل جراحی



شکل ۵- ABR بیمار یک سال پس از عمل جراحی

نشان داد و این در شرایطی است که شدت کلیک بتواند ناحیه فرکانس های بالای حلزون را تحریک کند (90 dBnHL).  
 ۶- در نهایت این بیمار پس از برداشتن تومور عصب هشتم، یک بهبود توأم با تأخیر در شنوایی نشان داد. اگرچه چنین نتیجه ای را گروهی دیگر از محققین قبلاً مطرح نموده بودند (kveton ۱۹۸۹، در مطالعات شخصی).  
 به هر حال وقوع آن متداول نیست و در مورد مکانیسم مسئول آن دانسته های ما محدود است.

کردزیل ۱۹۷۵ - ویلسون و مارگولیس (۱۹۹۱).  
 ۴- ABR در ابعاد مختلف غیر طبیعی بود، اما اگر تعداد تحریک از ۱۵ کلیک در ثانیه به ۸۵ کلیک در ثانیه افزایش می یافت تغییری بیش از یک میلی ثانیه مشاهده می شد. باتوجه به معیارها در افزایش تعداد تحریک به ازای هر ۱۰ کلیک در ثانیه، تغییری معادل یک دهم میلی ثانیه دیده می شود (Musiek و Gollegly ۱۹۸۵).  
 ۵- ABR پس از عمل جراحی زمان نهفتگی مشابهی با قبل از عمل را در موج ۷

۲- کاهش شنوایی حسی-عصبی موج که از خصوصیات هیدروپس آندولنف یا فیستول پری لنف می باشد ولی در این مورد دیده شده است. این مورد به ما می آموزد که کم شنوایی ناگهانی موج اگرچه بسیار کمیاب است ولی می تواند در فرد مبتلا به نورینوم اکوستیک دیده شود.  
 ۳- در این بیمار رفلکس اکوستیک طبیعی مشاهده شد، در حالی که ۸۰٪ بیماران مبتلا به تومور اکوستیک معمولاً یا بدون رفلکس هستند یا رفلکس های اکوستیکی در سطوح بالاتر دارند (السون، نافسینگر و

## منبع

Musiek E, Baran D A, Pinheiro M L. (1994). *Neuroaudiology, Case Studies*. 1st ed. San Diego, California: Singular Publishing Group Inc, PP. 58-62.