

گزارش یک مورد اکوستیک نورینوما

با تظاهرات ادیولوژیک دوطرفه

□ سعید فراهانی

عضو گروه آموزشی شنوایی شناسی دانشکده توان بخشی
دانشگاه علوم پزشکی تهران

چکیده

تومور عصب هشتم یا اکوستیک نورینوما درصد زیادی از تومورهای زاویه پللی-مخچه‌ای را شامل می‌شوند. این تومور از نظر هیستولوژی خوش خیم گزارش شده است. چنانچه تومور بیش از حد بزرگ شود می‌تواند علایم نورولوژیک، مانند عدم تعادل با منشأ مخچه‌ای، ادم پایلی، اختلال عملکرد سایر اعصاب جمجمه‌ای و... را به همراه داشته باشد.

اکوستیک نورینوما معمولاً به صورت یکطرفه ظاهر می‌شود و علایم ادیولوژیک آن نیز از افت شنوایی یکطرفه حکایت می‌کند. اما در مورد تومورهای بزرگ، علایم می‌تواند به صورت دوطرفه هم تظاهر نماید. که بالطبع نتایج ارزیابی‌های شنوایی را تحت تأثیر قرار می‌دهد.

در گزارش حاضر یک مورد بیمار ۳۱ ساله مبتلا به اکوستیک نورینوما در گوش راست معرفی می‌شود که در ارزیابی‌های شنوایی آن علاوه بر اختلال در گوش راست، تغییراتی نیز در آزمون اصوات خالص، اکوستیک رفلکس و ABR گوش چپ مشاهده می‌گردد.

مقدمه

اکوستیک نورینوما در حدود ۰.۷٪ تومورهای داخل جمجمه را تشکیل می‌دهد. این تومور خوش خیم عصبی با سیر کند، عموماً از عصب وستیبولر فوقانی ناشی می‌شود و از نظر آسیب‌شناسی نیز

معمولاً از سلول‌های شوان غلاف عصبی منشأ می‌گیرد.

اکوستیک نورینوما شایعترین تومور زاویه پللی-مخچه‌ای می‌باشد و به جهت استقرار آن در مسیر اعصاب زوج هشتم و بخصوص در مجرای گوش داخلی بیشترین علایم آن

مربوط به سیستم تعادلی و شنوایی است. به همین جهت مبانی تشخیصی عمده آن در این زمینه مورد بحث قرار می‌گیرد.

علایم اصلی این بیماری شامل کم‌شنوایی عصبی پیش‌رونده یکطرفه، وزوز، سرگیجه، عدم تعادل، سردرد و

اختلال در عصب هفتم می‌باشند. در ۱۰٪ بیماران کم‌شنوایی به صورت ناگهانی بروز می‌کند. در مورد نوروفیبروم رکلینهاوزن علائم به صورت دو طرفه وجود دارد.

معمولاً اولین علامت اکوستیک نورینوما وزوز می‌باشد و کم‌شنوایی ممکن است ماه‌ها یا سالها بعد از پدید آمدن وزوز عارض شود. در مراحل پیشرفته سرگیجه دایمی بروز می‌کند که از عوارض دیگر آن

زیر صورت می‌پذیرد:

- ادیومتری صوت خالص

- ایمیتانس ادیومتری (تمپانومتری - آستانه‌های رفلکس اکوستیک - رفلکس دیکه)

- آزمون‌های گفتاری : (PIPB, SDS, MCL, SRT)

- آزمون‌های اختصاصی شنوایی : (ABLB, SISI, TDT, ...)

است.

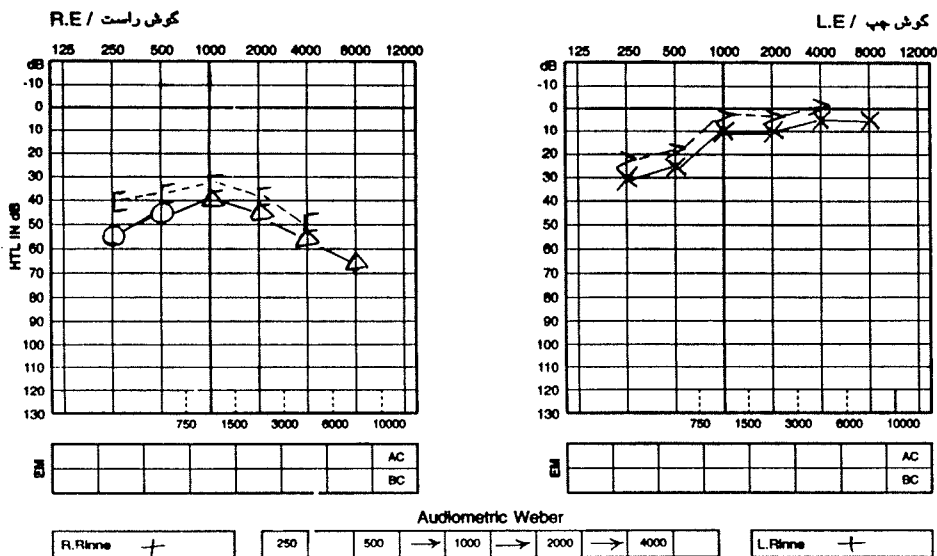
معرفی بیمار

بیمار ۳۱ ساله، مذکر و ساکن شهر تهران می‌باشد که وجود کاهش شنوایی بخصوص در گوش راست را از حدود چند سال قبل همراه با وزوز اظهار می‌نماید. او از اختلال تعادل و سرگیجه نیز شکایت داشته و سابقه خانوادگی، ضربه به سر، تصادف، مسمومیت و ابتلا به بیماری‌های عفونی را ذکر نمی‌کند.

بسمه تعالی
دانشکده توانبخشی - دپارتمان شنوایی شناسی



PURE TONE AUDIOMETRY / آزمون اصوات خالص



شکل ۱- ادیوگرام

نتایج آزمون‌ها

در معاینه اتوسکپی، خصوصیات پرده تمپان دو گوش کاملاً طبیعی بوده و آثاری از نقص سیستم انتقالی دیده نمی‌شود.

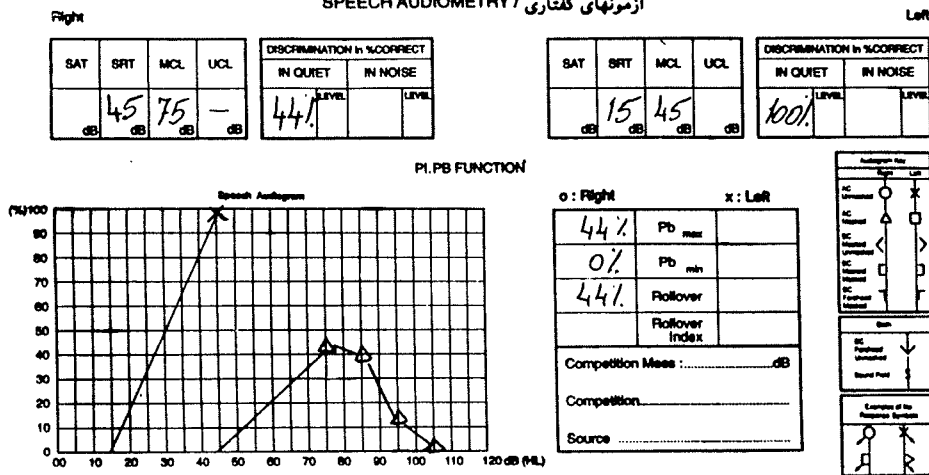
نتایج آزمون اصوات خالص (شکل ۱)، بیانگر کاهش شنوایی حسی عصبی متوسط در گوش راست و افت ملایم فرکانس‌های پایین در گوش چپ می‌باشد.

- پاسخ‌های برانگیخته شنوایی (ABR)
- آزمون کالریک و الکترونیستاگموگرافی جهت تأیید نهایی بررسی‌های ادیولوژیک، رادیوگرافی ساده ماستوئید و مجرای گوش داخلی، توموگرافی کامپیوتری، سی‌تی‌اسکن با سیسترنوگرافی و MRI توسط پزشک متخصص صورت می‌پذیرد. درمان این تومورها عمل جراحی

فلج عصب صورتی می‌باشد. تومورهای بزرگی که تا زاویه پللی-مخچه‌ای منتشر گردند، باعث بروز علائم ازدیاد فشار در این ناحیه می‌شوند. حتی می‌توانند با اعمال فشار روی ساقه مغز اختلالات شنوایی طرف مقابل را نیز بوجود آورند.

جهت بررسی ادیولوژیک افراد مشکوک به اکوستیک نورینوما، معمولاً ارزیابی‌های

SPEECH AUDIOMETRY / آزمونهای گفتاری



شکل ۲- آزمونهای گفتاری

گزارش شده است:

- فقدان عملکرد وستیبول محیطی راست

- هایپرمتری در تست ساکادیک

- غیرطبیعی بودن آزمایشهای تعقیب آرام هدف، تست اپتوکینتیک و نگاه خیره

- تغییرات مورفولوژیک در منحنیها

- درنهایت با کمک ENG وجود ضایعه وری حلزونی راست با انعکاس بر وستیبول مرکزی و منحنه مطرح شده است.

اکوستیک رفلکس به هر دو طریق همانسویی و دگرسویی در دو گوش غایب می باشد.

نتایج آزمون BERA بیمار عبارت است از:

گوش راست - حذف کلیه امواج ABR به استثنای موج I (شکل ۴).

گوش چپ - کلیه امواج ABR در این گوش ظاهر شده اند، ضمن آنکه موج V از وضوح چندان خوبی برخوردار نبوده و میزان IPL III-V بشدت افزایش یافته است (شکل ۵).

در آزمون الکترونیستاگموگرافی نتایج زیر

در آزمونهای گفتاری (شکل ۲) آزمون SRT (آستانه دریافت کلمات)، تطابق مناسبی را با معدل اصوات خالص ۵۰۰ و ۱۰۰۰ و ۲۰۰۰ هرتز نشان داده است.

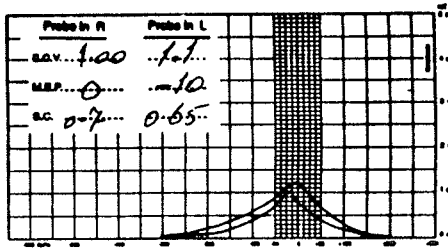
SDS (درصد تمایز کلمات) در گوش چپ از امتیاز طبیعی (۱۰۰٪) برخوردار بوده است. در حالی که گوش راست افت امتیازات را به صورت بارز (۴۴٪) نشان می دهد و در آزمون PIPB واژگونی محرز مشاهده می گردد.

در ایمیتانس ادیومتری (شکل ۳) تمپانومتری دو گوش type AN بوده لیکن

ACOUSTIC REFLEXES

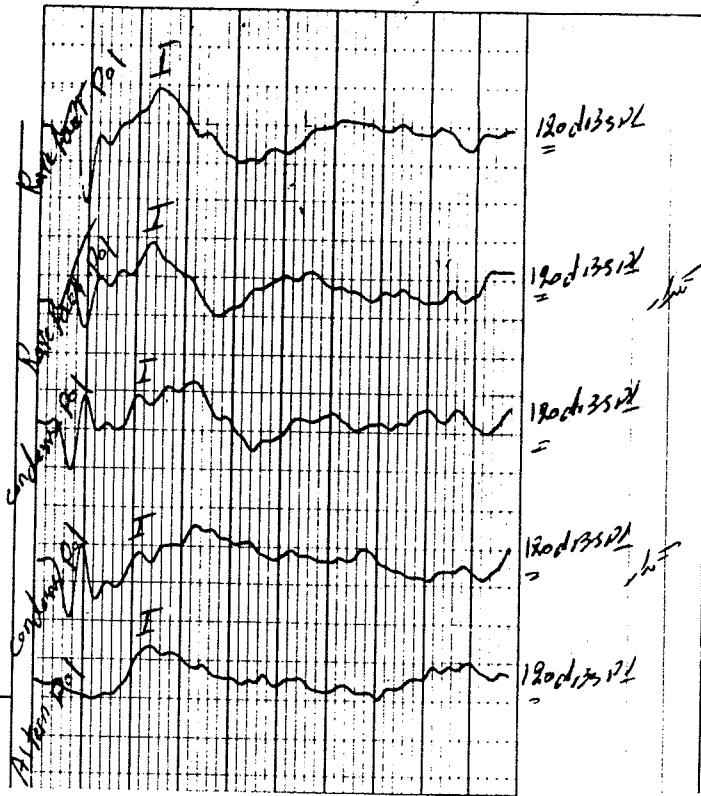
Probe in R		Probe in L		
Freq. Hz	IPSI	CONT.	IPSI	CONT.
500				
1000				
2000				
4000				

Handwritten: No R, No L



شکل ۳- ایمیتانس ادیومتری

RIGHT



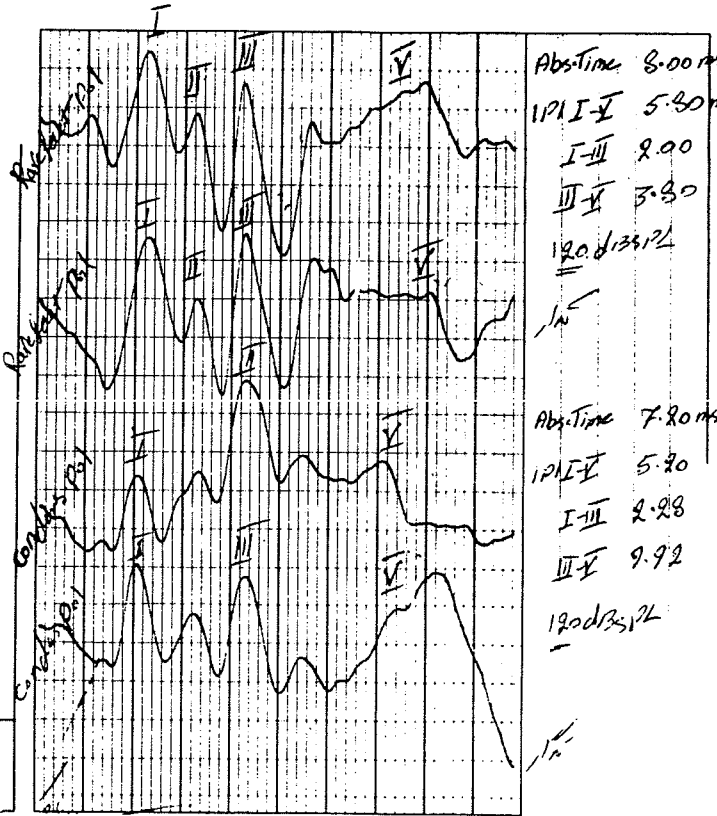
ERA 2250

نام و نام خانوادگی: س. ا. ج.
 نام پدر: تاریخ ۱۳۹۲/۱/۲۷

Stim. Function: *click* *Rotafac*
condes
 Freq./Time: 4000 Hz / 0.125 ms
 Input Filter: High
 Rep. Rate: 10 Sweep/Sec / Sec./Sweep
 Stimulus Start: ms
 Sweep Time: 10 ms

شکل ۴- نتایج ازمون BERA گوش راست

LEFT



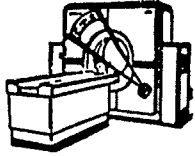
ERA 2250

Abs. Time 8.00 msec
 I-II 5.80 msec
 I-III 9.00
 III-IV 3.80
 120 dB SPL
 Abs. Time 7.80 msec
 I-II 5.80
 I-III 2.98
 III-IV 9.92
 120 dB SPL

نام و نام خانوادگی: س. ا. ج.
 نام پدر: تاریخ ۱۳۹۲/۱/۲۷

Stim. Function: *click* *Rotafac*
condes
 Freq./Time: 4000 Hz / 0.125 ms
 Input Filter: High
 Rep. Rate: 10 Sweep/Sec / Sec./Sweep
 Stimulus Start: ms
 Sweep Time: 10 ms

شکل ۵- نتایج ازمون BERA گوش چپ



نوع سی تی اسکن: سری گوش داخلی

مکارم محترم جناب دکتر آشتیانی

درفوسای خلفی توده مهبردادمن تقریبا هموزن با ادم مختصر در راست همراه تعریض IAC مجاور دیده میشود. در سوپرا تانتوریال بطنهای جانبی در شاخهای تامپورال متسع است.

پس از انجام آزمون های ادیولوژیک فوق، بیمار توسط پزشک گوش و حلق و بینی جهت بررسی های رادیولوژیک معرفی گردید که نتایج سی. تی. اسکن (شکل ۶) سری گوش داخلی، در درجه اول وجود نورینوم اکوستیک راست را نشان داده است.

در نماهای رادیوگرافی وجود توده حجیم در C.P.A راست مشاهده شد که در نهایت وجود توموری بزرگ در ناحیه مجرای گوش داخلی و زاویه پلی-منخچه ای توسط عمل جراحی به اثبات رسید.

بحث

علائم ادیولوژیک موجود در گوش راست وجود یک ضایعه عصبی محرر را مطرح می سازد. در حالی که افت ناچیز حسی عصبی فرکانس های بم، حذف رفلکس های اکوستیک و افزایش IPL III-V در گوش چپ حکایت از یک ضایعه در Low Brain stem می نماید که نشأت گرفته از فشار فیزیکی تومور اکوستیک بزرگ بر تنه مغزی می باشد.

نتیجه: نورینوم اکوستیک راست در درجه اول و مننژیوم در تشخیص افتراقی مطرح است. / ش /

بیمارستان بقية الله الاعظم
دکتر سید محمدباقر
عضو هیات مدیره
باتتعمیم احترام از سوی دکتر محمدباقر
راه یو لوژیست

شکل ۶- گزارش سی. تی. اسکن

منابع

- 1- Abramovich, s, Electric Response Audiometry in Clinical practice, 1990.
- 2- House. W, Luetje. C, Doyle. K, Acoustic Tomors Diagnosis and Management, 1997.

۳- دکتر مختاری امیر مجدی، نعمت الله، بیماری های گوش، ۱۳۶۸.