

اوفتالمیک با قطری کمتر از ۱ Cm استفاده کردند. مجرای گوش خارجی را با آب استریل ۳۷ درجه پر کرده و در حالیکه بیمار به یک پهلو خوابیده بود، پروب را به اندازه چند میلیمتر در درون آب کانال گوش خارجی غوطه ورمی کردند. شکل ۳ و ۴ نمایانگر وراء صوت نگارهای روش A (A-mode Sonogram) در یک گوش میانی طبیعی و یک گوش میانی حاوی ترشح است.

اولین قله، دال بر نوفه، مبدل بوده که آنرا «برخورد اصلی» (Main Bang) می نامیم.

# کاربردهای اولتراسون در شنوایی شناسی

«قسمت دوم»

ترجمه و تألیف: فرزاد رحیمی  
عضو کادر آموزشی دپارتمان شنوایی شناسی  
دانشگاه علوم پزشکی تهران

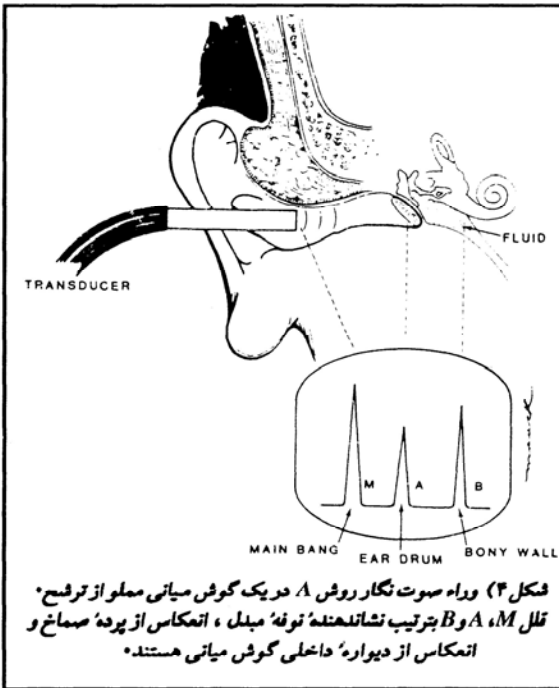
## \* کاربردهای اتولوژیک

اولتراسون اغلب به سه شکل زیر وجود دارد:

۱- روش A (A-mode) - ۲- مقطع گیری B (B-Scan) (مقیاس خاکستری Gray Scale) - ۳- دوپلر. حال به بررسی این سه روش می پردازیم:

۱- شیوه A (A-mode):

ساده ترین شیوه ارزیابی اولتراسونیک، سونوگرافی به روش A است (شکل ۳) در این شیوه، قله انعکاس در صفحه

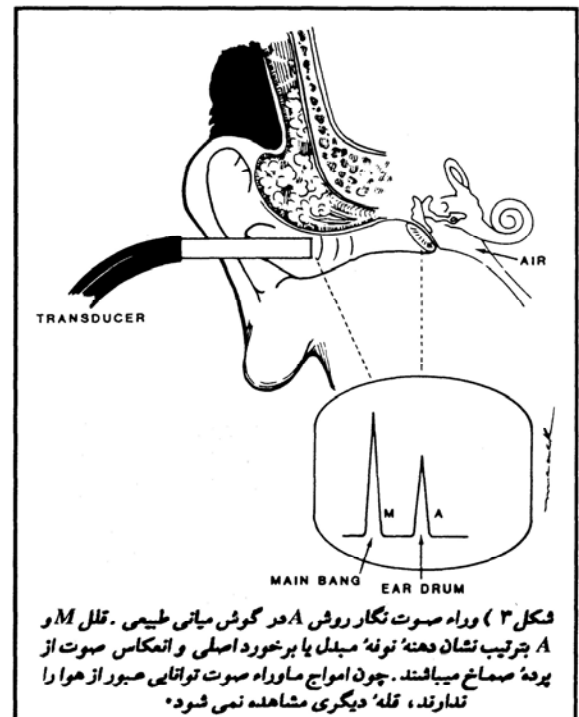


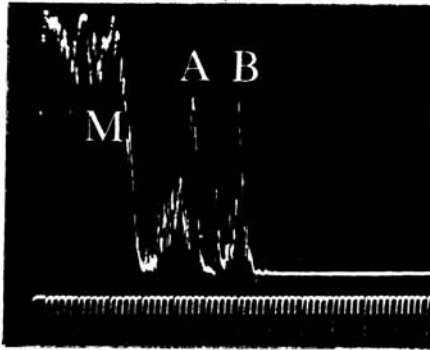
نمایشگر، فاصله و چگالی بافتها یا موانع مختلف را تداعی می کنند. امواج ماوراء صوت پس از تولید، در درون بافت حرکت می کنند تا به یک مانع برخورد نمایند. پس از آن اصوات منعکسه یا حداقل قسمتی از آن بطرف پروب رجعت نموده و در نهایت در قالب قلهی در طول محور افقی لامپ کاتدی نمود پیدا می کنند. اگر توسط اولین سطح تماس یا اولین بافت، انعکاسی حاصل نگردد، امواج ماوراء صوت به حرکت خود بطرف مناطق عمقی تر ادامه داده و در نتیجه قلهی انعکاسی بیشتری در فواصل دورتر پدید می آید. از آنجا که سرعت سیر امواج ماوراء صوت در اغلب بافتها ثابت است، محور افقی

قلل طبقه بندی شده برای وجود مایع در گوش میانی (شکل ۴) نشانگر انعکاس از سطح پرده صماخ (A) و دیواره استخوانی داخلی گوش میانی (B) است. فاصله مابین قله به ترتیب فاصله مابین نوک پروب (M)، پرده صماخ (A) و دیواره داخلی (B) می باشد (شکل ۴). کالیبراسیون را با استفاده از یک لوله آزمایشگاهی مدرج می توان انجام داد. پروب در فاصله معینی نسبت به ته لوله قرار گرفته و این فاصله بر روی محور افقی (محور X) اسیلواسکوپ (موج نگار) تنظیم می گردد. همانگونه که در شکل ۴ دیده می شود، ارتفاع قله B بلندتر از قله A است، چون مانعی که انعکاس B را پدید آورده چگالی بیشتری دارد. البته در کاربرد عملی، این موضوع در همه جا صادق نیست. چون صوت در حین عبور از

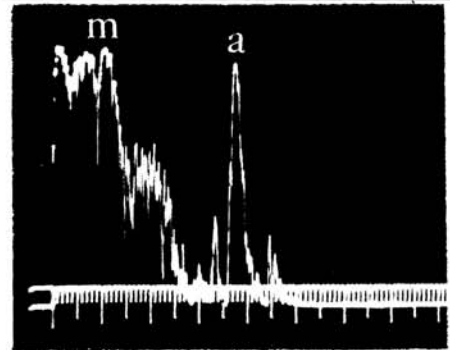
لامپ کاتدی یا صفحه نمایشگر بسادگی بر حسب واحدهای فاصله، کالیبره می شود. لذا، محل هر قله، فاصله بافت یا جسم منعکس کننده را مشخص می سازد. ارتفاع قله مقدار صوت منعکسه و در نتیجه چگالی بافت مورد نظر را نشان می دهند. حاصل این همه، نمایش نموداری فاصله و چگالی ساختارهای مختلف است که در معرض پرتو ماوراء صوت قرار می گیرند.

Abramson و همکاران به سال ۱۹۷۲ از تمامی این اصول در تعیین وجود مایعات یا ترشح در گوش میانی استفاده نمودند. برای این عمل، از پروب A-mode





شکل ۶) وراه صوت نگار روش A در یک گوش میانی  
مملو از ترشح وجود دو قله A و B نمایانگر وجود  
مایع در گوش میانی است \*



شکل ۵) وراه صوت نگار روش A در یک گوش میانی  
طبیعی قتل M و A بترتیب نشانگر توفه مبدل و انعکاس  
از سطح پرده صماخ هستند \*

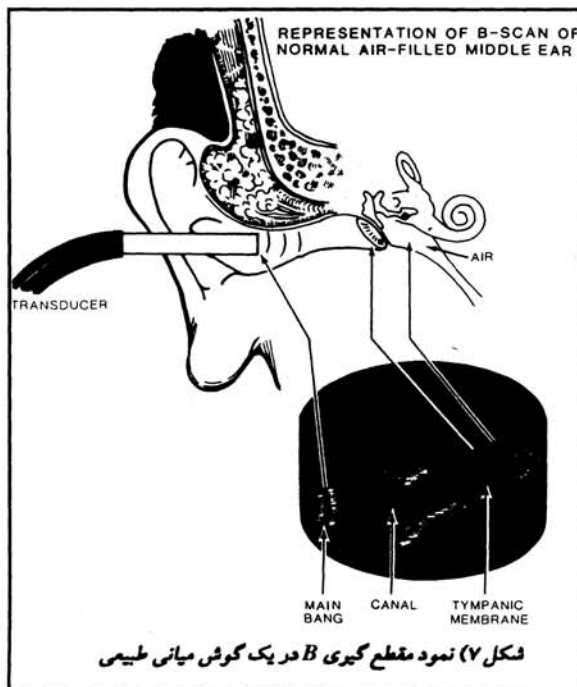
باشد. همانند روش A، اساس کار این مقطع  
گیری نیز بر پایه انعکاسات صوتی بوده و  
تصویر به صورت همزمان (Real Time) به  
نمایش در می آید. مناطقی با روشنی  
(سفیدی) بیشتر مبین افزایش چگالی هستند،  
علی الخصوص حفرات پر از هوا که کاملاً  
سفید بنظر می رسند. استخوان، غضروف و  
سایر مناطق با چگالیهای مختلف، با درجات  
مختلفی از سفیدی نمود پیدا می کنند.  
مایعات، از جمله تیره ترین مناطق تصویر  
خواهند بود. شکل های ۷ و ۸ نمونه هایی از  
مقطع گیری B را در گوش طبیعی و حاوی  
ترشح (مایع) نشان می دهند. همانگونه که  
مشخص است وجود مایع سبب تیرگی  
تصویر در پشت پرده وجود هوا سبب  
سفیدی تصویر در این قسمت است \*

قله تا حدی نسبت به محل قرار گیری نوك  
پروب تفاوت می کند. لذا دامنه قتل تنها  
اطلاعاتی نسبی، فراهم می آورند. کماکان  
مطالعات بیشتری برای استفاده از پروبهای که  
صرفاً برای مصارف اتولوژیک طراحی شده اند  
مورد احتیاج است تا به کمک آن بتوان قابلیت  
اعتماد و اطمینان روش A را افزایش داد. این  
شیوه توانائی بالقوه ای را در فراهم آوردن  
اطلاعات فاصله ای که به کمک تمپانومتري  
غیر قابل ایتیاع است، بدست می دهد. این  
اطلاعات را می توان در کاربردهای تحقیقاتی  
و جراحی مورد استفاده قرار داد.

ارزیابی اولتر اسونیک را می توان در  
بررسی حرکت پرده صماخ در پاسخ به محرک  
صوتی (رفلکس صوتی) بکار برد. جالب  
است که این بررسیها به کمک وراه صوت  
نگار روش A هیچگونه جابجائی را در محل  
قله مربوط به پرده صماخ نشان نداده ولی  
افزایشی را در دامنه این قله نمایش می دهد.  
(با ارائه صوت ۹۰ dB HL بصورت  
دگرسوئی). این افزایش چگالی، محتاج  
مطالعات و تبعات بیشتری است.

به طور خلاصه، اولتراسون روش A اگر  
چه مدت مدیدی مورد استفاده بوده ولی  
در عرصه کاربردهای گوش پزشکی  
(Otolologic Application) مورد توجه  
کمتری قرار گرفته است. کوچکتر شدن ابعاد  
پروب های مورد استفاده نویدی در استفاده و  
کاربرد بیشتر این شیوه می باشد.

## ۲- مقطع گیری B (B-Scan):



مقطع گیری B (B-Scan) فراهم کننده تصاویر دوبعدی  
است که مشابه غده نگاری  
(Tomography) ساده یا  
برشهای اشعه مجهول می باشد.  
مقطع گیری B مزیت یک تصویر  
دو بعدی توأم با اطلاعات بصری  
در مورد چگالی بافت را به همراه  
دارد. پیشرفتهای اخیر در زمینه  
کاهش ابعاد پروب های  
افتالمیک، امکان تصویر برداری  
ابتدائی و ساده ای را از  
ساختارهای گوش فراهم ساخته  
است.

معمولاً ابعاد پروب مقطع  
گیری B از پروب روش A  
بزرگتر است، چراکه در این روش  
برای حصول یک مقطع  
دوبعدی، کریستال باید متحرک

پرده صماخ و حرکت به سمت دیواره داخلی  
تا حدودی تحلیل می رود.

در گوش میانی سالم که مملو از هوا  
باشد (شکل ۳)، قله دومی پدید نمی آید،  
چرا که تقریباً تمامی انرژی صوتی در برخورد  
با هوا منعکس می گردد. بنابراین، وجود  
مایع در گوش میانی در روش A با توجه به  
وجود دو قله (پس از قله M) به اثبات  
می رسد. شکلهای ۵ و ۶ نمونه های واقعی و  
آزمایشگاهی کاربرد روش A در گوش میانی  
طبیعی و مملو از مایع می باشند.

در این اشکال، درجه بندی بر حسب  
سانتیمتر است. بنابراین در شکل ۵ فاصله  
نوك پروب (M) تا پرده صماخ (A) حدود  
۲/۷ Cm می باشد. در شکل ۶ فاصله مابین  
پروب و پرده صماخ ۱/۴ Cm است، چرا  
که پروب به صورت عمقی تر در کانال گوش  
خارجی قرار گرفته. در همین شکل فاصله  
پرده صماخ تا دیواره داخلی ۰/۷ Cm  
می باشد. ممکن است که قتل کوچک ما بین  
پرده صماخ و دیواره داخلی نمایانگر  
محتویات گوش میانی باشد (استخوانچه ها  
و حبابهای هوا). گزارشات متعاقب  
مطالعات Abramson (۱۹۷۲) در  
برگیرنده این مسئله هستند که می توان بر  
حسب آزمایش مزبور از وجود محتویات  
گوش میانی اطمینان حاصل نمود.  
Barone و همکاران، ۱۹۸۰ a - Ba -  
rone و همکاران ۱۹۸۰ b - Marullo و  
همکاران (۱۹۸۰).

بایستی به این نکته توجه نمود که  
انعکاسات ناشی از دیواره گوش خارجی با  
پرده صماخ اشتباه نشود، هر چند که ساخت  
پروبهای کوچکتر تا حدی این مشکل را برطرف  
ساخته است. اگر چه محل قله اطلاعاتی را  
در باب فواصل حاصل می آورد، ولی دامنه

مشکلی حرکت ناچیز پروب به سمت خارج و داخل مجراست. با این عمل، انعکاسات واقعی و حقیقتی توأم با حرکت پروب تغییر مکان می دهند. ولی در ضمن، فواصل ما بین انعکاسات غیر واقعی (Artifact) توأم با حرکت پروب به سمت داخل ثابت نبوده و شدیداً آکاسته می شود. بطور کلی، بکار گیری توان های (بهره) بالا، احتمال وقوع این مشکل را افزایش می دهد. لذا باید بهره مورد استفاده در حدی باشد که به ما امکان تحصیل قلیل واقعی را بدهد. این سطح در روش A، ۵۰ دسی بل و در مقطع گیری B، ۹۰ دسی بل است. گاهی اوقات Artifact از نوفه الکترونیکی یا اعوجاج در مونیتر (نمایشگر) سرچشمه می گیرد. هر چه حساسیت سیستم را افزایش دهیم، احتمال وقوع Artifact افزایش پیدا می کند.

## \*خطرات:

البته هیچگونه بررسی منسجمی که صرفاً به کنکاش در مورد اثر امواج ماوراء صوت بر روی شنوایی پرداخته باشد موجود نیست. گزارشات موجود مبنی بر استفاده از اولتراسون در ارزیابی گوش، بی خطر بودن این روش را نشان می دهند. در آزمایشات Alvord، ادیوگرامهای قبل و بعد از بررسی اولتراسونیک در ۵ بیمار، تغییر قابل ملاحظه ای رادر آستانه های معمولی و آستانه های بسامدهای زیر (۲۰ K Hz) نشان نمی دهد.

طبق پیشنهاد FDA سقف شدت مورد استفاده در اولتراسون تشخیصی معادل  $10 \text{ mW} / \text{CM}^2$  است (۱۹۸۵، Nyborg و Aziskin). انستیتوی آمریکایی اولتراسون در طب (AIUM) استانداردهایی را برای اولتراسون تشخیصی انتشار داده است (AIMU ۱۹۷۴ - ۱۹۷۹، AIUM) (بقیه در صفحه ۲۳)

پرده صماخ نمود پیدا می کند (شکل ۱۰). از معایب مقطع گیری B بزرگی اندازه پروب آن است که تا حدی بر وضوح تصاویر تأثیر می گذارد. هر چه اندازه این پروب کوچکتر باشد وضوح تصاویر افزون میگردد. اطلاعات دیگری که توسط این روش بدست می آید (از جمله اندازه نسبی گوش میانی و نمایان شدن ساختارهای مختلف) برای کاربردهای مختلف تشخیصی، جراحی و تحقیقی مفید خواهد بود. البته همانند شیوه A، قابلیت اطمینان مقطع گیری B باید در کاربردهای متفاوتش مورد بررسی و ارزیابی قرار گیرد.

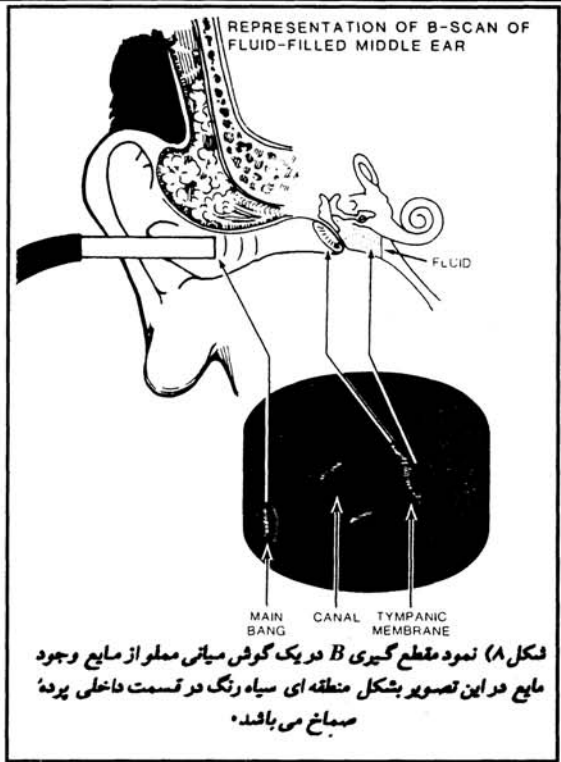## ۳-Transcranial Doppler (TCD):

از جمله کاربردهای جالب توجه اولتراسون تشخیصی، ارزیابی بیماران مبتلا به گیجی (Dizzy Patient) از طریق

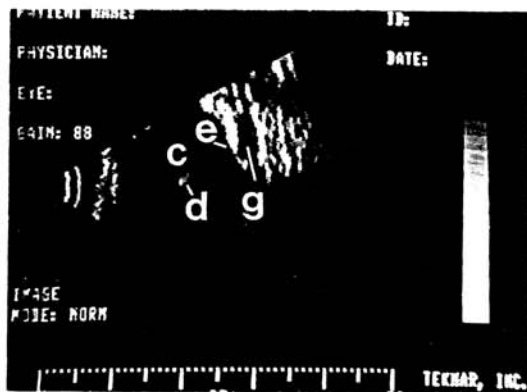
بررسی عروق قاعده ای (Basilar) و مهره ای (Vertebral) است. در وراء صوت نگاری دوپلر (Doppler sonography) از اصل دوپلر استفاده می شود. TCD را در بررسی میزان جریان خون در عروق قاعده ای و مهره ای و شاخه های آنها بکار می برند. جزئیات بیشتر در مورد این روش خاص را می توان در کتاب (Transcranial Doppler Sonography) جستجو نمود.

## \*پوساخته (Artifact):

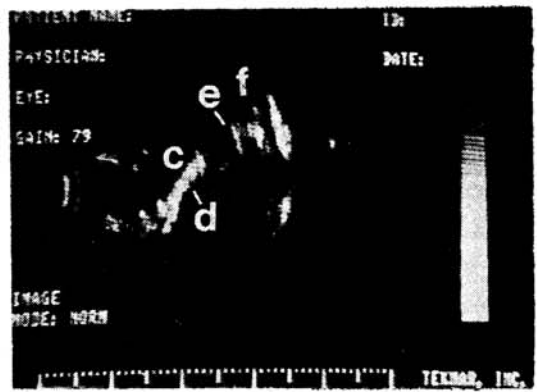
همانگونه که توصیف شد، برخی اوقات به واسطه انعکاسات زیاد مابین ساختارهای مختلف و پروب، قلیل تشدید تولید می شود. این مسئله را می توان با غوطه ور کردن پروب در لوله مدرج آزمایشگاهی نیز مشاهده نمود. راه پی بردن به وجود چنین



در شکل های ۹ و ۱۰ نمونه هایی از وراء صوت نگارهای مقطع گیری B دیده می شود. وسیله مورد استفاده (Teknar, Inc., Ophthasonic B-Scan III) بسامد مورد استفاده ۱۰ M Hz می باشد. (با طول کانونی ۱۸ mm) بدلیل قطر زیاد پروب مقطع گیری B، امکان ورود پروب فراتر از حد Concha وجود ندارد. برای حصول تصاویر ۹، ۱۰، لاله گوش کمی به سمت عقب کشیده شده است. نگاره های مربوط به افراد طبیعی حاوی مشخصاتی مشتمل بر مجرای گوش خارجی (C)، دیواره تحتانی مجرای استخوانی (D) پرده صماخ (E) و فضای گوش میانی و محتویات آن (F) است. وجود مایع در گوش میانی به شکل محوطه ای تیره (G) بلافاصله پس از



شکل ۱۰) وراء صوت نگار مقطع گیری B در گوش میانی مملو از مایع. C = کانال گوش خارجی، D = قسمت از دیواره کانال، E = پرده صماخ، G = گوش میانی پر از مایع



شکل ۹) وراء صوت نگار مقطع خارجی و میانی طبیعی. C = کانال گوش خارجی، D = دیواره استخوانی تحتانی کانال، E = پرده صماخ، F = گوش میانی مملو از هوا

اغلب پر کردن مسجرای گوش با آب خطراتی را به همراه دارد. لذا به هنگام وارد نمودن پروب در داخل گوش باید دقت نمود تا از ورود صدمات و فشارهای هیدرولیک به پرده گوش جلوگیری شود.

#### خلاصه

اولتراسون تشخیصی تکنیک سودمندی است که شنوایی شناس بر اساس آموزشهای لازمه، می تواند آنرا بکار گیرد. اگرچه مسوانع زیادی در رابطه با اندازه پروب و وضوح تصاویر حاصله وجود دارد، ولی به کمک آن می توان اطلاعاتی را کسب نمود که با استفاده از سایر روشها غیر قابل اکتیاع است. توانائی تصویر سازی همزمان (Real time) در روش های A و B، این دو شیوه را به وسایل سودمندی در زمینه مطالعه تغییرات ساختارهای گوش مبدل ساخته است. ارزیابی اولتراسون در ارزیابی بیماران مبتلا به Dizziness به صورت بالقوه روش مفیدی است که می توان از آن در کنار مجموعه آزمون های سیستم دهلیزی (ENG) استفاده نمود.

#### نتیجه

اولتراسون تشخیصی یک شیوه بی خطر منحصر بفرد است که نتایج آن را می توان به طور همزمان (Real - time) مشاهده نمود. کماکان، لزوم مطالعات بیشتر جهت پی بردن به کاربردهای کلینیکی و تحقیقاتی بیشتر آن احساس می گردد. ولی آنچه که مسلم است در آینده این شیوه تشخیصی به وسیله ای توانمند تبدیل می گردد که در کنار سایر آزمایشات ادیولوژیک شنوایی شناس را در ارزیابیهای هر چه دقیقتر یاری خواهد داد.

#### منابع و کتب برای مطالعه بیشتر:

- 1- Alvord, Lynn, S. - Journal of the American Academy of Audiology, 1990, Vol. 1, No 4 October, 227 - 235
- 2- Wild, P., Doppler Echocardiography, An Illustrated Clinical Guide, 1989, Churchill Livingstone, 5-25
- 3- Wells, P.N.T- Biomedical ultrasonics, 1977, Academic Press.
- 4- Anslid, R. - Transcranial Doppler Sonography, 1986, Springer verlag.
- 5- Macainsh, T/ F. - Physics In Medicine and Biology Encyclopedica, 1986, Pergamon Press, 831- 856
- 6- Taylor, D.- Hamon, J. W., noninvasive clinical measurement, 1977, Medical Publishing co, Ltd.