

«الکترونیستاکتوگرافی»

در تشخیص صدمات سر

این گزارش تشریح وضعیت یک زن سفیدپوست ۳۲ ساله است، که دچار سانحه تصادف با وسیله نقلیه موتوری شده. قبل از حادثه، بیمار از سلامتی کامل برخوردار بوده و سابقه صدمات سر، ضایعات نورولوژیک، مشکلات اتولوژیک و سرگیجه نداشته است. سانحه به هنگام رانندگی روی داده و بیمار در مورد بیهوشی بعد از تصادف مطمئن نیست اما بخاطر می آورد که احساس گیجی شدید و سردرگمی داشته، و قادر به تشخیص موقعیت خود نبوده است. وی با وجود استفاده از کمربند ایمنی دچار صدمه در ناحیه پیشانی شده است.

پلافاصله بعد از حادثه احساس وجود درد در گردن داشته، و بعد از مراجعه به بیمارستان و انجام رادیوگرافی به طور سرپایی، مرخص گردید.

روز بعد بیمار با شکایت مجدد از گیجی، عدم تعادل، تهوع و درد گردن به اورژانس بیمارستان مراجعه نمود. با انجام رادیوگرافی های بیشتر از بیمارستان مرخص می شود؛ با این توصیه که به متخصص ارتوپدی مراجعه کند. پس از مراجعه به متخصص ارتوپدی برای انجام کشش و ارزیابی بیشتر در بیمارستان بستری می شود.

مترجم: رحیم ثنبری

عضو کادر آموزشی دبیرتجان شنوایی شناسی
دانشگاه علوم پزشکی تهران

بیمار منفی بود. هفت روز پس از حادثه، الکترونیستاکتوگرافی، ارزیابی ایدئولوژیک و پتانسیل های برانگیخته بینایی و شنوایی انجام شدند. آستانه های A.C و B.C صوت خالص بیانگر حساسیت شنوایی طبیعی دو طرفه در فرکانس های آزمایشی ۲۵۰ تا ۸۰۰۰ هرتز بودند. تمایز گفتار بیمار در هر دو گوش عالی بود. تمپانوگرامها نشان دهنده عملکرد طبیعی گوش میانی چپ و وجود فشار منفی (معادل ۲۲۵ میلی متر آب) در گوش میانی راست بود. رفلکس های آکوستیک دگرسویی (Contralateral) در دو طرف وجود نداشت. رفلکس آکوستیک همان سویی (Ipsilateral) در گوش راست وجود نداشته و در گوش چپ در سطوح طبیعی دیده می شد. زوال رفلکس (Reflex)

* یافته های آزمایش:

شش روز پس از حادثه بیمار توسط یک نورولوژیست معاینه می شود. او هنوز از سردرد شدید، گیجی (که با حرکت سر افزایش می یافت)، تاری دید، کاهش تمرکز، همچنین درد گردن همراه با بیحسی و پارزی بازو و پای راستش شکایت داشت. عقیده نورولوژیست این بود که بیمار از مجموعه علائم پس از ضربه مغزی (Post Concussion) توأم با رگ به رگ شدن حاد گردن و کمر رنج میبرد. در معاینات اتونورولوژیست نیستاکتوس مشاهده نگردید و تشخیص، «سرگیجه بعد از ضربه» (Post - Traumatic Vertigo) بود.

تمام رادیوگرافیها و سی تی اسکن های انجام شده از سر، حفره حلق و ستون فقرات

شنوایی شناسی

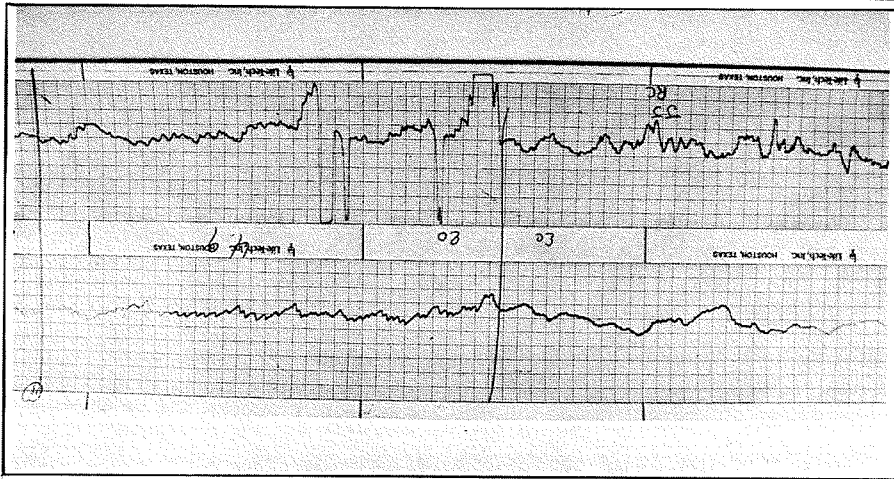
Decay) در گوش چپ منفی بود. زمان نهفتگی (Latency)، دامنه ها (amplitude)، شکل امواج، و ثبات پاسخهای پتانسیل های برانگیخته شنوایی و بینایی در دو طرف در حد طبیعی بودند. بررسی میزان آنها (Rate Studies) نیز در حد طبیعی بود.

یافته های الکترونیستاکتوگرافی (ENG) وجود عدم توانایی در سرکوب نیستاکتوس با تثبیت بصری را نشان میداد. هیچ پاسخی از آزمایش کالریک با آب سرد در دو گوش (تصاویر ۱ و ۲) و کالریک با آب گرم در گوش راست (تصویر ۳) با چشمان بسته بدست نیامد. با وجود این هنگامیکه بیمار چشمان خود را باز نموده و سعی در تثبیت بصری داشت، پاسخ هایی به میزان ۱۹/۹ - ۲/۵ ثانیه/درجه بدست آمد. آزمایش کالریک با آب گرم در گوش چپ با چشمان بسته، نیستاکتوس چپ زن (Left - Beating) با شدت کم و با چشمان باز نیستاکتوس چپ زن با شدت بسیار کم را آشکار نمود. دیگر یافته های ENG، شامل آزمایش ردیابی سینوسی^۱ (تصویر ۴) و آزمایش OPK^۲ (تصویر ۵)، در محدوده طبیعی بودند.

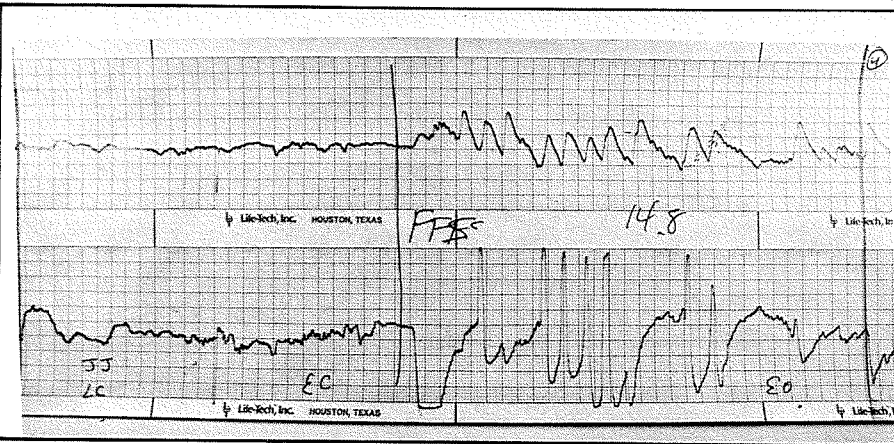
بیمار هشت روز بعد از پذیرش در حالیکه بهبودی اندکی در حالات وی مشاهده می گردید، از بیمارستان مرخص شده و یک ماه بعد، مجدداً بعنوان یک بیمار سرپایی در مرکز پزشکی شیکاگو^۳ مورد آزمایش قرار گرفت. مجدداً ارزیابی های نورولوژیک تکرار گردید. یافته های ENG، هنوز عدم

توانایی در سرکوب نیستاکتوس با تثبیت بصری در آزمون های کالریک دو حرارت (Positive Failure of Fixation, Suppression on the bithermal) را در دو گوش نشان می داد. در هیچیک از تحریکات کالریک با چشمان بسته پاسخی بدست نیامد. در آزمایش با چشمان باز و قتیکه بیمار سعی داشت چشمان خود را بر روی نقطه ای ثابت نگه دارد، در تمام چهار آزمایش کالریک، نیستاکتوس وجود داشت (زنش) یافته های ENG و پتانسیل های برانگیخته شنوایی نیز در محدوده طبیعی بودند.

بیمار هنوز حالت گیجی، سردرد، تهوع، نقصان قدرت تمرکز و درد گردن را که به بازو و پای راست وی منتشر می شد،



تصویر (۱): آزمایش کالریک با آب سرد در گوش راست (۳۰°) در سمت چپ خط، منحنی مربوط به حالتی است که چشمان بیمار بسته است. سمت راست خط حالتی است که چشمان بیمار باز است. به نیستاگموس با دامنه و شدت کم در حالتی که چشمان بیمار باز است توجه کنید. (Bitemporal leads - الکترودهای افقی)

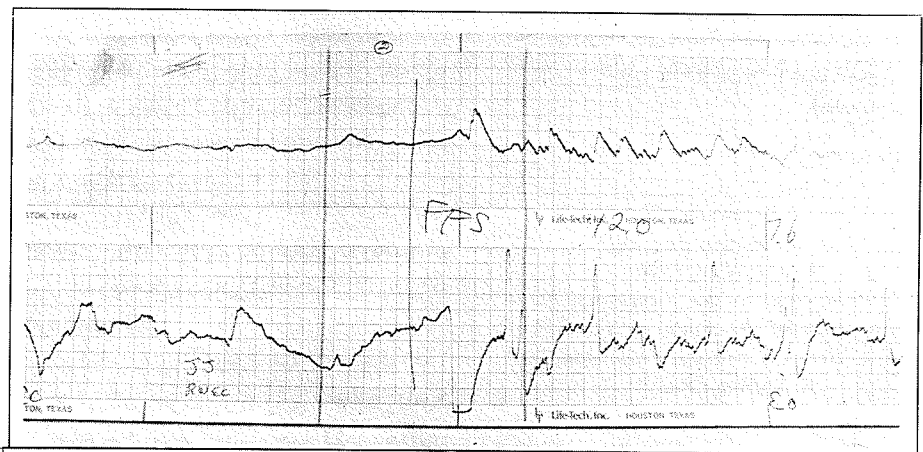


تصویر ۲: آزمایش کالریک با آب سرد در گوش چپ (۳۰°) به نیستاگموس با شدت و دامنه زیاد در حالت چشم باز توجه کنید.

دگرسویی گوش چپ؛ که بالاتر رفته بود.
* تفسیر نتایج:

۲ و ۴ کیلو هرتز با تحریک دگرسویی گوش راست، و فرکانس ۲ کیلو هرتز در تحریک

مسئله قابل توجه در این مورد آنکه بیمار علی‌رغم عدم توانایی در سرکوب نیستاگموس با تثبیت بصری، ردیابی سینوسی (Sinusoidal Tracking) نسبتاً خوبی داشت. مکانیسم fixation suppression شامل دو سیستم مجزا است: الف- رفلکس دهلیزی-چشمی (Vestibulo-Ocular Reflex) - سیستم های "Smooth Pursuit" • همچنین یافته های OPK (که در محدوده طبیعی بودند) بوسیله ضایعه ای در سیستم "Smooth Pursuit" می‌بایستی تحت تأثیر قرار گیرند. نتیجه می‌گیریم که "Positive failure of fixation suppression" - شدیداً دال بر ضایعه ساقه مغزی (Brainstem)، بخصوص در قسمت



تصویر ۳: آزمایش کالریک با آب گرم در گوش راست (۴۴ درجه) • مجدداً عدم توانایی در سرکوب نیستاگموس توسط تثبیت بصری بارز را بیان می‌کند. (Bitemporal Leads - الکترودهای افقی)

احساس می‌کرد. جالب اینکه بیمار از زمان ترک بیمارستان بطور مداوم از گردن بند طبی و عصا استفاده می‌کرده و بدون استفاده از این دو وسیله کمکی مشکل زیادی احساس می‌نمود.

با توجه به تمامی یافته‌های منفی در سی تی اسکن‌ها، رادیوگرافی‌ها و معاینات پزشکی - و تنها یافته‌های مثبت ENG غیر طبیعی و رفلکس‌های آکوستیک - توصیه شد که از مغز بیمار تصویربرداری تشدید مغناطیسی^۳ به عمل آمده و ارزیابی مجدد ENG نیز در ششمین هفته پیشنهاد گردید.

بالاخره "MRI" حدود دو ماه بعد از حادثه انجام شد. یافته‌ها بیانگر MRI طبیعی در مغز بیمار، بدون آنومالی‌ها کفخیره خلفی یا تجمع آشکار مایع برون محوری - extra (axial) - بود. سومین ارزیابی ENG ده هفته پس از حادثه انجام گردید، و برای سومین بار، نتایج آزمایش کالریک دو طرفه باز هم نمایانگر عدم توانایی بیمار در سرکوب نیستاگموس با تثبیت بصری در آزمون کالریک دو حرارتی بود.

به هنگام بسته بودن چشم‌های بیمار، نیستاگموس مشهود نبود ولی در تمامی آزمایش‌های کالریک (حرارتی) انجام شده با چشمان باز، نیستاگموس وجود داشت. این بار تمپانوگرام‌های دو گوش در محدوده طبیعی بودند، اما الگوی رفلکس آکوستیک تغییر نکرده بود، به استثنای افزایش آستانه‌های رفلکس آکوستیک در فرکانس‌های

شنوایی شناسی

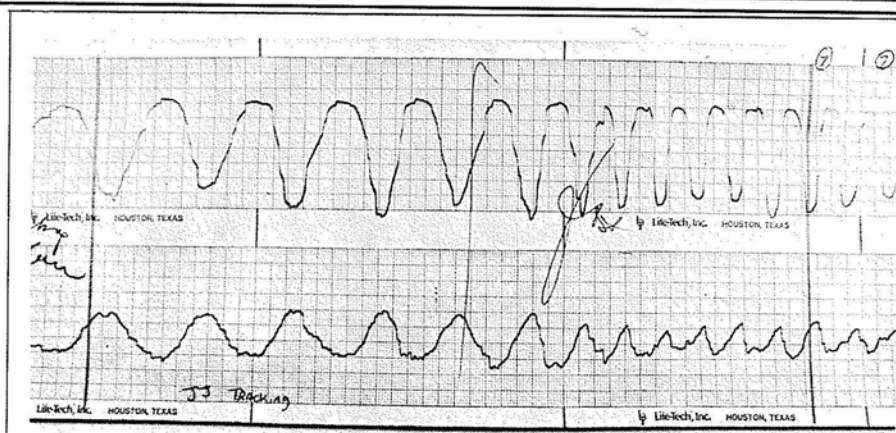
Vestibulocerebellum و بویژه در flocculus (لُب کوچکی که در قسمت قدامی سطح زیرین نیمکره‌های مخچه‌ای وجود دارد) و ارتباطات آن می‌باشد.
 الگوی رفلکس آکوستیک نیز مبنی بر وجود ضایعه در ساقه مغز است، که وجود آن در توافق با قطع قوس رفلکس است.
 این بیمار همچنین تحت آزمایش Rotation قرار گرفت، اما آزمایش را به طور کامل انجام نداد. ما معتقدیم که کامپیوتری برای تعریف بهتر آزمایش ردیابی سینوسی (Sinusoidal Tracking Test) می‌تواند مفید باشد.

« پایان »

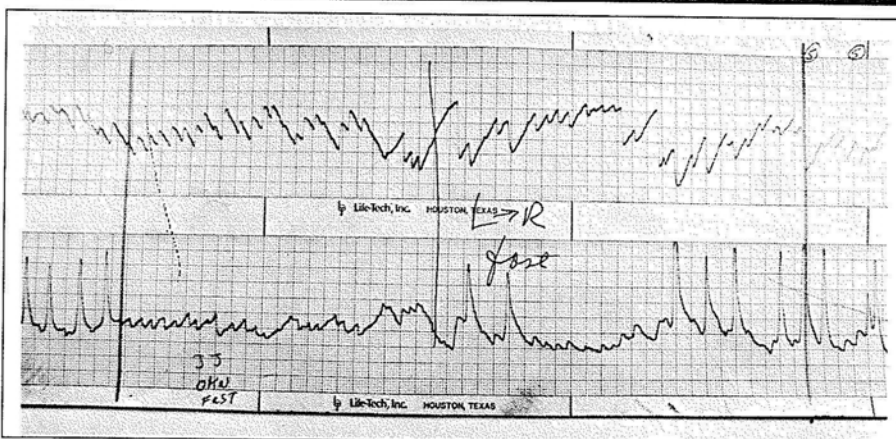
*Reference:

"The Hearing Journal"
 1988, Vol. 41/No.11

Ed.by: Steven Wolinsky, Catherine Hill, & Arthur I. Broder



تصویر ۴: ردیابی سینوسی، یک الگوی یکنواخت (Smooth Pattern) کامل را نشان نمی‌دهد و شاید بیشتر شبیه به «Saccadic Pursuit» باشد، اما اساساً در محدوده طبیعی است. (Bitemporal Leads-الکترودهای اتری)



تصویر ۵: OPK طبیعی (Bitemporal Leads-الکترودهای اتری)

۳۱) Glutamate Decarboxylase

۴۰) Helfert, Altschuler & Wenthold, 1987, Wenthold & Morest, 1976

۴۱) Eybalin, Parnaud, Gefford & Pujol, 1988

۴۲) E.A.A.: Excitatory Amino Acid: آمینو اسیدهای تحریک کننده

۴۳) Olivocochlear Fiber System