

## یافته های نورواتولژیک در بیمار مبتلا به نشانگان نقص ایمنی

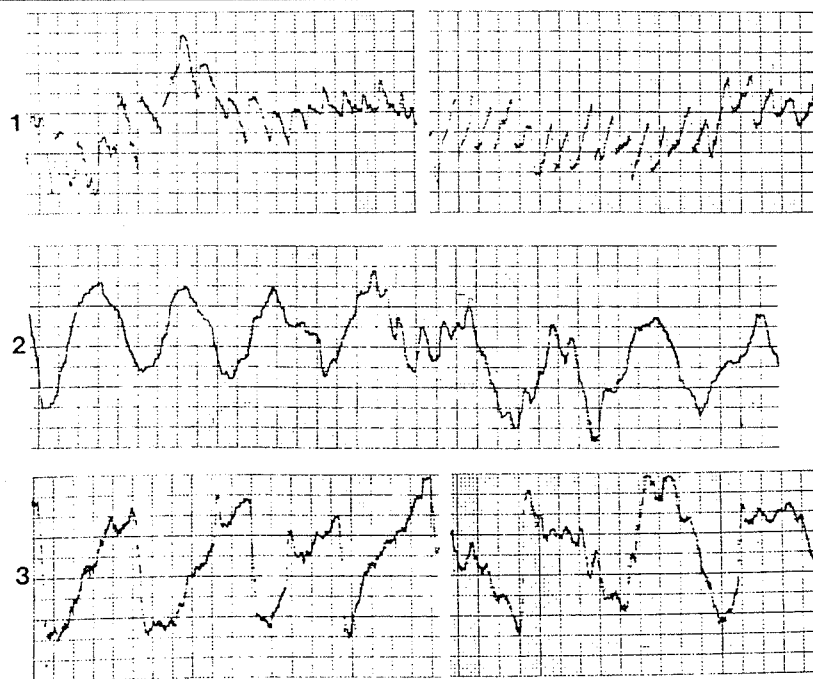


Figure 1. ENG Findings. 1, Optokinetic test; 2, pendulum tracking; 3, slow pursuit (ramp). Tracings show bilaterally symmetric motor ataxia.

**چکیده:** مرد سفید پوستی طی عمل جراحی قلب و متعاقب دریافت خون، به سندرم نقص ایمنی (AIDS) مبتلا و پس از ۴ سال دچار سرگیجه، عدم تعادل و عوارض عصبی و روحی شد. بررسی های نورولوژیک دال بر اختلال عملکردی سیستم و سستیولار و شنوایی بود، یافته های الکترونیستا گموگرافی، آناکسی و نیستاگموس اپتوکینتیک همراه با عدم تحریک پذیری در آزمایش کالریک را نشان داد.

پاسخهای برانگیخته ساقه مغز (A.B.R) به صورت افزایش زمانهای تأخیر مطلق و فاصله زمانی بین قله ها مشاهده شد. آزمایش SSI نیز کاهش غیر طبیعی امتیازات بصورت دو طرفه را نشان داد. در معاینات ساینکولوژیک وجود ضایعه ارگانیک در مغز و به همراه آن اضطراب شدید و افسردگی تشخیص داده شد. در اتوپسی، رترو ویروس ایدز در سلولهای مغز، مخچه و ساقه مغز دیده شد، ضمن این که تغییرات پاتولوژیک با تظاهرات نورواتولژیک آن مطابقت داشت.

کمک کننده به T8 (لنفوسیت های مدافع) را برعکس می کنند، و در واقع باعث از هم پاشیدگی سیستم ایمنی سلولی گردیده، بالطبع ضعف قدرت دفاعی بدن در مقابل بیماریها را در پی داشته و سبب ایجاد تغییرات نئوپلاستیک در بیماران آلوده به HIV می شود. طبق گزارشات جدید انواع دیگری از سلولها، به ویژه منوسیتها، تحت تأثیر رترو ویروس ایدز قرار می گیرند. آلودگی منوسیتها با رترو ویروس ایدز از جهت ایجاد عفونت در سیستم اعصاب مرکزی حائز اهمیت است و نمود آن مشابه آنفالیس ناشی از ویروس Visva (یک رترو ویروس شبیه HIV) می باشد.

متخصص گوش و حلق و بینی باید آگاه باشد که ایدز گاهی با علائمی در سر و گردن بروز می نماید و در بعضی موارد اولین

۵۰۰۰۰ نفر در ژانویه ۱۹۸۸ محرز گردید. طبق تخمین این سازمان به ازاء هر یک نفر مبتلا به ایدز ۲۰۰۰ تا ۱۰۰۰۰ نفر حاملین بدون علامت این بیماری بوده و یا بیماری تأثیر کمتری بر آنان داشته است. این افراد ممکن است با درصد نامعلومی بیماری ایدز را نشان دهند. پیش بینی شده بود که در سال ۱۹۹۱ تعداد مبتلایان به ایدز به ۲۷۰۰۰۰ نفر برسد و احتمالاً در طی پنج سال ۵۰۰۰۰۰۰ نفر به ایدز یا کمپلکس ایدز مبتلا شوند.

عوامل این بیماری نوع جدیدی از رترو ویروس است که به HTLV III و یا ویروس نقص ایمنی انسانی HIV معروف شده است. این ویروس گرایش خاصی به لنفوسیت های T کمک کننده (T.4.Lymphocyts) داشته و با حمله به این سلولها، نسبت طبیعی لنفوسیت T4

**مقدمه:** سندرم نقص ایمنی یکی از معضلات اجتماعی و پزشکی جهان کنونی ماست. هم اکنون نیز بسیاری از جنبه های پزشکی این بیماری تحت بررسی همه جانبه است. با این حال گزارشات اندکی راجع به یافته های اودیولوژیک و سستیولار در مورد قربانیان ایدز در دست است. طبق گزارش CDC (مرکز کنترل بیماریها)، در سال ۱۹۸۹، جمعیت مبتلا به ایدز در ایالات متحده از سال ۱۹۷۹ به بعد در هر ۶ ماه تقریباً ۲ برابر شده است. ابتلا بیش از

طولانی، "dizziness" افزایش یافت، نتیجه آزمایشات وضعیتی Dix-hallpike و آزمایش Quix منفی بود. نیستاگموس خود بخودی و نیستاگموس gaze هم مشاهده نشد. او آزمایشات مربوط به اعصاب مغزی را بخوبی انجام داد.

### آزمایشات اکولوموتور فوق هسته ای

مجموعه آزمایش EOG (۱) نشان داد که سیستم Saccadic (مسئول حرکت چشم) سالم است. هر چند که سیستمهای Pursuit (۲) و اپتوکنیتیک، آتاکسی متوسط و متفاوتی را نشان دادند (شکل ۱). هیچ نیستاگموس خودبخودی چه با چشم بسته و چه با چشم باز مشاهده نشد. اما امواج سینوسی بزرگی با چشم بسته ثبت شد. در آزمایشات وضعیتی (Positional) نتایج طبیعی بود. آزمایش کالریک عدم تحریک پذیری به آب یخ را نشان داد. این یافته ها احتمال وجود بیماری در ساقه مغز را مطرح می کرد. در آزمایش کامپیوتری حرکت چشم نیز پاسخها طبیعی بودند. بر عکس، آزمایش PETT دنبال کردن حرکات پاندول با چشم ضعیف انجام شد و حرکات چشم (۳) به خصوص در راستای عمودی آتاکسیک بود.

تشخیص داده شد. در پی آن، بیمار علائم وستیبولار، مثل گیجی، احساس سبکی در سر و عدم تعادل را از خود نشان داد. همچنین گاهی نیز احساس فشار در سر را ذکر می نمود، ضمن اینکه از ضعف حافظه، مشکل در تمرکز و اضطراب و افسردگی نیز شکایت

داشت. در تابستان ۱۹۸۴، یعنی ۴ سال بعد از عمل جراحی به علت شکایتی که از سرگیجه داشت برای ارزیابی نورواتولژیک ارجاع داده شد.

### نتیجه معاینات فیزیکی:

در معاینه، گوش و حلق و بینی سالم بودند. در معاینات کلینیکی وستیبولار، بیمار در راه رفتن متوالی با چشمان باز و جلو و عقب رفتن با چشمان بسته مشکل داشت. در وضعیت به پشت خوابیده و با استفاده از عینک فرنزل، بیمار یک نیستاگموس درجه ۱ به سمت چپ داشت. در حالت ایستاده و با چشمان بسته، پس از سه دقیقه تنفس عمیق و

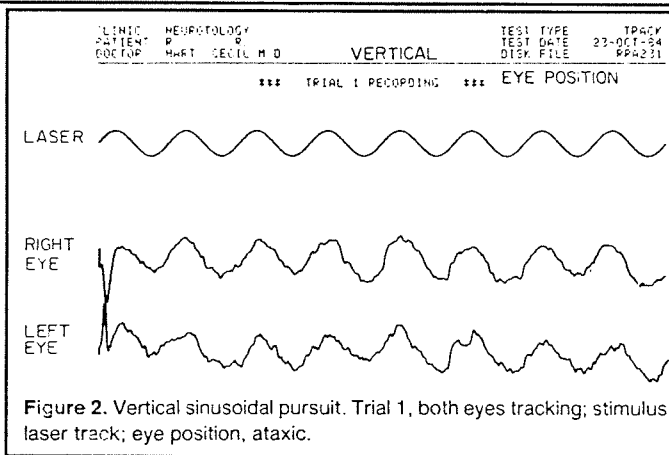


Figure 2. Vertical sinusoidal pursuit. Trial 1, both eyes tracking; stimulus, laser track; eye position, ataxic.

نشانه های بیماری محسوب می شود. گرفتاری عصبی ایدز بخوبی شناخته شده است، حال آنکه اطلاعات ناچیزی درباره تظاهرات شنوایی و تعادلی این بیماری در دست است. تنها یک مورد ابتلا به ایدز با علائم کم شنوایی حسی-عصبی ناگهانی که علت آن نامعلوم بود، گزارش شده است.

افرادی که بیشتر در معرض ابتلا به ایدز هستند عبارتند از: هم جنس بازان، دو جنس بازان، افرادی که از سرنگهای آلوده استفاده می کنند، افراد هموفیلی و همچنین کسانی که فرآورده های خونی دریافت می کنند. آمار نشان داده که تقریباً ۲٪ از افراد بزرگسال مبتلا به ایدز در اثر دریافت خون آلوده مبتلا گشته اند. در اینجا نتایج حاصل از ارزیابی نورواتولژیک در مورد بیمار مرد غیر هم جنس بازی که در اثر دریافت خون بدنبال عمل جراحی عروق کرونر مبتلا به ایدز شده است، ارائه می شود.

### تاریخچه بیمار:

بیمار مرد سفید پوستی بود که در سال ۱۹۸۰ تحت عمل جراحی قلب (پیوند دریچه سه لتی) قرار گرفته و در جریان عمل فرآورده های خونی دریافت کرد. سه ماه بعد از عمل دچار ضعف، بی قراری و زردی شد که بیماری هپاتیت nonA و nonB تشخیص داده شد. سه سال بعد دچار برانکوپنومونی و پنوموسیسیتیس کارسین شد که اولی به درمانهای معمول جواب نداد و دومی بخوبی درمان شد. در مطالعه نفوسیتها، کاهش نسبت نفوسیتهای کمک کننده به نفوسیتهای مدافع (t4.t8) مشخص شده و بیماری ایدز

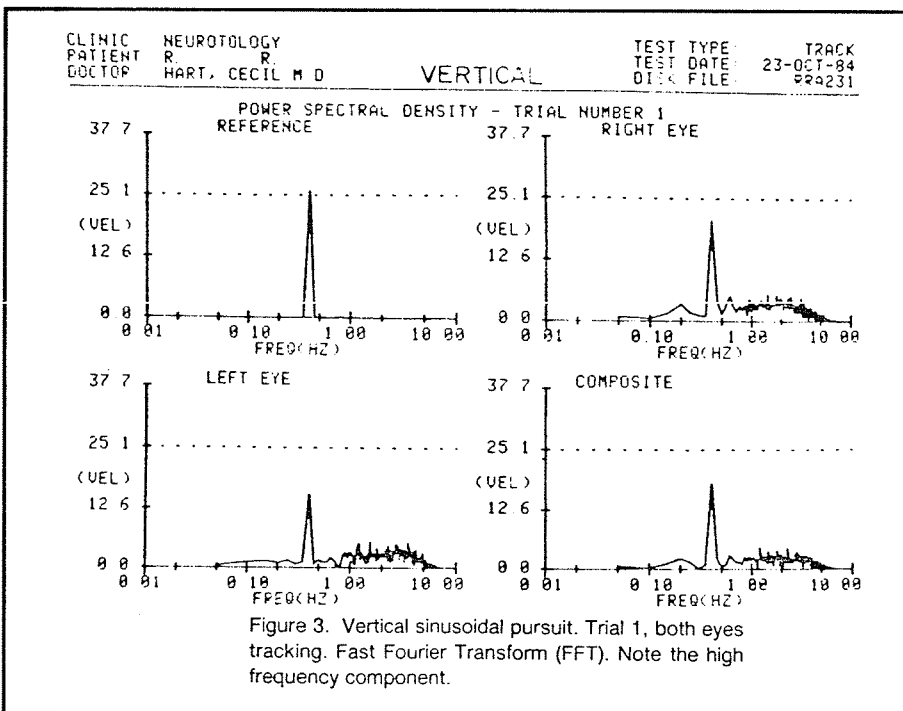


Figure 3. Vertical sinusoidal pursuit. Trial 1, both eyes tracking. Fast Fourier Transform (FFT). Note the high frequency component.

- Electro - Oculography -۱
- Pendulum and Slow ramp -۲
- Computerized Saccad Test -۳

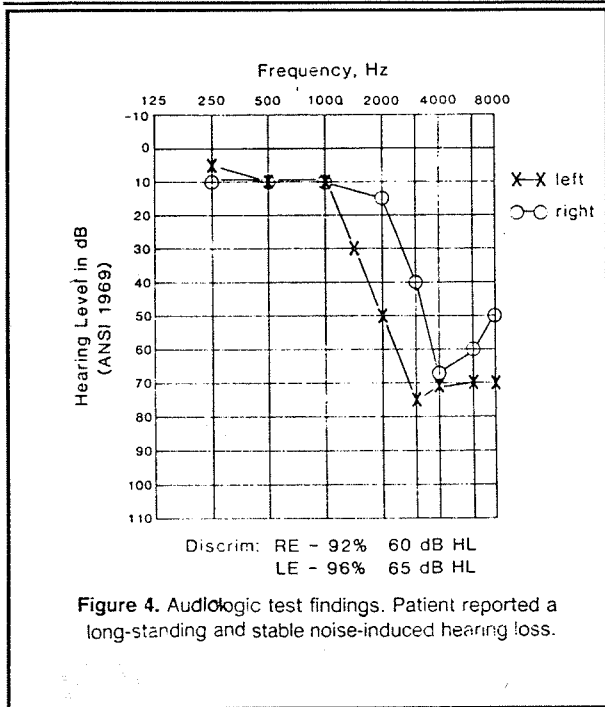


Figure 4. Audiologic test findings. Patient reported a long-standing and stable noise-induced hearing loss.

۵) پاسخهای غیر طبیعی در گوش چپ و بویژه گوش راست حول فرکانس ۲۰۰۰ هرتز، یعنی در جایی که حساسیت شنوایی طبیعی است، در خطر بودن مناطق شنوایی ساقه مغز را متحمل می‌ساخت. بر خلاف آزمایشات اختصاصی شنوایی، پاسخهای برانگیخته ساقه مغز (ABR) بطور مشخص غیر طبیعی بود. شکل ۶ نشان میدهد که بعد از موج absolute latency در هر دو گوش افزایش داشته است. موج ۰ در گوش چپ در ۶/۸ میلی ثانیه، و برای گوش راست در ۶/۵ میلی ثانیه ظاهر شد. تمام فواصل زمانی بین قله‌ها

(شکل ۲) حرکات چشم (۴) دارای فرکانس بالایی بود که از طریق تبدیل فوریه (۵) (F.F.T) مشخص تر می‌شد. آزمایشان سوپرانوکلتر اکولوموتور، بیماری تنه مغزی و غیر طبیعی بودن PETT، یک بیماری بسیار منتشر در مغز را مطرح می‌ساخت. آزمایشات ادیولوژیک:

بیمار مبتلا به کم شنوایی حسی - عصبی ۲ طرفه متقارن بود، در گوش راست وی، افت شدیدی در بالای فرکانس ۲ کیلو هرتز مشاهده می‌شد. در حالی که گوش چپ افت ملایم تا متوسطی در محدوده فرکانسهای ۱۵۰۰ تا ۲۰۰۰ هرتز و آسیب شدید در فرکانسهای بالا داشت (شکل ۲). طبق گزارش، این افت طولانی مدت بوده و مربوط به قرار گرفتن در معرض سر و صدا هنگام خدمت در ارتش نمی‌شد. امتیازات تمایز گفتار در هر دو گوش بسیار بالا بود. مجموعه آزمایشات ایمپتانس آکوستیک و رفلکس آکوستیک دال بر کم شنوایی حلزونی در فرکانسهای بالا و عملکرد طبیعی اعصاب هفتم و هشتم مغزی دو طرف بود. آزمایشهای اختصاصی شنوایی شامل تون دیککی به روش Olsen-Noflinger، تست ABLB، "Masking Level difference" تست گفتار در حضور نوبه سفید PI.PB (آزمایش اجرای شدت برای کلمات یک سیلابی)، تست های SSI-ICM و SSI-CCU بود.

هدایت عصبی نشانگر نقص عملکردی در مرکز شنوایی است. مجموعه آزمایشات روانشناختی:

نتایج بدست آمده در آزمایشات سایکولوژیک به این ترتیب بود که این بیمار در تستهای کلامی، امتیاز Ige معادل ۱۴۰ داشته که امتیاز بسیار بالایی است و در تستهای غیر کلامی درکی، و درکی - حرکتی امتیاز ۱۰۸ (متوسط امتیازات) را داشته است. چنین اختلافات فاحشی احتمال وجود مسئله ارگانیک در مغز را مطرح می‌سازد. این نتایج با یافته‌های نورواتولوژیک بخوبی مطابقت داشت.

امروزه تکنیکهای روان درمانی برای شناخت تغییرات جزئی در افراد مبتلا به ایدز به کار گرفته می‌شود. اقدامات بعدی و اتوپسی:

در پائیز ۱۹۸۴ بیمار دچار تغییرات بارز ذهنی شد که بصورت ضعف، عدم تمرکز، حملات سرگیجه ای و از دست دادن حافظه بروز کرد. نتایج اقدامات نورولوژیک از جمله سی تی اسکن، کشت باکتریایی و قارچی، مطالعه آنتی بادیهی سیستم گالو ویروس (CMV) و ویروس هرس سمپکس HSV در

افزایش یافته و زمان هدایت مرکزی (I-V) در هر دو گوش به ۵ میلی ثانیه رسیده است. یک افزایش در تعداد کلیک ها ۸۸/۸ کلیک در ثانیه باعث شد هیچ موجی در گوش چپ ایجاد نشود. ولی تحریک گوش راست (با همین محرک) سبب افزایش طبیعی ظاهری در زمان تأخیر موج V گردید، کم شنوایی محیطی ممکن است باعث افزایش زمان تأخیر مطلق امواج شود، حال آنکه کندی در سرعت

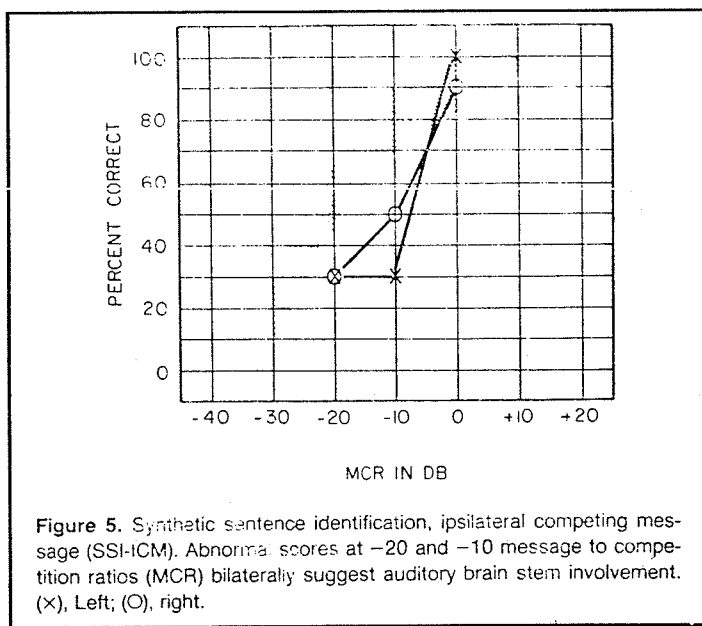
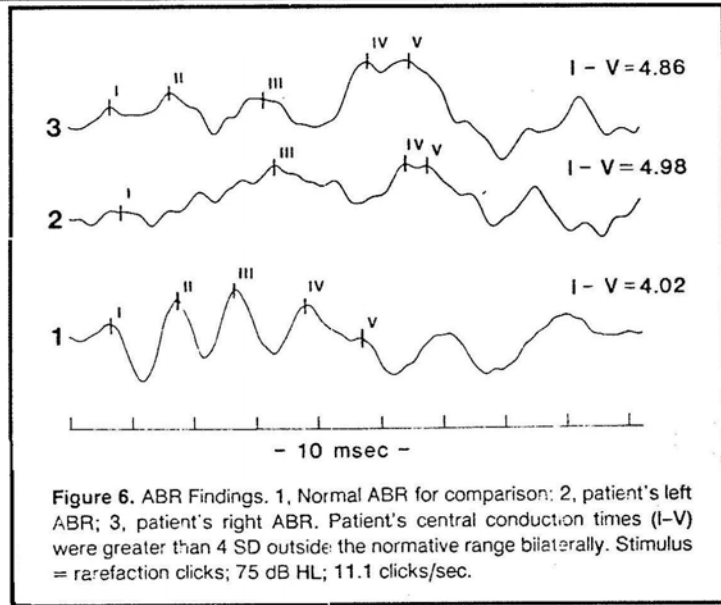


Figure 5. Synthetic sentence identification, ipsilateral competing message (SSI-ICM). Abnormal scores at -20 and -10 message to competition ratios (MCR) bilaterally suggest auditory brain stem involvement. (X), Left; (O), right.

بیشتر آزمایشات اختصاصی شنوایی، گرفتاری حلزونی را تأیید و درگیری عصب ۸ یا راههای شنوایی مرکزی را رد می‌کرد. با این وجود امتیازات آزمایش SSI-ICM در MCK های ۱۰- و ۲۰-، بصورت دو طرفه‌های کاهش یافته بود (شکل)

Pendulum Eye Tracking Test -۴  
Fast Fourier Transform -۵



سرم و مایع مغزی نخاعی (CSF) و سلول شناسی CSF منفی بود. بنابراین به دلیل وجود تغییرات پیشرونده ذهنی و نتایج نامشخص نورولوژیک، این

بیماری، آنسفالوپاتی ایدز تشخیص داده شد.

بیمار در تابستان ۱۹۸۵ در شرایطی که

زندگی نباتی داشت در اثر عوارض بنومونی ذات الریه از دنیا رفت. در اتوپسی، ظاهر مغز طبیعی بود فقط ماده سفید مختصری گرانوله بود. از نقطه نظر هیستولوژیک (بافت شناسی) تغییرات شدیدی در سر تا سر سیستم اعصاب مرکزی قابل مشاهده بود.

بیماران مبتلا به ایدز شایع و متنوع است. یافته های قبل از مرگ نورولوژیک تقریباً در یک سوم مبتلایان به ایدز، قابل تشخیص است. در موارد اتوپسی شده، تغییرات نورولوژیک در بیش از ۷۵٪ موارد مشهود است. عنوان شده که ۳۰٪ از افراد از نقطه نظر اتولوژیک، بدون علامت هستند. سندرم نورولوژیک بسیار شایعی که به همراه ایدز دیده می شود، آنسفالیت تحت حاد است. این حالت در مراحل اولیه، با تغییرات جزئی که ممکن است منجر به زوال عقلی در طی هفته ها و ماهها شود، مشخص می گردد. اشکال کارکردی مغز نیز همراه با افسردگی می باشد که احتمال دارد عکس العمل طبیعی در مواجهه با بیماری تصور شود.

ارزیابی نورواتولوژیک که یک سال قبل از مرگ بیمار انجام شد، گرفتاری مستقیم شنوایی وستیبولار، راههای بینایی (Visual Pursuit) و ساقه مغز را نشان می داد. تغییرات نورواتولوژیک دیده شده در اتوپسی، اطلاعات کلینیکی ما را تأیید می کرد. کانونهای مجموعه سلولهای تک هسته ای و سلولهای بزرگ (giant cell) موجود در سر تا سر ساقه مغز شامل سطوح پوششی بوده که آتروسیتوزین بارزی نیز در آن مشاهده می شود.

کاهش تعداد نرونها و تغییرات واکنشی ایجاد شده در ناحیه برجستگی های مخچه ای- وستیبولار، نتایج مطالعات وستیبولار را توجیه می کند. از سوی دیگر تغییرات داخل مدولا و پل (پونز) و بویژه تکمه های تحتانی نتایج غیر طبیعی شنوایی بیمار را توجیه می نماید.

ارزش مطالعات شنوایی و وستیبولار به عنوان ابزاری جهت کنترل پیشرفت آنسفالیت تحت حاد در بیماران مبتلا به ایدز فقط با مطرح کردن یک نمونه مشخص نمیگردد. ارزشمندی این آزمایشات از جهت تشخیص و پیش آگهی با مطالعه بر روی موارد بیشتر مشخص خواهد شد. مترجم: مهرناز اسدی فر کارشناس شنوایی شناسی

\*Reference :  
- Ear & Hearing Journal, Vol. 10 , No. 1, 1989  
- Ed. by : Cecil W. Hart, Carol golman, Joanne Sehup bach, Mauroc Dalcouto, and L. Copplesou .

بررسی های پس از مرگ بیماران مبتلا به آنسفالوپاتی ایدز، بطور تپیک یک آتروفی ملایم تا متوسط در کورتکس و تغییرات میکروسکوپی که حاکی از درگیری پراکنده بیماری در ماده خاکستری و خصوصاً ماده سفید در سر تا سر CNS می باشد را نشان می دهد. مغز، مخچه، تالاموس، ساقه مغز و طناب نخاعی، همگی ممکن است مبتلا شوند.