

بررسی اثر عصاره الکلی هسته انگور (*Vitis Vinifera*) بر ترمیم زخم‌های دیابتی موش صحرائی نر نژاد ویستار

فریده الله‌گاهی^۱، عبدالحسین شیروی^{۱*}، ویدا حاجتی^۱

چکیده

مقدمه: یافتن داروهای موثر در التیام زخم دیابتی مد نظر پژوهشگران است. هدف از این تحقیق بررسی اثر عصاره الکلی هسته انگور (*Vitis Vinifera*) بر روی ترمیم زخم‌های دیابتی موش صحرائی نر نژاد ویستار می‌باشد.

روش‌ها: در این مطالعه ۴۸ سر موش نر نژاد ویستار را به ۴ گروه (کنترل منفی، کنترل مثبت، تجربی یک، تجربی دو) تقسیم گردیدند. در گروه‌های مورد آزمایش زخمی به مساحت ۳ سانتی‌متر مربع در سمت چپ ستون فقرات ایجاد کردیم. روند ترمیم زخم به صورت ماکروسکوپی بررسی شد. و نتایج آزمایش‌ها به صورت $Mean \pm SD$ گزارش شد. مرز استنتاج آماری نتایج ($P \leq 0/05$) و ($P \leq 0/01$) و ($P \leq 0/001$) در نظر گرفته شد.

یافته‌ها: زخم گروه‌های دیابتی شده با استرپتوزوسین با دوز ۵۵ mg/kg در مقایسه با گروه سالم، دیرتر ترمیم شد و التیام زخم در گروه‌های تجربی تیمار شده با عصاره الکلی هسته انگور نسبت به گروه کنترل از سرعت بیشتری برخوردار بود.

نتیجه‌گیری: نتایج نشان داد که عصاره الکلی هسته انگور موجب تسریع ترمیم زخم‌های پوستی نمونه‌های سالم و دیابتی می‌شود.

واژگان کلیدی: ترمیم زخم، عصاره الکلی هسته انگور، رت دیابتی

۱- گروه زیست‌شناسی، واحد دامغان، دانشگاه آزاد اسلامی، دامغان، ایران

نشانی: سمنان، دامغان، میدان سعدی، بلوار چشمه علی، دانشگاه آزاد واحد دامغان، تلفن: ۰۹۱۲۵۳۲۱۴۸، پست الکترونیک: shiravi738@yahoo.com

تاریخ پذیرش: ۱۳۹۴/۱۲/۲۱

تاریخ درخواست اصلاح: ۱۳۹۴/۱۲/۹

تاریخ دریافت: ۱۳۹۴/۱۰/۱۷

مقدمه

دیابت یکی از شایع‌ترین بیماری‌های دستگاه غدد درون‌ریز بدن محسوب می‌شود که عوارض آن افزایش قند خون، اختلال در متابولیسم کربوهیدرات‌ها، چربی‌ها و پروتئین‌هاست. این بیماری به دلیل عدم جذب سلولی قند خون ناشی از کاهش ترشح انسولین و یا مقاومت سلول‌های بدن در برابر انسولین ایجاد می‌شود [۱، ۲]. هم‌زمان با پیشرفت بیماری دیابت وضعیت‌های بالینی زمینه‌ای مانند نوروپاتی، بیماری عروقی، تغییر شکل پا و عفونت بروز پیدا می‌کنند که در این میان ۶۰ تا ۷۰ درصد علت این زخم‌ها، نوروپاتی می‌باشد که فشار و آسیب بافتی به آن در ایجاد زخم کمک می‌کند [۱].

پوست به‌عنوان بزرگترین عضو بدن و سد بین اعضای داخلی بدن و محیط خارج بوده و نقش‌های مهمی از جمله محافظت و تنظیم حرارت بدن را بر عهده دارد. پوست از لایه‌های اپیدرم، درم و هیپودرم تشکیل شده است. در صورت صدمه به پوست، اپیدرم از بین می‌رود که به این از هم گسیختگی ساختمان بدن، زخم اطلاق می‌شود [۲]. طی صدمه در صورتی که مناطق و قطعات مجزایی از لایه زاینده، دست نخورده باقی مانده باشند، پوست مجدداً تولید خواهد شد. در زخم‌های عمیق‌تر، در اثر تقسیم فعال سلول‌های اپیدرم کنار زخم، پوششی جدید از اپیدرم در روی ناحیه از بین رفته تشکیل می‌شود [۳].

از آن‌جا که زخم باعث اختلال در عملکرد پوست می‌شود، برای سالیان زیادی فرآیند ترمیم زخم و کوتاه کردن زمان بهبودی آن توجه محققین را به خود جلب کرده است [۴]. لذا یکی از اهداف محققین، یافتن ترکیباتی برای بهبود زخم‌ها با کمترین عوارض جانبی است. در این خصوص گیاهان دارویی می‌تواند حائز اهمیت باشد. از این رو پژوهشگران به دنبال یافتن ترکیب‌های گیاهی برای درمان زخم‌های دیابتی هستند [۵].

گیاهان دارویی شامل ۲۰۰۰ گونه گیاهی می‌شوند که منابع با ارزشی برای تهیه داروهای سالم در جهان هستند [۶]. گیاهان بسیار زیادی وجود دارند که در طب سنتی ملل مختلف برای درمان دیابت مورد استفاده قرار می‌گیرند که تأثیر هیپوگلیسمیک بسیاری از آن‌ها مورد بررسی قرار

گرفته و تأیید شده است. انگور از خانواده (*Vitis Vinifera*) تیره Ampelidaceae جنس *Vitis* زیرجنس *Euvitis* و گونه انگور ایرانی است. هسته انگور مورد مطالعه در این پژوهش از فرآورده‌های زائد کارخانه‌های آبمیوه می‌باشد که ترکیبی از چربی، پروتئین، کربوهیدرات و ۵ الی ۸ درصد پلی‌فنل بوده که مقادیر آن به جنس و گونه انگور بستگی دارد. پلی‌فنل‌های موجود در عصاره هسته انگور شامل فلاونوئیدها، اسید گالیک، مونومریک فلاوان ۳-کاتچین، اپی کاتچین ۳-گالیت و دیمریک، مونومریک و پلی‌مریک پروآنتوسیانیدین می‌باشد. پروآنتوسیانیدین دimer موجود در هسته انگور موثرترین ترکیب آنتی‌اکسیدانی است [۷، ۸]. هسته انگور دارای پتانسیل بسیار بالایی در از بین بردن رادیکال‌های آزاد و مهار استرس اکسیداتیو می‌باشد که نقش مهمی آن در مهار استرس اکسیداتیو به اثبات رسیده است [۹]. با توجه به موارد ذکر شده، عوامل آنتی‌اکسیدانی نقش به‌سزایی در کاهش عواقب ناشی از بیماری دیابت خواهند شد، و در این بین استفاده از ترکیبات با منشأ گیاهی که معمولاً با عوارض جانبی کمتری همراه است، اهمیت خاص دارد. به‌نظر می‌رسد که عصاره هسته انگور در درمان بیماری حائز اهمیت است، چرا که نقش آن در درمان قند خون و همچنین استرس اکسیداتیو حاصل از روند التهاب به اثبات رسیده است [۱۰]. از آنجا که گیاهان دارویی منابع غنی از آنتی‌اکسیدان‌های طبیعی هستند، در طب سنتی برای کنترل و درمان بسیاری از بیماری‌ها به‌کار می‌روند. در این تحقیق هم برآنیم که با توجه به خواص هسته انگور راهی برای پیشبرد و التیام زخم‌های دیابتی پیدا کنیم [۱۱].

روش‌ها

در این مطالعه ۴۸ سر موش صحرایی نر از نژاد ویستار، با محدوده وزنی ۱۸۰ تا ۲۴۰ گرم، انتخاب و به ۴ گروه تقسیم گردیدند. حیوانات در شرایط کنترل شده (به‌منظور تطابق با محیط آزمایشگاه) از نظر نور (۱۲ ساعت روشنایی و ۱۲ ساعت تاریکی) و دمای محیط ۲۲-۲۰ درجه سانتی‌گراد و رطوبت نسبی ۶۰-۴۰ درصد در اتاق حیوانات دانشکده پزشکی دانشگاه آزاد اسلامی واحد دامغان نگهداری شدند

روش اندازه گیری سطح زخم

بهبود زخم با اندازه‌گیری سطح زخم، درصد بهبودی و مدت لازم برای بسته شدن کامل زخم ارزیابی شد. سطح زخم در روزهای ۰، ۳/۵، ۷، ۱۴، و ۲۱ بعد از عمل با واحد میلی‌متر مربع و به وسیله کولیس اندازه‌گیری گردید. سپس اعداد به دست آمده از سطح زخم، در فرمول درصد بهبودی به شرح زیر قرار داده شدند: (X: روز اندازه گیری سطح زخم)

$$\text{درصد سطح زخم در روز } X = \frac{100 \times \text{سطح زخم در روز } X}{\text{سطح زخم در روز صفر}}$$

$$\text{درصد بهبودی در روز } X = 100 - \text{درصد سطح زخم در روز } X$$

تجزیه و تحلیل آماری

برای بررسی روند ترمیم زخم‌ها در روزهای تعیین شده طول و عرض زخم‌ها اندازه‌گیری گردید، مساحت و درصد بهبودی زخم گروه‌های مختلف طی درمان براساس آزمون One way anova و آزمون تکمیلی Tukey تحت نرم‌افزار آماری SPSS 21 با یکدیگر مقایسه شدند. نتایج آزمایش‌ها به صورت Mean±SD گزارش شد. مرز استنتاج آماری نتایج (P ≤ ۰/۰۵) و (P ≤ ۰/۰۰۱) و (P ≤ ۰/۰۱) در نظر گرفته شد. نهایتاً هیستوگرام‌های مربوطه با استفاده از نرم افزار Excel 2003 رسم گردید.

یافته‌ها

نتایج این پروژه نشان داد که مصرف ۲۱ روز عصاره الکلی هسته انگور در روند التیام زخم‌های پوستی ایجاد شده در گروه‌های تجربی، در میزان مساحت زخم و درصد سطح زخم کاهش معنی‌داری نسبت به گروه‌های کنترل دارد. (نمودار ۱ و نمودار ۲).

همچنین مصرف ۲۱ روزه هسته انگور سیاه به صورت پماد برای التیام زخم‌های پوستی ایجاد شده در گروه‌های تجربی، در میزان درصد بهبودی افزایش معنی‌داری را نشان داد (نمودار ۳).

و هیچ‌گونه محدودیتی از نظر مصرف آب و غذا نداشتند. قفس‌های نگهداری حیوانات هفته‌ای ۴ بار ضد عفونی شده و خرده‌های چوب تعویض می‌گردید. شرایط نگهداری و انجام کلیه مراحل آزمایش از قوانین و اصول اخلاقی ثبت شده در دانشگاه تهران استفاده شده است. تقسیم‌بندی حیوانات به ترتیب زیر انجام گرفت:

۱- گروه کنترل منفی: شامل ۱۲ سر موش که هم‌زمان با تزریق استرپتوزوتوسین (S0130) به موش‌های دیابتی به آن‌ها بافرستیرات به مقدار ۲ سی‌سی به صورت درون صفاقی تزریق گردید و پس از ایجاد زخم در این گروه هیچ مرهمی استفاده نشد.

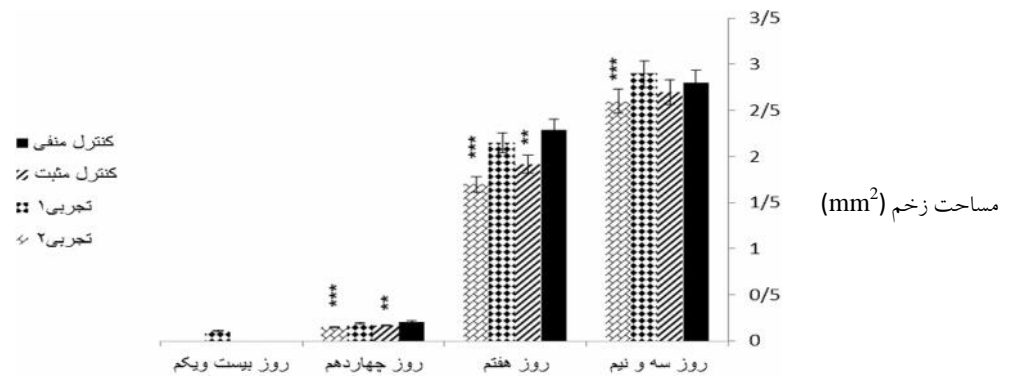
۲- گروه کنترل مثبت: شامل ۱۲ سر موش که با تزریق درون صفاقی استرپتوزوتوسین ۵۵ mg/kg دیابتی شدند و سنجش قندخون برای القای دیابت، ۷۲ ساعت بعد از تزریق (STZ) و با استفاده از خون سیاهرگ دمی، به کمک دستگاه کلوگوکارد صفر و یک انجام شد و موش‌های با قندخون بالاتر از ۳۰۰ mg/dl دیابتی در نظر گرفته شدند، و پس از گذشت یک ماه پس از تزریق استرپتوزوتوسین و القای دیابت، زخم در این گروه ایجاد شد، اما از هیچ مرهمی برای ترمیم استفاده نگردید.

۳- گروه تجربی اول: شامل ۱۲ سر موش که پس از ایجاد زخم روزانه دو بار با پماد عصاره الکلی هسته انگور - اوسرین به میزان ۲ تا ۱/۵ گرم تیمار شدند.

۴- گروه تجربی دوم: شامل ۱۲ سر موش دیابتی که پس از گذشت یک ماه از دیابتی بودن با ایجاد زخم، روزانه دو بار با پماد عصاره الکلی هسته انگور - اوسرین به میزان ۲ تا ۱/۵ گرم تیمار شدند.

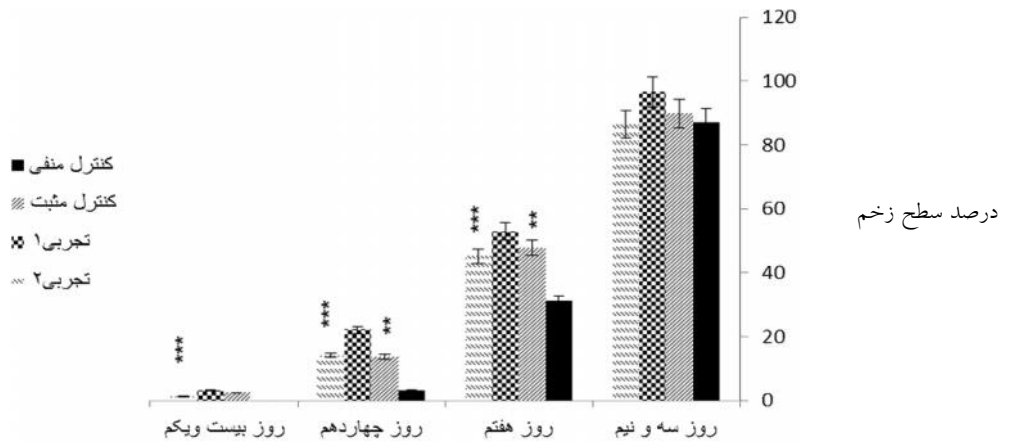
نحوه ایجاد زخم

ابتدا با تزریق داخل صفاقی کتامین (K113) و زایلین (X1251) موش‌ها را بیهوش کرده سپس موهای سمت چپ ستون فقرات را تراشیده و نواحی مورد نظر توسط محلول بتادین ۱۰ درصد ضد عفونی شد. سپس با کمک خط کش شابلون، زخمی به مساحت ۳ سانتی‌متر مربع با استفاده از تیغ اسکالپل و تیغ جراحی ایجاد شد.



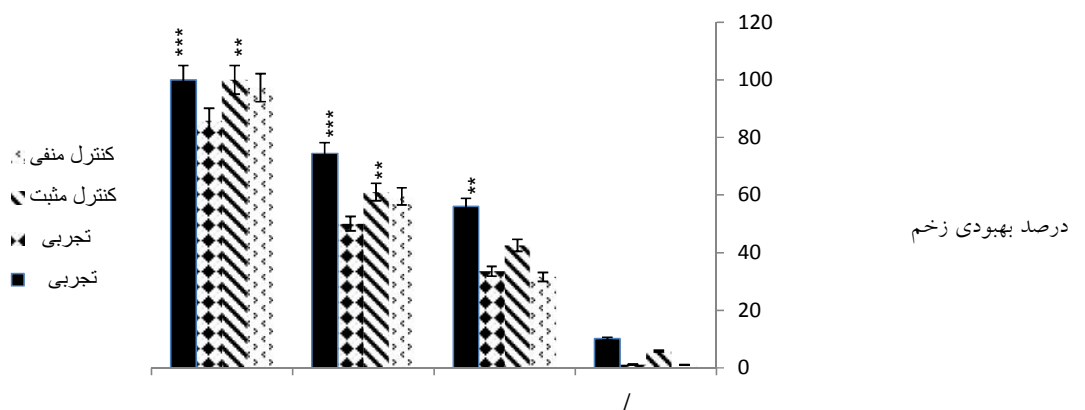
نمودار ۱- مقایسه مساحت زخم در گروه‌های مورد آزمایش

این نمودار مقایسه مساحت زخم در گروه‌های مورد آزمایش را نشان می‌دهد، که کاهش معنی‌داری را در گروه تجربی ۲ نسبت به کنترل مثبت مشاهده می‌کنیم



نمودار ۲- مقایسه درصد سطح زخم در گروه‌های مورد آزمایش

این نمودار مقایسه درصد سطح زخم در گروه‌های مورد آزمایش را نشان می‌دهد که کاهش معنی‌داری را در گروه تجربی ۲ نسبت به کنترل مثبت و منفی مشاهده می‌کنیم.



نمودار ۳- مقایسه درصد بهبودی در گروه‌های مورد آزمایش

این نمودار مقایسه درصد بهبودی در گروه‌های مورد آزمایش را نشان می‌دهد که افزایش معنی‌داری را در گروه تجربی ۲ نسبت به کنترل مثبت دارد.

بحث

ترمیم زخم پوستی، فرایندی شامل همکاری سلول‌های مختلف از جمله فیبروبلاست‌ها، مونوسیت‌ها، ماکروفاژها، سلول‌های اندوتلیال و سلول‌های اپیدرمال، (فاکتورهای رشد و سیتوکین‌ها می‌باشد. در بررسی بافت شناسی و ارزیابی‌های آماری، مشاهده شد که در طول دوره مورد مطالعه، مراحل مختلف مؤثر بر روند ترمیم که منجر به بسته شدن زخم می‌شود، تحت تأثیر عصاره الکلی هسته انگور، در گروه‌های دیابتی تیمار شده مشابه با گروه کنترل سالم پیش می‌رود؛ در حالی که در گروه کنترل دیابتی، همه وقایع فوق نسبت به دو گروه دیگر با تأخیر زمانی رخ می‌دهد. این گیاه، به دلیل تنوع ترکیبات شناخته شده و ناشناخته خود، احتمالاً دارای تنوعی از تأثیر ترکیبات متعدد است که با اثرات تجمعی خود در ترمیم زخم همکاری می‌کنند.

Kumar و همکاران در سال ۲۰۰۷ نشان دادند که فلاونوئیدها و تری‌ترپنوئیدها، انقباض زخم و اپیلیزاسیون را افزایش می‌دهند [۵]. با توجه به اینکه گیاه مورد استفاده در تحقیق حاضر نیز دارای این ترکیبات است، مشاهده نتایج تحقیق حاضر در زمینه اپیتلیوم زایی، هم راستا با یافته‌های فوق احتمالاً ناشی از حضور فلاونوئیدها یا تریترپنوئیدها می‌باشد. Choudhary در سال ۲۰۰۸، التیام زخم را تحت تأثیر عصاره اتانولی میوه گیاه هلیله بررسی کردند و نشان دادند که تانین‌ها، یکی از مهم‌ترین ترکیبات این گیاه هستند که اساساً مسؤول جمع شدگی زخم، افزایش میزان اپی‌تلیزاسیون، تشکیل مجاری مویرگی و افزایش فیبروبلاست‌ها می‌باشند [۱۴]. با توجه به اینکه عصاره الکلی هسته انگور نیز حاوی تانین است، احتمالاً وجود این ترکیب به علت خاصیت انقباض دهنده‌گی و ضد میکروبی، مسؤول التیام زخم می‌باشد، گرچه در عصاره کامل حاصل از یک گیاه ممکن است اثرات تجمعی ترکیبات مختلف در مقایسه با تأثیر منفرد هر ترکیب، نتایج متفاوتی به دنبال داشته باشد؛ لذا به نظر می‌آید یافته‌های پژوهش حاضر شاید هم‌راستا با سازوکارهای مشروحه از تانین‌ها، فلاونوئیدها و تری‌ترپنوئیدها در تحقیقات دیگر باشد. Latiff و همکاران در سال ۲۰۱۰ نشان دادند که عصاره گیاه کدوی تلخ، (*Momordica charantia*) باعث افزایش سرعت بهبود زخم در افراد دیابتی می‌شود که احتمالاً به دلیل مواد فتوشیمیایی مثل پل یفنول‌ها، فلاونوئیدها و تریترپنوئیدها می‌باشد [۳].

TAM و همکاران در سال ۲۰۱۱ در تحقیق خود مبنی بر ترمیم زخم‌های دیابتی، نشان دادند که در نمونه کنترل دیابتی، روند بهبودی با تأخیر انجام شد و پاسخ التهابی، طولانی‌تر بود [۱۵]. در تحقیقی دیگر که در خصوص بررسی میکروسکوپی اثر عصاره الکلی کوروکین انجام شده بود، مشاهده شد که سلول‌های التهابی، در روزهای آغازین ترمیم یعنی روز چهارم، در گروه‌های کنترل سالم و تیمار با عصاره نسبت به گروه کنترل دیابتی به مراتب بیشتر بود و منجر به آغاز سریع‌تر فاز ترمیمی طی روزهای نخستین روند بهبودی گردید [۶] (نمودار ۳).

Dweck در سال ۲۰۰۲ در مطالعه خود مبنی بر اثر داروهای گیاهی بر پوست نشان داد که گیاهانی با خصوصیات ضد التهابی، دارای سطح بالایی از فلاونوئیدها هستند [۱۶].

Ruiz و همکاران در سال ۲۰۰۷ نشان دادند، Quercetin که یک نوع فلاونوئید است، باعث مهار بیان سیتوکین‌های التهابی می‌شود و در نتیجه، التهاب را تضعیف می‌کند. لذا به نظر می‌رسد در تحقیق حاضر، به دلیل وجود فلاونوئیدها در هسته انگور، در تطابق با تحقیق این دانشمندان، احتمالاً با اثرات ضد التهابی که از طریق مهار میانجی‌های مربوطه است، با کاهش دوره التهاب، تسریع التیام زخم‌های دیابتی در گروه تیمار مشاهده شده است [۱۷]. بخش مهمی از ترمیم زخم، مدیون رگزایی مجدد است. رگزایی برای تغذیه زخم و تأمین اکسیژن ضروری است. تشکیل عروق خونی در گروه تیمار و کنترل سالم تا روز هشتم، روند افزایشی داشته و بعد از آن به تدریج سیر نزولی پیدا می‌کند.

در تحقیق حاضر نیز زخم‌های گروه کنترل دیابتی، کمترین میزان رگزایی را داشته که این اختلال بعد از درمان با عصاره الکلی هسته انگور احتمالاً بهبود یافته است. با توجه به اینکه تشکیل عروق جدید از مویرگ‌هایی که قبلاً وجود دارند، باعث افزایش تغذیه بافت و نفوذ ترکیبات ضروری برای فرایند ترمیم به محل زخم می‌شوند و روند ترمیم زخم را تسریع می‌بخشند، در پژوهش حاضر نیز اثر مثبت گیاه بر رگزایی، احتمالاً از جمله دلایل التیام بخشی در گروه‌های دیابتی بوده است. همچنین التهاب به وسیله پروستاگلاندین در جایی که سیکلواکسیژناز ۲ در سستز آن‌ها نقش کلیدی ایفا می‌کند ایجاد می‌شود. بنابراین، به احتمال زیاد عصاره آبی هسته انگور با خاصیت سرکوب کنندگی سیکلواکسیژناز ۲ باعث بهبود زخم در موش‌های سالم گردید که نقطه عطفی در پژوهش حاضر می‌باشد [۱۸].

گردید. در خاتمه می‌توان با توجه به یافته‌های ما در این مطالعه، برای افرادی که مشکلات زخم‌های نوروپاتی یا آنژوپاتی و پوستی دارند. عصاره الکلی هسته انگور را به همراه اوسرین به عنوان دارویی جدید به صورت پماد معرفی کرد.

سپاسگزاری

این مقاله بر گرفته از پایان‌نامه کارشناسی ارشد (دانشگاه آزاد اسلامی واحد دامغان) می‌باشد. بدین وسیله از همه کسانی که در انجام این پروژه نویسندگان را یاری رسانده‌اند تشکر و قدردانی می‌نماییم.

مطالعه اخیر دارای محدودیت‌های است، از جمله تفاوت موجود در بین مداخلات انجام شده، تفاوت در مساحت زخم، درصد سطح زخم، درصد بهبودی بین گروه‌ها و اینکه نمونه‌ها باید مدت زمان طولانی را در حالت دیابتی بوده و با توجه به جثه و نیروی موش‌ها تلفات شایان توجه‌ای وجود داشت. همچنین مطالعه حاضر نیز دارای نقاط قوت نیز بوده است. انجام متآنالیز بر روی نمونه‌های حیوانی، با توجه به اینکه مناسب‌ترین نوع مطالعه برای نشان دادن رابطه علت و معلولی، مطالعات کار آزمایشی حیوانی می‌باشد و انجام متآنالیز بر روی نتایج حاصل از آن‌ها منجر به نتیجه‌گیری کامل‌تر در زمینه ارتباط عصاره الکلی هسته انگور با بهبود زخم‌های پوستی در نمونه‌های سالم و دیابتی

1. Tehranipour M, Behnam Rassouli M, Rahimi A. Maternal Diabetes proliferate the choroid plexus and enlarge the lateral ventricle in brain of new born rats. Society for Endocrinology BES 2008, Harrogate: UK. *Endocrine Abstracts* 2008; 15: P147.
2. Ekmektzoglou KA, Zografos GC. A concomitant review of the effects of diabetes mellitus and hypothyroidism in wound healing. *World J Gastroentero* 2006; 12 (17): 2721-9.
3. Latiff AA, Teoh SL, Das S. Wound healing in diabetes mellitus: Traditional Treatment Modalities. *La Clinica Terapeutica* 2010; 161 (4): 359-64.
4. Suba V, Murugesan T, Arunachalam G, Mandal Sc, Saha BP. Anti-diabetic potential of *Barleria lupulina* extract in rats. *Phytomedicine* 2004; 11 (2-3): 202-5.
5. Kumar B, Vijayakumar M, Govindarajan R, Pushpangadan P. Ethnopharmacological approaches to wound healing exploring medicinal plants of india. *J Ethnopharmacol* 2007; 114 (2): 103-113.
6. Salehi, H. Effect of alcohol extract of curcumin on wound healing diabetic male Wistar rats, Master Thesis, Islamic Azad University of Damghan; the academic year 1394.
7. Kramer S.N. First pharmacopeia in man's recorded history. *Am J Pharm Sci Support Public Health* 1954; 126 (3):76-84.
8. Al-Qura, n S. Taxonomical and pharmacological survey of therapeutic plants in Jordan. *J Nat Prod* 2008; 1: 10-26.
9. Jarald E, Balakrishnan Joshi S, Chandra Jain D. Diabetes VS Herbal Medicines. *Iran J Pharmacol Ther.* 2008; 7(1): 97-106.
10. Fraz MK. Ethno-Veterinary medicinal usage of flora of greater cholista desert (Pakistan). *Pak Vet J.* 2009; 29(2): 75-80.
11. Evaluation of effect of mixture of ghee and *Prosopis farcta* powder on skin wound healing process. *Res Pharm Sci* 2012; 7(5).
12. Asadollahi K, Abassi N, Afshar N, Alipour M, Asadollahi P. Investigation of the effect of *Prosopis farcta* plant extract on rats aorta. *J Med Plants Res* 2010; 4(2): 142-7.
13. Kokane DD, More RY, Kale MB, Nehete MN, Mehendale PC, Gadgoli CH. Evaluation of wound healing activity of root of *Mimosa pudica*. *J Ethnopharmacol* 2009; 124 (2): 311-15.
14. Choudhary GP. Wound healing activity of etanol extract of *Terminalia bellirica* Roxb. Fruits. *Natural Product Radiance (NPR)*. 2008; 7(1): 19-21.
15. Tam JC, Lau KM, Liu CL, To MH, Kwok HF, Lai KK. The in vivo and in vitro diabetic wound healing effects of a 2-herb formula and its mechanisms of action. *J Ethnopharmacol* 2011; 134 (3): 831-8.
16. Dweck AC. Herbal Medicine For The Skin. Their Chemistry And Effects On Skin And Mucous Membranes. *PersoCare Magaz* 2002; 3 (1): 19-21.
17. Ruiz PA, Braune A, Holzlzimmer G, Quintanilla-Fend L, Haller D. Quercetin inhibits TNF-induced NF-kappaB transcription factor recruitment to proinflammatory gene promoters in murine intestinal epithelial cells. *J Nutr* 2007; 137 (5): 1208-15.
18. Ebadi A, Ghashoni H. The effect of nifedipine on skin wound healing in diabetic mice, *Physiology and Pharmacology* 2002; 2

EFFECT OF ALCOHOLIC EXTRACT OF GRAPE (VITIS VINIFERA) ON WOUND HEALING DIABETIC MALE WISTAR RATS

Farideh Allahgahi¹, Abdolhossein Shiravi^{*1}, Vida Hojati¹

1. Department of Biology, Damghan Branch, Islamic Azad University, Damghan, Iran

ABSTRACT

Background: Finding effective drugs have been considered for healing diabetic wounds by researchers. The purpose of this study was to evaluate the effects on wound healing ointment Alcoholic extract of grape seed skin is normal and diabetic rats.

Methods: In this study 48 male Wistar rats into four groups (negative control, positive control, the first experimental, the second experimental) were divided. Groups tested in the injured area of 3 cm² were created on the left spine. The wound healing was evaluated macroscopically. The results are reported as Mean ± SD. Statistical inference border (P 0.05) and (P 0.01) and (P 0.001).

Results: Compared with normal wound healing in diabetic groups were later and Wound healing in experimental groups treated with Vitis Vinifera more quickly than the control group, respectively.

Conclusions: In this study the skin ointment Vitis Vinifera accelerates the wound healing is normal and diabetic samples.

Keywords: Wound healing, Alcoholic extract of grape seed, diabetic rat

* Damghan, Cheshmeh Ali road, Islamic Azad University of Damghan Faculty of Science, Department of Biology, Postal Code: 3671639998, Tell: 09125321487, Email: shiravi738@yahoo.com