

بررسی اثر میکروسکوپی عصاره آبی کورکومین بر ترمیم زخم‌های دیابتی موش صحرایی نر نژاد ویستار

الهه دیابنتی¹، سحر ملزمی^{2*}، محسن امینیان³

چکیده

مقدمه: در صورت صدمه به پوست، اپیدرم از بین می‌رود که به این از هم گسیختگی ساختمان بدن، زخم اطلاق می‌شود که در بیماران دیابتی شایع می‌باشد. هدف از این تحقیق بررسی اثر عصاره آبی کورکومین بر روی ترمیم زخم‌های دیابتی موش صحرایی نر نژاد ویستار می‌باشد.

روش‌ها: در این مطالعه 48 سر موش نر نژاد ویستار را به 4 گروه (کنترل، شم، تجربی یک، تجربی دو) تقسیم گردیدند. در گروه‌های مورد آزمایش زخمی به مساحت 3 سانتی‌متر مربع در سمت چپ ستون فقرات ایجاد کردیم. روند ترمیم زخم به صورت میکروسکوپی بررسی شد.

یافته‌ها: زخم گروه‌های دیابتی شده با استرپتوزوسین در مقایسه با گروه سالم ترمیم دیرتری نشان داد و التیام زخم در گروه‌های تجربی تیمار شده با عصاره کورکومین نسبت به گروه کنترل از سرعت بیشتری برخوردار بود. نتیجه‌گیری: نتایج نشان داد که عصاره آبی کورکومین موجب تسریع ترمیم زخم‌های پوستی نمونه‌های سالم و دیابتی می‌شود.

واژگان کلیدی: ترمیم زخم، عصاره آبی کورکومین، موش صحرایی دیابتی

1- دانشکده علوم پایه، واحد دامغان، دانشگاه آزاد اسلامی، دامغان، ایران

2- گروه علوم آزمایشگاهی، دانشکده علوم پزشکی، واحد شاهرود، دانشگاه آزاد اسلامی، شاهرود، ایران

3- گروه پزشکی، دانشکده پزشکی، دانشگاه علوم پزشکی ارتش جمهوری اسلامی ایران، تهران، ایران

* **نشانی:** شاهرود، خیابان تهران، جنب بیمارستان خاتم، دانشگاه آزاد اسلامی، واحد شاهرود، گروه علوم آزمایشگاهی، تلفن:

023323390380، پست الکترونیک: saharmlzemi@yahoo.com

تاریخ پذیرش: 1395/04/09

تاریخ درخواست اصلاح: 1395/03/17

تاریخ دریافت: 1395/02/20

مقدمه

در حال حاضر، دیابت یکی از شایع ترین بیماری‌هایی است که اثرات مخرب فراوانی بر بدن می‌گذارد و باعث ایجاد رادیکال آزاد در بدن می‌شود [1]. یکی از قسمت‌هایی که از دیابت تاثیر می‌پذیرد پوست می‌باشد و باعث ایجاد رادیکال آزاد در بدن می‌شود. از این رو برای مقابله با اثرات مخرب دیابت و تاثیر آن بر پوست به نیازمند یک آنتی اکسیدان قوی هستیم که با توجه به این موضوع که گیاهان دارویی نسبت به داروهای شیمیایی اثر جانبی کمتری دارند، پژوهشگران به دنبال یافتن ترکیب‌های گیاهی برای ترمیم و یا بهبود زخم‌های دیابتی هستند [2، 3].

بنابراین، محققان در تلاش هستند ترکیباتی را برای بهبود زخم‌ها با کمترین عوارض جانبی کشف نمایند. در این خصوص، گیاهان دارویی می‌تواند حائز اهمیت باشند. از این رو پژوهشگران به دنبال یافتن ترکیب‌های گیاهی برای درمان زخم‌های دیابتی هستند. از آنجایی که گیاهان دارویی منابع غنی از آنتی‌اکسیدان‌های طبیعی هستند، در طب سنتی برای کنترل و درمان بسیاری از بیماری‌ها به کار می‌روند. در این تحقیق هم برآنیم که با توجه به خواص عصاره آبی کورکومین و راهی برای پیشبرد و التیام زخم‌های دیابتی پیدا کنیم [4، 5]. کورکومین (زردچوبه یا زَرچوبه) با نام علمی *Curcuma longa* نوعی گیاه و ادویه‌ای است که از آن گیاه تهیه می‌شود. زردچوبه از رده زنجبیل‌وارها (*Zingiberidae*)، راسته زنجبیل‌ها (*Zingiberales*)، تیره زنجبیلیان (*Zingiberaceae*) و از گونه زردچوبه‌ای‌ها (*Curcuma*) می‌باشد. پودر زردچوبه به رنگ زرد تیره است که یکی از پرکاربردترین ادویه جات به‌شمار می‌رود. رویشگاه اصلی این گیاه هند است و قسمت اصلی ادویه معروف کاری را که در بسیاری از غذاهای هندی به کار می‌رود، تشکیل می‌دهد. کارآزمایی‌های بالینی زیادی در ارتباط با فواید مصرف روزمره زردچوبه گزارش شده است. گفته شده است که زردچوبه می‌تواند شدت علائم بیماری آلزایمر را کاهش دهد. همچنین ماده موثر زردچوبه یعنی *Curcumin* اثرات ضد التهابی و ضد درد شبیه داروهای مسکن معمولی را دارا می‌باشد. اثر ضدالتهابی کورکومین با اثر ضدالتهابی داروهای استروئیدی و غیر استروئیدی با فنیل بوتازون قابل مقایسه است. این دارو با

مهار سنتز پروستاگلاندین‌های التهابی، اثر ضدالتهاب خود را آشکار می‌سازد. در مطالعه روی رت اثر مهارکننده کورکومین سدیم $mg3$ به ازاء هر کیلوگرم وزن موجب مهار لیپوآکسی ژناروسیکلوآکسی ژناژ می‌شود و در درمان پسونریازیس، دردهای دندان و لثه، مارگزیدگی و عقرب گزیدگی از این گیاه استفاده می‌شود [4، 5]. کورکومین دارای پتانسیل بسیار بالایی در از بین بردن رادیکال‌های آزاد و مهار استرس اکسیداتیو می‌باشد که نقش مهمی آن در مهار استرس اکسیداتیو به اثبات رسیده است [6، 7]. در این تحقیق برآنیم که با توجه به خواص کورکومین راهی برای پیشبرد و التیام زخم‌های دیابتی پیدا کنیم.

روش‌ها

در این مطالعه 48 سر موش صحرایی نر از نژاد ویستار، با محدوده وزنی 180 تا 240 گرم، انتخاب و به 4 گروه 12 تایی تقسیم گردیدند. حیوانات در شرایط کنترل شده (به‌منظور تطابق با محیط آزمایشگاه) از نظر نور (12 ساعت روشنایی و 12 ساعت تاریکی) و دمای محیط 22-20 درجه سانتی‌گراد و رطوبت نسبی 60-40 درصد در اتاق حیوانات دانشکده پزشکی دانشگاه آزاد اسلامی واحد دامغان نگهداری شدند و هیچ‌گونه محدودیتی از نظر مصرف آب و غذا نداشتند. قفس‌های نگهداری حیوانات هفته‌ای 5 بار ضد عفونی شده و با خرده‌های چوب تعویض گردید. شرایط نگهداری و انجام کلیه مراحل آزمایش از قوانین و اصول اخلاقی ثبت شده در دانشگاه تهران استفاده شده است. تقسیم‌بندی حیوانات به ترتیب زیر انجام گرفت:

گروه‌های کنترل (سالم و فاقد تیمار) که هم‌زمان با دیابتی شدن گروه‌ها بافر سیترات به‌صورت درون صفاقی دریافت کردند، گروه شم (دیابتی، فاقد تیمار) که با تزریق درون صفاقی استرپتوزوتوسین 55 mg/kg دیابتی شدند و سنجش قندخون برای القای دیابت، 72 ساعت بعد از تزریق (STZ)¹ و با استفاده از خون سیاهرگ دمی، به کمک دستگاه کلوگوکارد صفر و یک انجام شد و موش‌های با قندخون بالاتر از (250 mg/dl) دیابتی در نظر گرفته شدند، گروه

¹ Sterptozotosin (S0130)

شد. با استفاده از میکروتوم با تیغه ثابت، برش‌هایی به ضخامت 5 میکرون به صورت متوالی تهیه گردید. برش‌ها به بن ماری منتقل شده و بر روی لام آغشته به چسب آلومین قرار داده شد. نمونه‌ها در دمای معمولی اتاق خشک شده و بعد از گذشت 24 ساعت لام‌ها آماده رنگ آمیزی بود. در این تحقیق از روش رنگ آمیزی هماتوکسیلین و ائوزین استفاده شد. تعداد نمونه برای هر زیر گروه 6 سر موش بود و از هر موش تعداد 5 لام تهیه شد. سپس، برش‌ها از نظر متغیرهای ضخامت اپیدرم، تعداد نوتروفیل، تعداد فیبروبلاست و تعداد مقاطع عروق خونی مورد ارزیابی بافت شناسی قرار گرفتند. شمارش سلول‌ها و مقاطع عروق خونی به وسیله میکروسکوپ نوری معمولی (Nikon (YS100 انجام و در یک میدان میکروسکوپی با بزرگنمایی 400× انجام شد و ضخامت اپیدرم با لنز مدرج بر حسب میلی‌متر محاسبه شد و میانگین داده‌ها در جداول مربوطه ثبت شدند. داده‌ها با استفاده از نرم افزار SPSS ویرایش 16 به روش Mann-whitney و kruskal-wallis آزمون شد و $P < 0/05$ معنی‌دار تلقی شد.

یافته‌ها

از آنجا که در طول روند التیام زخم، عواملی چون ضخامت اپیدرم، تعداد نوتروفیل، فیبروبلاست و مقاطع عروق دچار تغییراتی می‌شود که نشان دهنده روند التیام زخم می‌باشد، از روش میکروسکوپی و ارزیابی این پارامترها در ناحیه زخم در روزهای 7 و 14 پس از ایجاد زخم جهت بررسی و مقایسه زخم‌های موش‌های گروه‌های شاهد، تجربی 1 و 2 استفاده شد.

تجربی 1 (دیابتی و تیمار با اوسرین) و گروه تجربی 2 (دیابتی و تیمار با پماد عصاره آبی کورکومین).

نحوه تهیه پماد عصاره آبی کورکومین

به منظور تهیه پماد 1000 میلی‌لیتر آب مقطر را با 300 گرم زردچوبه حل کرده و 72 ساعت در بن ماری نگه داشته شد و بعد از آن با دستگاه عصاره گیری عصاره کورکومین جدا گشته و با اوسرین مخلوط گردید.

نحوه تیمار

موش‌ها در گروه شاهد (دیابتی) تحت هیچ تیماری قرار نگرفتند. گروه‌های تجربی اول بعد از ایجاد زخم دوبار در روز با پماد اوسرین به میزان 2-1/5 گرم به صورت موضعی تیمار شدند و گروه تجربی دوم دوبار در روز با پماد عصاره آبی کورکومین + اوسرین به میزان 2-1/5 gr به صورت موضعی تیمار شدند.

نحوه ایجاد زخم

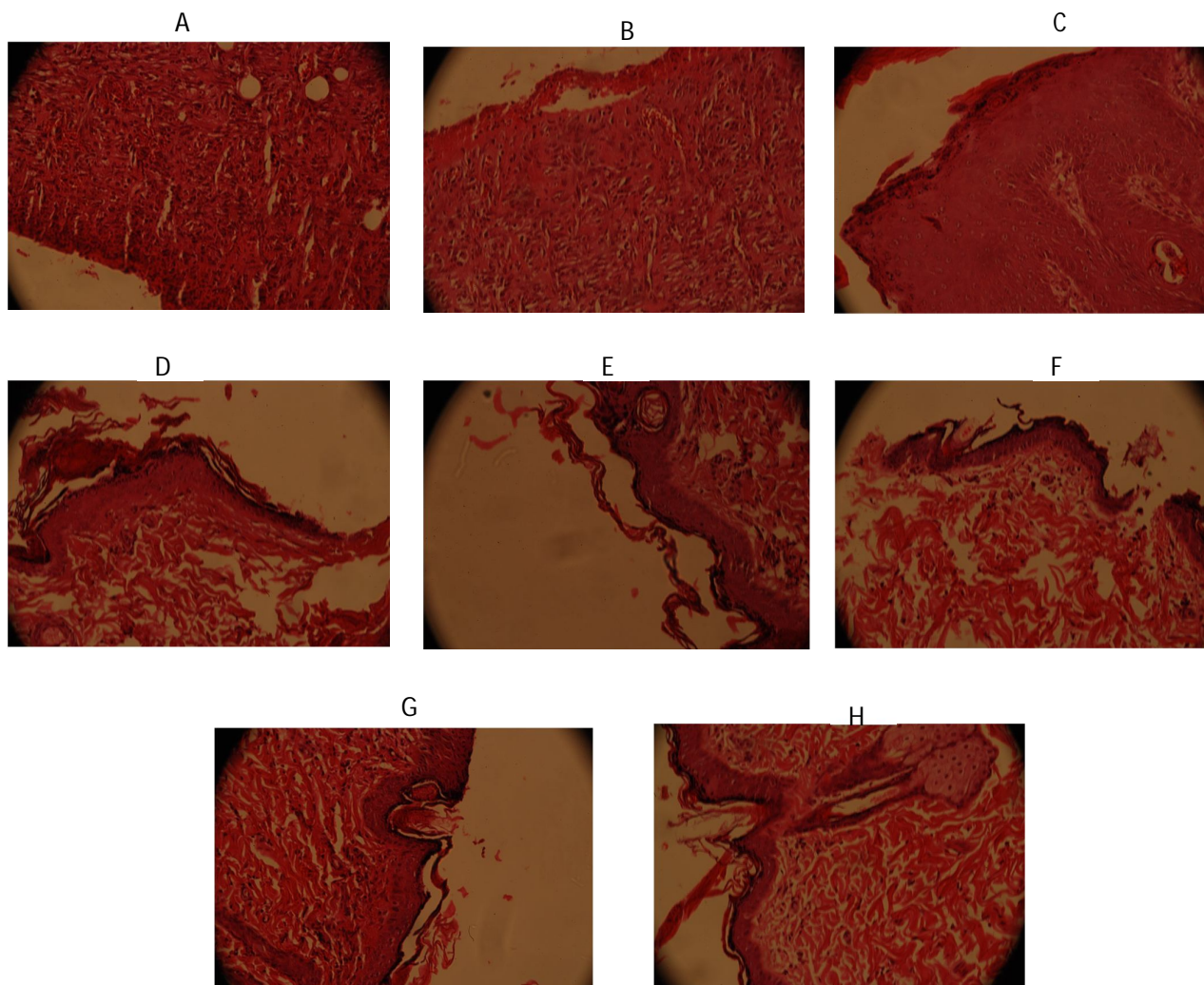
ابتدا با تزریق داخل صفاقی کتامین (K113) و زایلین (X1251) موش‌ها را بیهوش کرده سپس موهای سمت چپ ستون فقرات را تراشیده و نواحی مورد نظر توسط محلول بتادین 10 درصد ضد عفونی شد. سپس با کمک خط کش شابلون، زخمی به مساحت 3 سانتی متر مربع با استفاده از تیغ اسکالپل و تیغ جراحی ایجاد شد. به منظور ثبوت بافت، نمونه‌های تهیه شده، به مدت 48 ساعت در محلول فرمالین 10 درصد قرار داده شد. پس از آنکه بافت ثابت گردید، برای قالبگیری آن‌ها در پارافین پاساژ بافت انجام

جدول 1- میانگین و انحراف معیار پارامترهای بافت شناسی مطالعه روز 7

پارامترها	ضخامت اپیدرم بر حسب میلی متر	تعداد نوتروفیل در یک میدان میکروسکوپی با بزرگنمایی 400	تعداد فیبروبلاست در یک میدان میکروسکوپی با بزرگنمایی 400	تعداد مقاطع عروقی در یک میدان میکروسکوپی با بزرگنمایی 400
کنترل	6/14±0/4	35/18±2/8	36/24±4	10/2±1/2
شم	5/04±0/1	33/04±0/8	42/2±2	13/14±0/7
تجربی 1	8/24±0/8	57/12±1/4	52/04±2/87	15/19±3/2
تجربی 2	7/14±0/7	47/15±3	34±3/1	9/1±1/3

جدول 2- میانگین و انحراف معیار پارامترهای بافت شناسی مطالعه روز 14

پارامترها	ضخامت اپیدرم بر حسب میلی متر	تعداد نوتروفیل در یک میدان میکروسکوپی با بزرگنمایی 400	تعداد فیبروبلاست در یک میدان میکروسکوپی با بزرگنمایی 400	تعداد مقاطع عروقی در یک میدان میکروسکوپی با بزرگنمایی 400
کنترل	8/13±0/2	44/15±5/07	30/07±3/01	11/5±2/2
شم	10/22±0/3	47/3±6/12	38/09±4/2	14/1±1/7
تجربی 1	11±0/5	60/5±7/5	46/4±5/43	17/9±5/2
تجربی 2	7/9±0/7	44/09±3/8	35±2/1	10/87±2/3



شکل 1- A, B, C, D نشان دهنده بافت پوست پس از هفت روز پس از دریافت پماد می باشند

E, F, G, H نشان دهنده بافت پوست پس از 14 روز دریافت پماد می باشند

بحث

بربرین نیز مانند کورکومین یک آنتی اکسیدان قوی است که سبب ترمیم زخم‌های دیابتی می‌شود [11].

در مقاله‌ای دیگر Molzemi و همکاران به بررسی اثر پالماتین در التیام زخم‌های پوستی در موش‌های دیابتی شده با استرپتوزوتوسین پرداخته است که نتایج حاصل از این مطالعه با نتایج مطالعه پیش رو نیز همخوانی دارد که بیان می‌کند پالماتین نیز با خاصیت ضد رادیکال آزاد سبب ترمیم زخم و تسریع سرعت بهبود زخم می‌شود [12].

کورکومین سرشار از اسید لینولئیک (امگا 6)، ویتامین E (توکوفرول)، پروآنتوسیانیدین‌ها و ویتامین C می‌باشد که همگی برای حفظ و ساختار بدن ضروری هستند و به احتمال وجود ویتامین C و E سبب وجود خاصیت آنتی اکسیدانی قوی عصاره کورکومین می‌باشد [13]. Sarbolouki و همکاران در مقاله‌ای تحت عنوان اثرات محافظتی ترکیب کورکومین - دندروزومی بر سرطان کولون در موش صحرایی، بیان داشتند که کورکومین دارای خاصیت ضد رادیکال آزاد بوده و دارای ترکیبات آنتی اکسیدانی و همچنین ضد سرطانی نیز می‌باشد [14].

مطالعه اخیر دارای چند محدودیت می‌باشد، از جمله تفاوت موجود در بین مداخلات انجام شده تفاوت در مساحت زخم، درصد سطح زخم، درصد بهبودی بین گروه‌ها و اینکه نمونه‌ها باید مدت زمان طولانی را در حالت دیابتی بوده و با توجه به جنه و نیروی موش‌ها تلفات شایان توجه‌ای وجود داشت. همچنین مطالعه حاضر نیز دارای نقاط قوت نیز بوده است. انجام متا آنالیز بر روی نمونه‌های حیوانی، با توجه به اینکه مناسب‌ترین نوع مطالعه برای نشان دادن رابطه علت و معلولی، مطالعات کار آزمایشی حیوانی می‌باشد [15] و انجام متا آنالیز بر روی نتایج حاصل از آن‌ها منجر به نتیجه گیری کامل‌تر در زمینه ارتباط عصاره آبی کورکومین با بهبود زخم‌های پوستی در نمونه‌های سالم و دیابتی گردید.

در خاتمه می‌توان با توجه به یافته‌های ما در این پروژه، برای افرادی که مشکلات زخم‌های نوروپاتی یا آنژوپاتی و پوستی دارند. عصاره آبی کورکومین را به‌عنوان دارویی جدید به‌صورت پماد معرفی کرد.

در زمینه ترمیم زخم پژوهش‌های بسیاری صورت گرفته که همگی با هدف تسریع در روند بهبودی بوده است ولی هنوز در بیماران دیابتی روند ترمیم با نارسایی همراه می‌باشد و بیماران را با مشکل مواجه کرده است. در راستای چنین هدفی، پژوهش حاضر به بررسی اثرات میکروسکوپی عصاره آبی کورکومین در بهبود زخم موش‌های نر سالم و دیابتی می‌پردازد.

تاکنون برای التیام زخم بیماران دیابتی درمان‌هایی شامل استفاده از سوسپانسیون کراتینوسیت‌ها و فیبروبلاست‌ها، فیبرونکتین برونزا، پروتازها و فاکتورهای رشد مانند فاکتور رشد مشتق شده از پلاکت پیشنهاد شده است [8]. یکی از راه‌های پیشنهادی برای التیام زخم استفاده از عصاره آبی کورکومین می‌باشد.

نارسایی در ترمیم زخم در بیماران دیابتی ممکن است ناشی از عللی مانند: التهاب مزمن در محل زخم، تغییرات ایجاد شده در عروق کوچک تکثیر آندوتلیال در شریانچه‌های کوچک و ضخیم شدن غشای پایه مویرگ‌ها، مساعد بودن محیط زخم برای ابتلا به عفونت، کاهش جریان خون و هیپوکسی ناشی از آن به علت کاهش گلوکز داخل یاخته‌ای، نارسایی در عروق‌زایی جدید، کاهش گلوکز داخل یاخته‌ای، کاهش در تولید و شکل‌گیری کلاژن، افزایش رادیکال‌های آزاد اکسیژن و افزایش قند خون باشد که ممکن است عمل بیگانه خواری ماکروفاژها را مهار نموده و بدین ترتیب مواد نکروتیک و زائد از موضع زخم حذف نشده و بدین ترتیب فیبروبلاست‌ها و مواد غذایی در زخم کاهش می‌یابد [9]. همچنین التهاب به‌وسیله پروستاگلاندین در جایی که سیکلواکسیژناز 2 در سنتز آن‌ها نقش کلیدی ایفا می‌کند ایجاد می‌شود. بنابراین عصاره آبی کورکومین با خاصیت سرکوب کنندگی سیکلواکسیژناز 2 باعث بهبود زخم در موش‌های سالم گردید که نقطه عطفی در پژوهش حاضر می‌باشد [10].

در مطالعه‌ای Alamalhoda به بررسی اثر بربرین در التیام زخم‌های پوستی در موش‌های دیابتی شده با استرپتوزوتوسین پرداخته است که نتایج حاصل از این پروژه با نتایج حاصل از پروژه حاضر هم‌خوانی داشته و

کلیه اساتیدی که نویسندگان را در انجام این پروژه یاری رسانده‌اند تشکر و قدردانی می‌گردد.

سپاسگزاری

این مقاله بر گرفته از پایان‌نامه کارشناسی ارشد (دانشگاه آزاد اسلامی واحد دامغان) می‌باشد. بدین وسیله از زحمات

مآخذ

- Potdar D, Hirwani RR, Dhulap S. Phytochemical and pharmacological applications of *Berberis aristata*. *Fitoterapia* 2012; 83(5):817-30.
- Ebadi A, Ghashoni H. The effect of nifedipine on skin wound healing in diabetic mice, *Physiology and Pharmacology* 2002; 2(5):50-57.
- Hamzavi jahromi Z, Zolghadri jahromi S, Hemayatkhah jahrimi V, Kargar jahromi H, Erfanian S.. The protective effect of curcumin against gamma radiation in rat testis, the eighteenth year of Hormozgan University of Medical Sciences, 2014; 10(40): 131-141.
- Wandell PE. Quality of life of patients with diabetes mellitus. An overview of research in primary health care in the Nordic countries. *Scand J Prim Health Care* 2005; (23): 68-74.
- Li, WL, Zheng, HC, Bukuru, J. and De Kimpe, N. Natural medicines used in the traditional Chinese medical system for therapy of diabetes mellitus. *Journal of Ethnopharmacology* 2004; (92): 1-21.
- Clark AM. Natural Products as a resource from new drugs. *Pharm Res* 1996; (13): 1133-44.
- Khaksar S, Kasmaki M. Use of topical estrogen can accelerate wound healing in diabetic rats. *Iranian Journal of Endocrinology and Metabolism* 2010; (12):551-542.
- Rezai zade A, Khaksari A, Moradi M. Effect of dietary ascorbic acid on wound healing in normal and diabetic rats. *1382;(7): 45-53.*
- Patel MB, Mishra S. Hypoglycemic activity of alkaloidal fraction of *Tinospora cordifolia*. *Phytomedicine* 2011; 18(12):1045-52.
- Lee WC, Kim JK, Kang JW, Oh WY, Jung JY, Kim YS. Palmatine attenuates D-galactosamine/lipopolysaccharide-induced fulminant hepatic failure in mice. *Food and Chemical Toxicology* 2010; (48): 222-228.
- Alamalhoda F. Effect berberine on cutaneous wound healing in normal and diabetic rats, m.s. damghan. Department of Biology, Faculty of Sciences, *Islamic Free University of Damghan* 2012.
- Molzemi SH. Evaluation of palmatine effects on cutaneous wound healing in normal and diabetic rats, *Iranian journal of diabetic and metabolism* 2014; 5(13): 393-399.
- Singh J, Kakkar P. Antihyperglycemic and antioxidant effect of *Berberis aristata* root extract and its role in regulating carbohydrate metabolism in diabetic rats. *Journal of Ethnopharmacology* 2009; 123(1): 22-26.
- Sarbolouki MN, Alizadeh AM, Khaniki M, Azizian S, Mohaghheghi MA. Protective effect of dendrosomal curcumin combination on colon cancer in rat. *Tehran Univ Med J* 2012; 69(11): 678-685.
- Liu W, Liu P, Tao S, Deng Y, Li X, Lan T, et al. Fruit mesocarp Walnut. Inhibits aldose reductase and oxidative stress in rat mesangial cells cultured under high glucose. *Arch Biochem Biophys* 2008; 475:128-134.

EFFECT MICROSCOPIC OF AQUEOUS AQUEOUS EXTRACT OF CURCUMIN ON WOUND HEALING IN DIABETIC MALE WISTAR RATS

Elahe Dianati¹, Sahar Molzemi*², Mohsen Aminian³

1. *in Developmental Biology , Department of Biology , Faculty of Sciences , Dmghan Islamic Azad University, Damghan , Iran*

2. *School of Medical Sciences, Islamic Azad University, Shahrood Branch, Shahrood, Iran*

3. *Department of Medicine, Faculty of Medicine, University of Medical Sciences of the Islamic Republic of Iran, Tehran, Iran*

ABSTRACT

Background: In the event of damage to the skin, the epidermis of which goes to the disintegration of the body, is a wound that is common in diabetics. The purpose of this study was to evaluate microscopic effects of Aqueous extract of curcumin on wound healing in diabetic male rats.

Methods: In this study 48 male Wistar rats were divided into 4 groups (control, sham, experimental, empirical two) were tested. The extra paw injured area of 3 cm to the left of the spine created. Wound healing was examined microscopic.

Results: The streptozocin diabetic wound healing compared to the control group later showed and wound healing in experimental groups treated with Aqueous extract of curcumin was faster than the control group.

Conclusion: The results showed that the Aqueous extract of curcumin skin accelerates wound healing in normal and diabetic samples.

Keywords: Healing, Aqueous extract of curcumin, Diabetic rats

* Shahrood. Tehran street, next to khatam hospital, School of Medical Sciences, Islamic Azad University, Shahrood Branch, Tell:023323390380, Email: saharمولزemi@yahoo.com