مجله دیابت و متابولیسم ایران. آذر- دی ۱۳۹۳؛ دوره ۱۴ (شماره۲) ۱۴۴-۱۴۱

گزارش موردی:

لکه‌های مغولی و بیماری گانگلیوزیدوزیس نوع ۱ (GM1) و مروری بر مقالات

سید محمد کاظم نوربخش[۱]، الهام هاشمی دهکردی[۲]، کیاوش فکری[۲]، افسانه نکویی[*۲]، عاطفه عمادی[۲]

چکیده

گانگلیوزیدوزیس GM1 یک اختلال ذخیره سازی لیپید به‌دلیل کمبود آنزیم β- گالاکتوزیداز لیزوزوم است. این کمبود منجر به تجمع گانگلیوزیدوز GM1 در لیزوزوم‌ها می‌شود، که نهایتاً منجر به تورم، آسیب سلولی و اختلال در عملکرد ارگان می‌شود. این بیماری یک اختلال نورودژنراتیو نادر می‌باشد. لکه‌های مغولی (ضایعات هیپرپیگمانته وسیع) وسیع یک نشانه بالینی در برخی از بیماری‌های متابولیک از جمله بیماری گانگلیوزیدوزیس GM1 نوع یک می‌باشد. هپاتومگالی، هیپوتونی، ادم، تشنج و ناهنجاری‌های اسکلتی و لکه ماکولای آلبالویی از جمله علائم دیگر این بیماری است. ما در این مقاله یک کودک ۱۰ ماهه مبتلا به گانگلیوزیدوزیس GM1 نوع یک که با لکه‌های مغولی وسیع به مرکز آموزشی درمانی هاجر(س) شهرکرد مراجعه کرده بود را گزارش می‌کنیم.

واژگان کلیدی: بتا گالاکتوزیداز، گانگلیوزیدوزیس نوع یک GM1، لکه‌های مغولی(mongolian spots)، اختلالات ذخیره لیپید

۱- گروه اطفال، بیمارستان ولیعصر(عج)، مجتمع بیمارستانی امام خمینی، دانشگاه علوم پزشکی تهران، تهران، ایران

۲- گروه اطفال، مرکز آموزشی درمانی هاجر(س)، دانشگاه علوم پزشکی شهرکرد، شهرکرد، ایران

[*] ***نشانی:*** شهرکرد، خیابان ورزش، مرکز آموزشی درمانی هاجر(س)، بخش اطفال ، طبقه همکف ، تلفن ۲۸۰- ۳۲۲۲۰۰۱۶ ، فاکس : ۳۲۲۴۳۷۱۵ ، کد پستی ۸۸۱۶۷۵۴۶۳۳، پست الکترونیک: Afsaneh_ir2004@yahoo.com

تاریخ دریافت: ۱۳۹۳/۰۹/۰۸ **تاریخ درخواست اصلاح: ۱۳۹۳/۱۰/۱۹** **تاریخ پذیرش: ۱۳۹۳/۱۰/۲۷**

مقدمه

بیماری‌های ذخیره لیپید اختلالات متنوعی هستند که در نتیجه کمبود ارثی هیدرولازهای لیزوزومی به‌وجود می‌آیند.

گانگلیوزیدوزیس GM1 یکی از انواع این بیماری‌ها محسوب می‌شود. در این بیماری، اختلال لیزوزومی ناشی از کمبود β- گالاکتوزیداز به‌علت جهش در ژن GLB1 می‌باشد. ژن آن روی کروموزوم ۳ واقع شده است. این بیماری یک اختلال نورودژنراتیو نادر با بروز حدود ۱:۲۰۰۰۰۰-۱:۱۰۰۰۰۰ تولد زنده در سراسر جهان است [۲، ۱]. تا به امروز، ۱۰۲ جهش در طول ژن بتا گالاکتوزیداز (GLB1) گزارش شده است [۳]. گانگلیوزیدوز GM1 از طریق اتوزومال مغلوب منتقل می‌شود. تظاهرات بالینی گانگلیوزیدوزیس GM1 نوع یک (شیرخوارگی) شامل ارگانومگالی، مشکلات عصبی پیشرونده، ادم، ضایعات پوستی (آنژیوکراتوم)، قیافه خشن و مشکلات استخوانی می‌باشد [٤]. این تظاهرات در اغلب موارد در ٦ ماه اول زندگی به‌صورت تاخیر تکامل[1] پیشرونده و شروع تشنج ظاهر می‌گردد. پایین بودن گوش‌ها، برجستگی پیشانی، فرورفتگی پل بینی و فیلتروم بلند از علایم دیگر بیماری است. ۵۰٪ بیماران دارای لکه ماکولای آلبالویی[2] هستند [۳]. علائم پوستی متعددی با این بیماری گزارش شده‌اند. در این مقاله به معرفی یک شیرخوار ۱۰ ماهه مبتلا به گانگلیوزیدوزیس GM1 نوع یک که با لکه‌های مغولی[3] (ضایعات هیپرپیگمانته وسیع) به مرکز آموزشی درمانی هاجر(س) شهرکرد مراجعه کرده بود می‌پردازیم.

گزارش مورد

بیمار شیرخوار پسر ۱۰ ماهه‌ای بود که با تشخیص اولیه پنومونی بستری شده بود. وی فرزند دوم خانواده و حاصل زایمان سزارین و فول ترم بود، پدر و مادر نسبت خویشاوندی درجه سه داشته و سالم بودند، مادر بیمار سابقه بیماری خاصی را در دوران بارداری ذکر نمی‌کند (از جمله دیابت دوران بارداری)، به علاوه سابقه تشخیص بیماری مشابه در خانواده وی گزارش نگردید. بیمار چندین بار به‌دلیل پنومونی به‌طور سرپایی به مراکز درمانی مراجعه نموده ولی سابقه بستری در بیمارستان را نداشت و از نظر تکاملی دچار تاخیر بود، وی قادر به غلط زدن و نشستن نبود، ادم ژنرالیزه و سابقه تشنج قبلی گزارش گردید. در معاینه، شیرخوار دچار هیپوتونی ژنرالیزه، هپاتواسپلنومگالی، فرورفتگی پل بینی بود. وزن، قد و دور سر بیمار به هنگام تولد به‌ترتیب: ٤/۳۰۰ کیلوگرم، ۵۲ سانتی‌متر و ۳٦ سانتی‌متر بود. وزن و دور سر بیمار در زمان پذیرش در بیمارستان به ترتیب ۱۲ کیلوگرم و ٤۹ سانتی‌متر بود. لکه‌های مغولی (ضایعات هیپرپیگمانته وسیع) در نواحی پشت، شکم، دست و پا به چشم می‌خورد که از زمان تولد وجود داشتند (تصویر شماره ۱ و۲). در معاینه چشم پزشکی لکه ماکولای آلبالویی دو طرفه گزارش شد (تصویر شماره ۳). در سمع قلب، سوفل قلبی مسموع بود. در گرافی جمجمه، بزرگی جمجمه بدون افزایش دانسیته دیده شد. در گرافی لترال مهره‌های کمری، تیز شدن قسمت قدامی مهره[4] به چشم می‌خورد. در گرافی قفسه سینه، کاردیومگالی و ضایعات Opacity در قله و قاعده ریه راست به نفع پنومونی وجود داشت. در اکوکاردیوگرافی دیسفانکشن دیاستولیک، Tricuspid Regurgitation (TR) ، Mitral Valve Regurgitation (MR), در Magnetic Resonance Imaging (MRI) مغز، آتروفی ژنرالیزه مغز و دیلاتاسیون مختصر بطن‌های طرفی گزارش گردید، در آسپیراسیون مغز استخوان، پیش سازه‌های رده اریتروئید، میلوئید و مگاکاریوسیت‌ها نرمال ولی ماکروفاژهای حاوی سلول چربی Foamy cell گزارش گردید، در آزمایش CBC نوتروپنی و ترومبوسیتوپنی و در آزمایش بیوشیمی تری‌گلیسرید ۲۵۸, LDH ۱۰۱٤ گزارش گردید.

برای شیرخوار مورد بحث با توجه به هیپوتونی، تاخیر تکامل، لکه‌های مغولی، ماکولای آلبالویی و سلول‌های ذخیره‌ای چربی در مغز استخوان، تشخیص‌های افتراقی همچون بیماری‌های موکوپولی ساکارید، بیماری‌های ذخیره‌ای لیزوزومالو و... مطرح شد، از این موارد بیماری hurler و بیماری hunter و بیماری sandhof و بیماری GM1 و... در صدر تشخیص‌ها بودند. برای بیمار مورد نظر آزمایش Metabolic screening به خارج از کشور ارسال گردید که کمبود بتا گالا کتوزیداز یعنی بیماری GM1 تایید گردید.

---

[1] developmental delay
[2] Cherry red spot
[3] Mongolian spots
[4] beaking

تصویر شماره ۱

تصویر شماره ۲

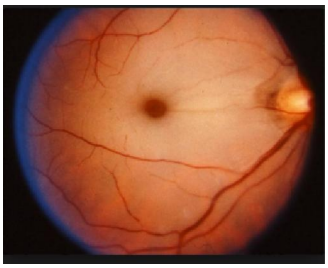

تصویر شماره ۳

بحث

گانگلیوزیدوزیس GM1 یکی از بیماری‌های ذخیره لیپید با شروع زودرس و نادر است. از مشخصات ویژه این بیماری سیر پیشرونده اختلال تکامل می‌باشد. پیش آگهی این بیماری خوب نیست و بیماران مبتلا معمولاً در سن ۲ تا ٤ سالگی فوت می‌کنند. تشخیص بیماری با اندازه‌گیری فعالیت آنزیم بتاگالاکتوزیداز در لوکوسیت‌ها و یا فیبروبلاست‌های پوستی امکان‌پذیر است [۵،۲]. با توجه به نشانه‌های بالینی و پاراکلینیکی برای بیمار مورد بحث، تشخیص گانگلیویدوزیس GM1 نوع یک مطرح گردید. در رابطه با علائم پوستی همراه این بیماری اطلاعات محدودی در دسترس می‌باشد. ضایعات پوستی گزارش شده شامل راش، اکیموز، آنژیوکراتوم، تلانژکتازی و لکه‌های مغولی می‌باشد. بیمار مورد نظر با ضایعه پوستی لکه‌های مغولی وسیع مراجعه کرده بود، به‌طوری که این ضایعات تقریباً تمام شکم و مناطقی از اندام و تنه و پشت را درگیر کرده بود. لکه‌های مغولی ضایعات مادرزادی و هیپرپیگمانته به رنگ خاکستری متمایل به آبی هستند که به‌علت تجمع غیرطبیعی ملانوسیت‌ها در درم ایجاد می‌شوند [٦]. این ضایعات معمولاً خوش‌خیم بوده و با بزرگ شدن کودک بر طرف می‌شوند [۷]. ولی گاهی حضور

این ضایعه به‌طور وسیع در یک کودک می‌تواند نشانه‌ای از بیماری‌های متابولیک از جمله گانگلیویدوز GM1، سندرم هورلر و سندرم هانتر باشد [۹۸،٤]. شایع‌ترین اختلال متابولیک که با این ضایعه دیده شده، سندرم هورلر و سپس گانگلیویدوزیس GM1 می‌باشد [۱۰]. Weissbluth و همکاران اولین بار همراهی لکه‌های مغولی و گانگلیویدوزیس GM1 نوع یک را مطرح کردند [۱۱]. Selsor و همکاران نیز شیرخوار ۱۰ ماهه‌ای را با ضایعات ماکولار و patch هیپرپیگمانته (احتمال لکه‌های مغولی) معرفی نمودند [۱۲]. در سال ۱۹۹۲ بیمار دیگری با لکه‌های مغولی غیرمعمول گزارش شد [۵]. Tang و همکاران به شیرخوار ۱۳ ماهه‌ای اشاره کردند که با لکه‌های مغولی متعدد، آنژیوکراتوم و تلانژکتازی مراجعه کرده بود [۱۳]. در سال ۲۰۱۱ نیز کودک دیگری با گانگلیویدوزیس GM1 دارای لکه‌های مغولی و اکیموز معرفی شد [٤]. Ashrafi و همکاران نیز در سال ۲۰۰٦ دو مورد کودک مبتلا به گانگلیویدوزیس GM1 نوع یک که با لکه‌های مغولی وسیع مراجعه کرده بودند را مطرح نمودند [١٤]. همراهی علائم شاخص این بیمار یعنی لکه‌های مغولی، هیپوتونی ژنرالیزه، لکه ماکولای آلبالویی موید تشخیص بود و ما را وا داشت که نمونه خون بیمار جهت بررسی قطعی کمبود آنزیم گالاکتوریداز را بررسی نماییم.

نتیجه‌گیری

معرفی این بیمار مدرکی است دال بر این که بیماری گانگلیویدوزیس GM1 نوع یک می‌تواند با ضایعات پوستی از جمله لکه‌های مغولی وسیع و غیرمعمول همراهی داشته باشد. اکثر این ضایعات از زمان تولد وجود دارند و می‌توانند به پزشک در تشخیص هر چه زودتر بیماری کمک کند و با توجه به این که تا کنون هیچ درمان اختصاصی برای هیچ یک از اشکال گانگلیویدوز GM1 موفقیت‌آمیز نبوده است با شناخت ناقل و با تشخیص قبل از تولد که با تعیین فعالیت آنزیم در آمینوسیت‌های کشف شده یا پرزهای کوریونی صورت می‌پذیرد، می‌توان از این بیماری پیشگیری کرد، این بیماری سیر وخیم دارد، به‌طوری که اغلب این بیماران دچار تشنج‌های مکرر، اختلالات عصبی شدید، نابینایی و ناشنوایی و در نهایت حالت رژیدیته دسربره و غالباً مرگ تا سن ۳ تا ٤ سالگی می‌شوند. بنابراین باید به یاد داشته باشیم لکه‌های مغولی همیشه علامت خوبی نیستند و مشاهده آن‌ها از اهمیت ویژه‌ای برخوردار است.

مآخذ

1. Sperb F, Vairo F, Burin M, Mayer FQ, Matte U,Giugliani R. Genotypic and phenotypic characterization of Brazilian patients with GM1 gangliosidosis. *Gene* 2013; 512(1):113-6.
2. Caciotti A, Garman S C, Rivera-Colón Y, Procopio E, Catarzi S, Ferri L & etal. GM1 gangliosidosis and Morquio B disease: an update on genetic alterations and clinical findings. *Biochim Biophys Acta* 2011; 1812(7): 782–790.
3. Brunetti-Pierri N, Scaglia F.GM1 gangliosidosis: review of clinical, molecular, and therapeutic aspects. *Mol Genet Metab* 2008; 94(4):391-6.
4. Dweikat I, Libdeh BA, Murrar H, Khalil S, Maraqa N. GM1 gangliosidosis associated with neonatal-onset of diffuse ecchymoses and mongolian spots. *Indian J Dermatol* 2011; 56:98-100.
5. Beattie RM, Harvey D. Extensive and unusual Mongolian blue spots in a child with GM 1 gangliosidosis type one. *J R Soc Med* 1992; 85:574-5.
6. Leung AK. Mongolian spots in Chinese children. *Int J Dermatol* 1988; 27:106-8.
7. Beeregowda Y, Naveen KB, Manjunatha Y. Extensive mongolian spots with autosomal dominant inheritance. *Iran J Pediatr* 2012; 22(2):252-4.
8. Hanson M, Lupski JR, Hicks J, Metry D. Association of dermal melanocytosis with Lysosomal storage disease. *Arch Dermatol* 2003; 139:916-20.
9. Ochiai T, Ito K, Okada T, Chin M, Shichino H, Mugishima H. Significance of extensive Mongolian spots in Hunter's syndrome. *Br J Dermatol* 2003; 148:1173-8.
10. Hackbart BA, Arita JH, Pinho RS, Masruha MR, Vilanova LC. Mongolian spots are not always a benign sign. *J Pediatr* 2013; 162(5):1070.
11. Weissbluth M, Esterly NB, Caro WA. Report of an infant with GM1 gangliosidosis type I and extensive and unusual mongolian spots. *Br J Dermatol* 1981; 104:195-200.
12. Selsor LC, Lesher JL Jr. Hyperpigmented macules and patches in a patient with GM1 type 1 gangliosidosis. *J Am Acad Dermatol* 1989; 20:878-82.
13. Tang TT, Esterly NB, Lubinsky MS, Oechler HW, Harb JM, Franciosi RA. GM1-gangliosidosis type 1 involving the cutaneous vascular endothelial cells in a black infant with multiple ectopic mongolian spots. *Acta Derm Venereol* 1993; 73:412-5.
14. Ashrafi M.R, Shabanian R. Mohammadi M. Kavusi S. Extensive Mongolian spots: a clinical sign merits special attention. *Pediatr Neurolog* 2006; 34(2):143-5.

CASE REPORT:

MONGOLIAN SPOTS AND GANGLIOSIDOSIS GM1 DISEASE, A CASE REPORT AND LITERATURE REVIEW

Sayed Mohammad Kazem Nourbakhsh[1], Elham Hashemi dehkordi [2], Kiyavash fekri[2], Afsaneh Nekoee [*2], Atefhe Emadi [2]

1. *Department of pediatrics, Imam Khomeini Hospital Complex , Vali-e-Asr hospital, Tehran University of Medical Sciences, Tehran, Iran*
2. *Department of Pediatrics, Hajar Medical Educational Therapeutic Center, Shahrekord University of Medical Sciences , Shahrekord, Iran*

ABSTRACT

Gangliosidosis GM1, is a lipid storage disorder due to deficiency of the lysosomal enzyme β-galactosidase. This deficiency leads to lysosomal accumulation of gangliosidosis GM1 to be, which contributes to swelling, cell damage and dysfunction of the organs. Gangliosidosis GM1a rare neurodegenerative disorder. Mongolian spots are significant clinical sign in some of the metabolic diseases, such as gangliosidosis GM1, but limited information is available. Hepatomegaly, hypotonia, edema, seizures, and skeletal malformations and Cherry red spot in the macula of the eye are of other symptoms of the disease. In this paper, we present a 10-month-old child with gangliosidosis GM1 type 1 with extensive mongolian spots who was referred the Hajar Medical Educational Therapeutic Center Shahrekord.

Keywords: Mongolian spots, Gangliosidosis GM1, Lipid storage disorder, Metabolic diseases

[*] Iran, Shahrekord, varzesh St, Hajar Medical Educational Therapeutic Center, pediatric department, Ground Floor, Tel: 280 - 32220016, Fax: 3 2243715, Postal Code: 8816754633, E-mail: afsaneh_ ir2004@yahoo.com