

## بررسی اثر عصاره هیدروالکلی ماشک (*Vicia sativa*) بر زخم‌های پوستی در موش‌های صحرائی دیابتی شده با استرپتوزوتوسین

غزاله یاورى<sup>۱</sup>، سحر ملزمی\*<sup>۲</sup>، ویدا حجتی<sup>۳</sup>، زهرا کردی<sup>۴</sup>

### چکیده

**مقدمه:** اختلال در عملکرد سلول‌های بتای پانکراس سبب کاهش انسولین و افزایش گلوکز سرم می‌شود و به دنبال آن سبب ایجاد بیماری دیابت می‌شود. دیابت با آسیب به ارگان‌های مختلف سبب اختلال در عملکرد آنها شده که از جمله بافت‌هایی که در معرض آسیب دیابت قرار می‌گیرد پوست است. از این رو با هدف بررسی اثر عصاره هیدروالکلی ماشک (*Vicia sativa*) بر زخم‌های پوستی ناشی از قند خون بالا پرداختیم.

**روش‌ها:** در این مطالعه ۴۸ سر موش نر نژاد ویستار با محدوده وزنی ۲۲۰ تا ۲۵۰ گرم به ۴ گروه کنترل، شم، تجربی یک (گروه دیابتی + اوسرین)، تجربی دو (دیابتی + ماشک) تقسیم گردیدند. هم‌زمان با دیابتی شدن موش‌ها با دوز ۵۰ mg/kg استرپتوزوتوسین، مابقی گروه‌ها با فرسیترات را به صورت درون صفاقی دریافت کردند. بعد از بیهوش شدن موش‌ها با ماده بیهوشی و تراشیدن موهای پشت آنها در گروه‌های مورد آزمایش زخمی به طول ۳ سانتی‌متر در سمت چپ ستون فقرات ایجاد شد و گروه‌های تحت درمان با به مدت ۱۴ روز عصاره ماشک با دوز ۲۰۰ mg/kg بر زخم‌ها زماذ گردید. روند ترمیم زخم به صورت ماکروسکوپی و میکروسکوپی در روزهای ۷ و ۱۴ مورد بررسی قرار گرفت.

**یافته‌ها:** زخم گروه‌های دیابتی شده با استرپتوزوسین در مقایسه با گروه کنترل ترمیم دیرتری نشان داد و التیام زخم در گروه‌های تجربی تیمار شده با عصاره الکلی ماشک نسبت به گروه کنترل از سرعت بیشتری برخوردار بود.  
**نتیجه‌گیری:** نتایج حاکی از آن بود که عصاره الکلی ماشک موجب تسریع ترمیم زخم‌های پوستی نمونه‌های سالم و دیابتی می‌شود.

**واژگان کلیدی:** ترمیم زخم، عصاره هیدروالکلی ماشک، موش، دیابت

۱- کمیته تحقیقات دانشجویی، دانشکده پزشکی، دانشگاه علوم پزشکی شاهرود، شاهرود، ایران

۲- گروه مهندسی بافت و علوم سلولی کاربردی، دانشکده فناوری‌های نوین پزشکی، دانشگاه علوم پزشکی شهید بهشتی، تهران، ایران

۳- گروه زیست‌شناسی، واحد دامغان، دانشگاه آزاد اسلامی، دامغان، ایران

۴- مرکز تحقیقات علوم اجتماعی و رفتاری مرتبط با سلامت، دانشگاه علوم پزشکی شاهرود، شاهرود، ایران

\***نشانی:** تهران، خیابان ولیعصر، بالاتر از میدان ونک، کوچه قبادیان غربی، پلاک ۵۳، کدپستی: ۱۹۶۸۹۱۷۳۱۳، تلفن: ۰۲۱ ۸۸۶۶۶۱۴۰، پست الکترونیک: saharmlzemi@yahoo.com

## مقدمه

دیابت بیماری متابولیکی است که با افزایش در گلوکز سرم و کاهش انسولین همراه بوده و سبب اختلالات مختلفی در بدن می شود که از جمله آن زخم دیابتی و زخم های مزمن است (۱).

زخم ها آسیب های بافتی هستند که در اثر ضربه فیزیکی، شیمیایی یا مکانیکی ایجاد می شوند. زخم به عنوان آسیب به ساختار پوست توسط محرک های خارجی مانند بریدگی، کبودی و سوختگی و زخم دیابتی شناخته می شود که معمولاً بافت داخلی را در معرض آلودگی های محیطی قرار می دهد. بنابراین، نیاز فوری به توسعه عوامل موثری وجود دارد که می توانند روند بهبود زخم را ارتقا دهند (۲). ترمیم زخم فرآیند پیچیده ای است که به رویدادهای بیولوژیکی خاص تقسیم می شود و به چهار مرحله یا فاز دارای اشتراک تقسیم می شود: هموستاز، التهاب، تکثیر و بازسازی. چهار فاز ثابت یا کاملاً گسسته نیستند، اما همپوشانی دارند و یک مرحله پایه و اساس مرحله بعدی را ایجاد می کند (۳).

مرحله هموستاز دقیقاً پس از ایجاد زخم شروع می شود (۶-۴) که شامل آبخاری از تعامل های مولکولی که سبب فعال شدن مسیرهای داخلی و خارجی تجمع پلاکت ها و تشکیل لخته خون و در نهایت بند آمدن خون و هموستازی می شود (۵، ۴). هم زمان که خون به محل زخم جریان دارد اجزای سلولی و پلاکت های موجود در خون با کلاژن و ماتریکس خارج سلولی موجود در محل زخم برخورد می کنند که این برخورد سبب آزاد شدن فاکتورهای دخیل در لخته سازی خون می شود که این لخته ها حاوی اجزایی از قبیل: Fibronectin, Fibrin, Vitronectin, Thrombospondin است (۹-۷) همچنین سیتوپلاسم پلاکت ها حاوی گرانول هایی به نام آلفا گرانول است که این گرانول ها دارای فاکتورهایی شامل: PDGF<sup>1</sup>, TGF-β<sup>2</sup>, EGF<sup>3</sup>, Insulin like growth factor است (۸) که این مولکول ها سبب فعال شدن آبخار ترمیم زخم می شود (۸، ۶).

مرحله التهاب نیز شامل ورود نوتروفیل ها به محل زخم بوده که سبب جلوگیری از ایجاد عفونت می شود (۶) که به دنبال جذب شدن نوتروفیل ها به محل زخم به کمک فاکتورهایی همچون TGF-β و اجزای کمپلمان شامل C3α و C5α و پپتیدهایی مانند فورمیل متیونیل که از باکتری ها و پلاکت ها ترشح می شود، همراه است (۹).

مرحله تکثیر شامل مهاجرت فیبروبلاستی، سنتز کلاژن (۱۰-۱۲) است که سبب گرانوله شدن بافت آسیب دیده می شود. همچنین ساخت رگ های خونی جدید در محل زخم یکی از مراحل اصلی و حیاتی در درمان زخم بوده که فاکتورهای تولید شده در مراحل التهاب و هموستازی سبب فعال شدن این مرحله می شود (۱۳-۱۵) که این فاکتورها شامل VEGF, FGF<sup>4</sup>, TGF-α, Angiogenin, PDGF, TGF-β است (۲۰-۱۶).

آخرین مرحله بازسازی است، این مرحله در ترمیم و درمان زخم بوده که مسئول ایجاد اندوتلیوم جدید و تشکیل نهایی بافت زخم است و سنتز ماتریکس خارج سلولی در این مرحله بعد گرانوله شدن بافتی شروع می شود (۲۱، ۲۲).

علت تأخیر در بهبود زخم تا حدودی خاص بیمار است و عوامل مختلفی ممکن است در آن دخیل باشند. عفونت و بیماری دیابت از جمله آن هست. به عنوان بخشی از یک راهبرد مدیریت زخم، استفاده از مواد گیاهی و سنتی به دلیل خواص ترمیم کنندگی و آنتی باکتریالی و ضد التهابی مورد اهمیت است.

گیاه ماشک (*Vicia sativa*)، ماشک باغی یا به طور ساده ماشک با نام علمی *Vicia sativa* یک گونه از حبوبات تثبیت کننده نیتروژن از تیره باقلاییان است. احتمالاً بومی شمال آفریقا، آسیای غربی و اروپا است، اما اکنون در مناطق معتدل و نیمه گرمسیری در سراسر جهان بومی شده است (۲۳). ماشک علاوه بر خاصیت آنتی اکسیدانی دارای خاصیت کاهنده قند خون و ضد آلزایمر و تنظیم کننده چربی خون نیز است (۲۳)، در تحقیقات زیادی به اثرات ضد دیابتیک ماشک نیز اشاره شده است. در تحقیقی که در سال ۱۴۰۳ منتشر شده است به فعالیت ضد رادیکال آزاد عصاره هیدروالکلی ماشک اشاره شده است (۲۴). لکن در این پروژه به بررسی تأثیر عصاره هیدروالکلی

<sup>1</sup> Platelet derived growth factor

<sup>2</sup> Transforming growth factor beta

<sup>3</sup> Epidermal growth factor

<sup>4</sup> Fibroblasts growth factor

۷۲ ساعت نگهداری پودر در الکل ۷۰٪ عصاره توسط کاغذ صافی و قیف از قسمت‌های جامد جدا شده و به وسیله دستگاه تقطیر در خلاء با دمای ۷۵ درجه سانتی‌گراد و تا تغلیظ گردید و در ظرف تیره مستتر با کاغذ آلومینیم و به دور از نور قرار داده شد تا از اکسیداسیون آن جلوگیری شود. عصاره حاصل بر پایه اوسرین و در شرایط استریل تهیه گردید و در دمای ۱۹ درجه یخچال نگهداری شد. در هر بار استعمال دوز مورد استفاده به میزان ۲۰۰ میلی‌گرم بود.

### بررسی میزان سمیت سلولی عصاره

سمیت سلولی عصاره با استفاده از روش MTT تعیین می‌شود، که استاندارد برای اندازه‌گیری زنده ماندن سلول‌ها از طریق فعالیت متابولیکی است. MTT ماده زرد رنگ محلول در آب است که به‌طور متابولیکی در سلول‌های زنده به کریستال‌های فورمازان نامحلول بنفش-آبی تبدیل می‌شود. به همین منظور فیبروبلاست 3T3 در محیط DMEM در پلیت ۹۶ خانه با تراکم بین ۵ تا ۲۰ هزار سلول در میلی‌لیتر کشت داده می‌شود و در دمای ۳۷ درجه سانتی‌گراد به مدت ۲۴ ساعت انکوبه می‌شوند. پس از انکوباسیون، محیط کشت را از هر خانه برمی‌داریم. سپس ۱۰۰ میکرولیتر محیط کشت حاوی مواد استخراج شده از عصاره را به هر چاهک پلیت اضافه می‌کنیم. سلول‌های کشت شده بدون عصاره نیز به‌عنوان کنترل استفاده می‌شوند. بعد از گذشت بازه‌های زمانی مختلف ۲۴ ساعت و ۷۲ ساعت انکوباسیون دیگر، ۲۰ میکرولیتر محلول MTT به هر چاهک اضافه می‌شود و مجدداً در دمای ۳۷ درجه سانتی‌گراد به مدت ۴ ساعت انکوبه می‌شود. پس از برداشتن محیط کشت از پلیت‌ها، به هر چاهک DMSO به میزان مناسب اضافه خواهد شد و به مدت ۲۰ دقیقه در دمای ۳۷ درجه سانتی‌گراد در شیکر انکوباتور در تاریکی قرار خواهد گرفت. جذب محلول حاصل در هر چاهک بلافاصله با استفاده از میکروپلیت ریدر اتوماتیک در ۵۷۰ نانومتر ثبت خواهد شد. در نهایت با رسم داده‌های آزمایشگاهی، درصد بقاء سلول‌ها محاسبه خواهد شد. برای هر نمونه این تست با سه بار تکرار انجام خواهد شد و میانگین آن رسم خواهد شد. فرمول زیر نیز جهت محاسبه کاهش زنده‌مانی استفاده می‌شود:

ماشک (*Vicia sativa*) بر زخم پوستی در موش‌های دیابتی شده با استرپتوزوتوسین پرداخته‌ایم.

### روش‌ها

در این مطالعه ۴۸ سر موش صحرایی نر از نژاد ویستار، با محدوده وزنی ۲۲۰ تا ۲۵۰ گرم، انتخاب و به ۴ گروه ۱۲ تایی تقسیم گردیدند. حیوانات در شرایط کنترل شده (به‌منظور تطابق با محیط آزمایشگاه) از نظر نور (۱۲ ساعت روشنایی و ۱۲ ساعت تاریکی) و دمای محیط ۲۲-۲۰ درجه سانتی‌گراد و رطوبت نسبی ۶۰-۴۰ درصد در اتاق حیوانات دانشکده علوم زیستی دانشگاه آزاد اسلامی واحد دامغان نگهداری شدند و هیچ‌گونه محدودیتی از نظر مصرف آب و غذا نداشتند. قفس‌های نگهداری حیوانات هفته‌ای ۵ بار ضد عفونی شده و با خرده‌های چوب تعویض گردید. شرایط نگهداری و انجام کلیه مراحل آزمایش از قوانین و اصول اخلاقی ثبت شده در دانشگاه تهران استفاده شده است. تقسیم‌بندی حیوانات به‌ترتیب زیر انجام گرفت:

گروه‌های کنترل (بدون دیابتی شدن و تیمار) که هم‌زمان با دیابتی شدن گروه‌های تجربی یا بافر سبترات به‌صورت درون صفاقی دریافت کردند، گروه شم (دیابتی، تیمار با اوسرین) که با تزریق درون صفاقی استرپتوزوتوسین ۵۰ mg/kg دیابتی شدند (۲۵) و سنجش قندخون برای القای دیابت، ۷۲ ساعت بعد از تزریق (STZ: Sterptozotosin(S0130)) که از شرکت سیگما تهیه شده بود و با استفاده از خون سیاهرگ دمی، به کمک دستگاه کلگوکارد صفر و یک انجام شد و موش‌های با قندخون بالاتر از (۲۵۰ mg/dl) دیابتی در نظر گرفته شدند. گروه تجربی ۱ (دیابتی و بدون تیمار) و گروه تجربی ۲ (دیابتی و تیمار با پماد عصاره ماشک).

### تهیه عصاره به روش سوکسله

پس از جمع‌آوری و خشک نمودن ماشک، عصاره هیدروالکلی آن به روش خیساندن تهیه گردید. جهت تهیه ماده مؤثر موجود در ماشک پودر تهیه شده به میزان ۳۰۰ گرم در ۱۰۰۰ میلی‌لیتر الکل (متانول) ۷۰٪ خیسانده و به مدت ۷۲ ساعت در ظرف استتار شده با کاغذ آلومینیم قرار داده و نگهداری شد. پس از

نمونه‌ها در دمای معمولی اتاق خشک شده و بعد از گذشت ۲۴ ساعت لام‌ها آماده رنگ‌آمیزی بود. در این تحقیق از روش رنگ‌آمیزی هماتوکسیلین و اتوزین استفاده شد. تعداد نمونه برای هر زیر گروه ۶ سر موش بود و از هر موش تعداد ۵ لام تهیه شد. سپس، برش‌ها از نظر متغیرهای ضخامت اپیدرم، تعداد نوتروفیل، تعداد فیبروبلاست و تعداد مقاطع عروق خونی مورد ارزیابی بافت‌شناسی قرار گرفتند. شمارش سلول‌ها و مقاطع عروق خونی به وسیله میکروسکوپ نوری معمولی Nikon (YS100) انجام در یک میدان میکروسکوپی با بزرگنمایی  $40\times$  انجام شد.

### آنالیز آماری

برای بررسی روند ترمیم زخم‌ها در روزهای تعیین شده طول و عرض زخم‌ها اندازه‌گیری گردید، طول زخم و درصد بهبودی زخم گروه‌های مختلف طی درمان براساس آزمون One way anova و آزمون تکمیلی Tukey تحت نرم‌افزار آماری prism با یکدیگر مقایسه شدند. نتایج آزمایش‌ها به صورت  $Mean \pm SD$  گزارش شد (دامنه‌های  $P < 0.001$  و  $P < 0.05$  و  $P < 0.01$  تعریف گردیده است) (میانگین  $\pm$  انحراف معیار). نهایتاً هیستوگرام‌های مربوطه با استفاده از نرم‌افزار prism رسم گردید.

### یافته‌ها

در نمودار ۱ میزان درصد زنده‌مانی گیاه ماشک بر روی سلول‌های فیبروبلاست موشی با غلظت‌های (۱۰۰، ۱۵۰ و ۲۰۰) میلی‌گرم در سی‌سی، ۲۴ ساعت پس از کشت به ترتیب ۸۲/۵، ۶۹/۵، ۶۷ درصد گزارش شده است و تمامی گروه‌ها نسبت به کنترل معنادار هستند. در روزهای ۷۲ ساعت پس از کشت درصد زنده‌مانی غلظت‌های (۱۰۰، ۱۵۰ و ۲۰۰) میلی‌گرم در سی‌سی، افزایش داشته و در این بین گروه ۲۰۰ میلی‌گرم در سی‌سی بیشترین درصد رشد سلولی برابر ۱۰۲ درصد را از خود نشان داد که حتی نسبت به کنترل هم رشد بیشتری داشته و معناداری آن  $P < 0.05$  گزارش شده است. در این نمودار مشاهده می‌کنیم که عصاره گیاهی ماشک در حالت وابسته به دوز و زمان باعث درصد رشد زنده‌مانی متفاوتی را دارد.

$$\text{درصد بقا سلول} = \frac{100 \times ODe}{ODb}$$

که در آن ODe مقدار متوسط چگالی نوری اندازه‌گیری شده ۱۰۰ درصد نمونه آزمایش استخراج شده است و ODb مقدار متوسط چگالی نوری اندازه‌گیری شده نمونه blank است. باتوجه به این فرمول بالاترین مقدار درصد زنده‌مانی، کمترین پتانسیل سمیت مورد تست است. اگر میزان زنده ماندن سلول‌ها به کمتر از ۷۰ درصد از میزان کنترل کاهش یابد، ماده مورد تست ما دارای پتانسیل سمیت سلولی است.

### نحوه ایجاد زخم

ابتدا با تزریق داخل صفاقی کتامین (K113) ۱۰۰ میلی‌گرم در هر کیلوگرم و زایلین (X1251) ۶ تا ۸ میلی‌گرم در هر کیلوگرم موش‌ها را بیهوش کرده سپس موهای سمت چپ ستون فقرات را تراشیده و نواحی مورد نظر توسط محلول بتادین ۱۰ درصد ضدعفونی شد. سپس با کمک خط کش شابلون، زخمی به طول ۳ سانتی‌متر با استفاده از تیغ اسکالپل و تیغ جراحی ایجاد شد (۲۶).

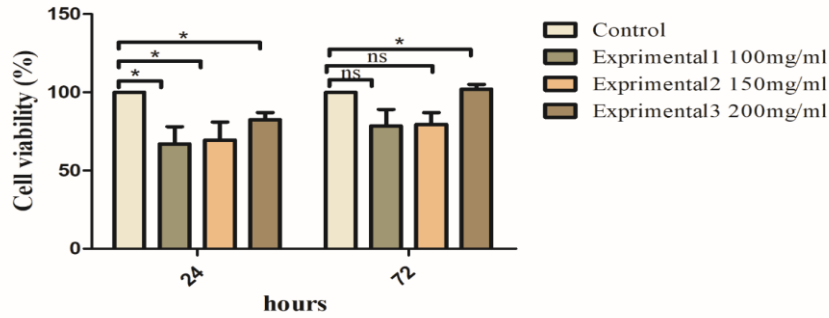
### روش اندازه‌گیری طول زخم

بهبود زخم با اندازه‌گیری طول زخم، درصد طول زخم و درصد بهبودی و مدت لازم برای بسته شدن کامل زخم ارزیابی شد. طول زخم در روزهای ۷، ۱۴ بعد از عمل با واحد میلی‌متر و به وسیله کولیس اندازه‌گیری گردید. سپس اعداد به دست آمده از طول زخم، در فرمول درصد بهبودی به شرح زیر قرار داده شدند: (X: روز اندازه‌گیری طول زخم)

$$\text{درصد طول زخم در روز } X = \frac{100 * \text{طول زخم در روز } X}{\text{طول زخم در روز صفر}}$$

$$\text{درصد طول زخم در روز } X = 100 - \text{درصد بهبودی در روز } X$$

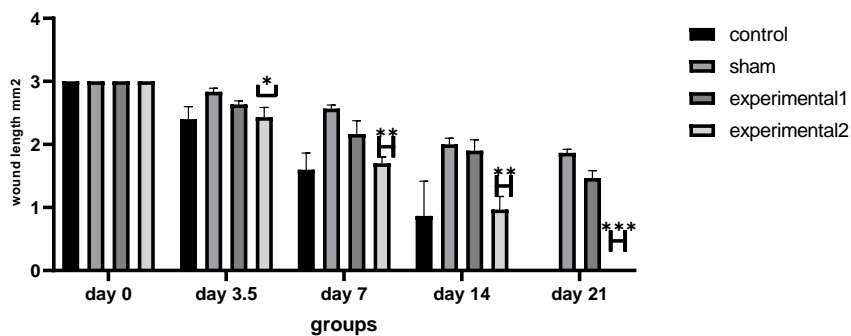
به منظور ثبوت بافت، نمونه‌های تهیه شده، به مدت ۴۸ ساعت در محلول فرمالین ۱۰ درصد قرار داده شد. پس از آنکه بافت ثابت گردید، برای قالب‌گیری آنها در پارافین پاساژ بافت انجام شد. با استفاده از میکروتوم با تیغه ثابت، برش‌هایی به ضخامت ۵ میکرون به صورت متوالی تهیه گردید. برش‌ها به بن ماری منتقل شده و بر روی لام آغشته به چسب آلبومین قرار داده شد.



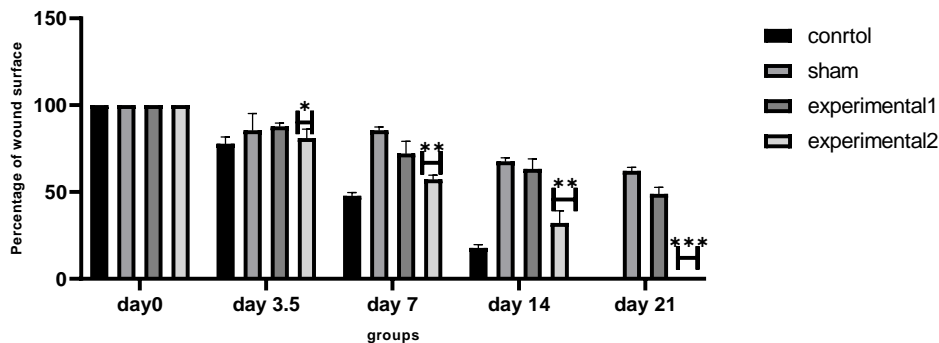
نمودار ۱- درصد زنده‌مانی گیاه ماشک بر روی سلول‌های فیبروبلاست موشی با غلظت‌های (۱۰۰، ۱۵۰ و ۲۰۰) میلی‌گرم در سی‌سی

تجربی ۱ (دیابتی + اوسرین) نیز کاهش معنی‌داری در طول زخم نسبت به گروه دیابتی مشاهده نشد و همچنین در گروه تجربی ۲، در میزان طول زخم کاهش معنی‌داری نسبت به گروه‌های شم و گروه تجربی ۱ (دیابتی + اوسرین) دارد (نمودار ۲).

نتایج این پروژه نشان داده است که مصرف دراز مدت عصاره هیدروالکلی ماشک در روند التیام زخم‌های پوستی ایجاد شده در گروه شم (دیابتی) افزایش معنی‌داری در میزان طول زخم نسبت به گروه کنترل و سایر گروه‌ها مشاهده گردید و همچنین در گروه

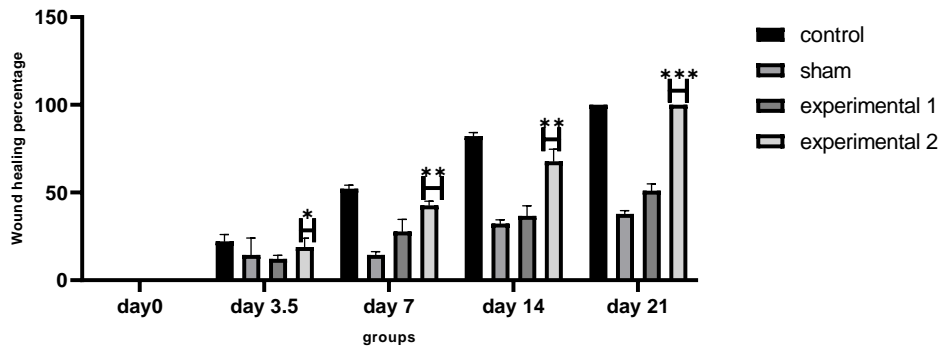


نمودار ۲- مقایسه طول زخم در گروه‌های مورد آزمایش را نشان می‌دهد، که کاهش معنی‌داری را در طول زخم در گروه کنترل تجربی دو نسبت به گروه شم و تجربی یک مشاهده می‌کنیم

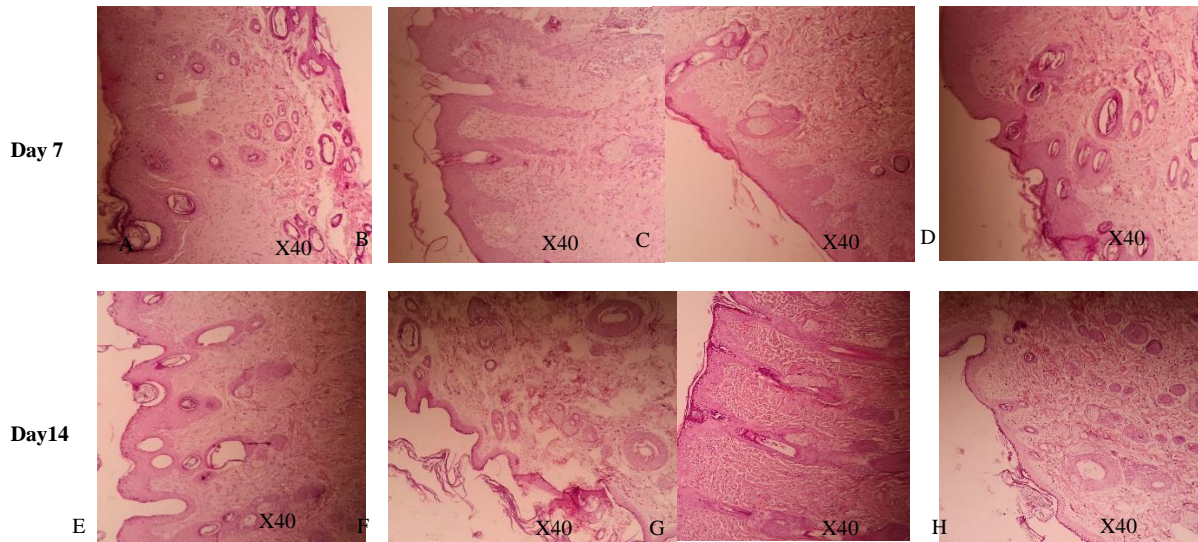


نمودار ۳- مقایسه درصد طول زخم در گروه‌های مورد آزمایش را نشان می‌دهد که کاهش معنی‌داری را در گروه تجربی دو نسبت به گروه شم و تجربی یک مشاهده می‌کنیم

همچنین مصرف درازمدت عصاره هیدروالکلی ماشک به صورت پماد برای التیام زخم‌های پوستی ایجاد شده در گروه‌های تجربی، در میزان درصد بهبودی افزایش معنی‌داری را نشان داد (نمودار ۴).



نمودار ۴- مقایسه درصد بهبودی در گروه‌های مورد آزمایش را نشان می‌دهد که افزایش معنی‌داری را در تجربی دو نسبت به گروه شم و تجربی ۱ مشاهده می‌کنیم



تصویر ۱- نشان دهنده بافت پوست پس از هفت و چهارده روز بعد از دریافت پماد هستند

A: گروه کنترل B: گروه شم C: تجربی ۱ D: تجربی ۲ در روز هفتم  
E: گروه کنترل F: گروه شم G: تجربی ۱ H: تجربی ۲ در روز چهاردهم

گروه تجربی ۱ حاکی از بهبودی نسبی به دلیل مصرف اوسرین است.

### بحث

ترمیم پوست یک فرآیند مرحله به مرحله است که در مراحل آسیب به بافت خواه بریدگی سطحی و یا بریدگی‌های شدیدتر ایجاد می‌شود که در آن انواع مسیرهای سیگنالینگ سلولی

تصاویر مربوط به گروه شم، بهبود زخم را در طی ۱۴ روز نشان می‌دهد، که به دلیل دیابتی بودن و بدون هیچ تیماری بهبود زخم چشم‌گیر نبوده است و درحالی است که گروه تجربی ۲ با دوز ۲۰۰ mg/kg عصاره هیدروالکلی ماشک را دریافت کردند، بهبودی چشم‌گیری در بافت زخم طی گذشت زمان ۱۴ روز را نشان می‌دهد. تصاویر روز ۱۴ در

در این پروژه همان‌طور که در نمودار ۲ مشخص هست در میزان طول زخم در گروه تجربی دو (دیابتی + عصاره گیاهی) که دریافت‌کننده عصاره هیدروالکلی ماشک هستند، کاهش معنی‌داری در طول زخم نسبت به گروه تجربی یک (دیابتی + اوسرین) و گروه شم (دیابتی بدون تیمار) مشاهده گردید (نمودار ۲) می‌توان این کاهش طول زخم را در گروه تجربی دو به عناصر تشکیل‌دهنده گیاه ماشک نسبت داد. همچنین در نمودار ۳ نیز میزان درصد طول زخم بررسی شده است که در این نمودار گروه تجربی دو کاهش معنی‌داری در میزان درصد طول زخم نسبت به گروه شم و تجربی یک داشته است که می‌توان این کاهش معنی‌داری را به کلاژن‌ساز بودن گیاه ماشک و به احتمال افزایش و رشد فیبروبلاست‌ها دانست ماشک سرشار از ویتامین‌ها، مواد معدنی و برخی از آنتی‌اکسیدان‌ها است (۳۱)، که می‌تواند دلیلی دیگر بر ترمیم زخم دیابتی در موش‌های دیابتی مورد تیمار در میزان درصد بهبودی زخم است (نمودار ۴).

یکی دیگر از مواردی که در ترمیم زخم‌های پوستی اهمیت به‌سزایی دارد، فعالیت و رشد فیبروبلاست‌ها است، آنها مسئول ترکیب و ترمیم ماتریکس خارجی بافتی، از جمله کلاژن و الاستین هستند، که برای استحکام و انعطاف پوست اساسی هستند. علاوه بر این، فیبروبلاست‌ها در ساختاردهی و تعمیر بافت معیوب، زخم و حتی بازسازی پوست نیز نقش دارند (۳۲).

تا به حال تحقیقاتی درباره تأثیر گیاه ماشک بر فیبروبلاست‌های پوستی انجام نشده است. با این حال، ممکن است که برخی از ترکیبات موجود در گیاه ماشک مانند آنتی‌اکسیدان‌ها، ویتامین‌ها، مواد معدنی و ترکیبات فیتوشیمیایی دیگر، توانایی تحریک رشد و فعالیت فیبروبلاست‌ها را داشته باشند. از این‌رو، استفاده از عصاره یا اسانس گیاه ماشک ممکن است به‌عنوان یک عامل تقویت‌کننده و تحریک‌کننده برای فیبروبلاست‌های پوستی در فرآیند ترمیم و بازسازی پوست مفید باشد. برخی ترکیبات موجود در گیاه ماشک ممکن است به‌عنوان مواد تحریک‌کننده برای سلول‌های پوستی عمل کنند، که این عمل می‌تواند به تحریک فعالیت کلاژن‌سازی کمک کند (۳۳). کلاژن نیز سبب افزایش رشد، ترمیم و بازسازی بافت آسیب دیده پوستی می‌شود، همان‌طور که در نمونه‌های بافتی که در روز ۷ و ۱۴ از پوست موش‌ها گرفته شده است، نتایج حاکی

مانند: (مسیر سیگنالینگ تیروزین کینازی،  $TGF-\beta$ ، JAK-STAT،  $\beta$ -catenin / WNT) و پروتئین‌ها فعالیت دارند. همچنین، در مراحل ترمیم زخم، عوامل رشد مانند فاکتورهای رشد سلولی و عوامل رشد فیبروبلاستی نیز توسط سلول‌های خونی تولید می‌شوند که به تشکیل بافت جدید و ترمیم زخم کمک می‌کنند همچنین سلول‌های گلبول‌های سفید سبب جلوگیری از عفونت در محل زخم می‌شوند (۲۷).

برخی از گیاهان دارویی با کمک به تسریع بافت زخم آسیب دیده سبب التیام زخم می‌شود (۲۸). در این تحقیق به بررسی اثر عصاره هیدروالکلی گیاه ماشک بر زخم‌های پوستی در موش‌های صحرایی دیابتی شده با استرپتوزوتوسین پرداختیم.

*V. sativa* (ماشک) دارای فعالیت ضد التهابی است که می‌تواند به کاهش التهاب در محل زخم کمک کند و فرایند ترمیم پوست را تسریع می‌بخشد. گیاه ماشک ممکن است به افزایش ساخت کلاژن، پروتئینی که در استحکام و سازمان‌دهی بافت پوست نقش دارد، کمک کند و سبب افزایش استحکام بافتی خواهد شد، که افزایش در کلاژن‌سازی سبب تسریع در بهبود زخم خواهد شد. ترکیبات آنتی‌اکسیدانی موجود در عصاره *V. sativa* می‌تواند از فعالیت آزادسازی رادیکال‌های آزاد جلوگیری کرده و از آسیب به بافت پوست جلوگیری نمایند. این امر می‌تواند به بهبود فرآیند ترمیم پوست کمک کند. همچنین این گیاه دارای خواص ضد باکتریایی و ضد قارچی نیز بوده که می‌تواند از ایجاد عفونت در محل زخم جلوگیری کرده که همین امر سبب تسریع در ترمیم و بازسازی بافت پوست خواهد شد (۲۹).

لازم به ذکر است که در مطالعه‌ای که ما انجام دادیم اثر غلظت‌های مختلف گیاه ماشک را بر روی زنده‌مانی رده‌های سلول‌های فیبروبلاستی موشی بررسی کردیم (نمودار ۱). با توجه به مطالعات قبلی اثر عصاره *V. sativa* و سویا بر تکثیر سلولی با استفاده از THP-1 مونسیتی انسانی مورد مطالعه قرار گرفت. غلظت عصاره *V. sativa* بین ۱۰ تا ۲۰ گرم در میلی‌لیتر باعث مرگ سلولی یا افزایش آن در روز سه و چهار می‌شود که البته در دوزهای کنترل قابل بررسی و بحث است (۳۰).

پس یافتن درمان مؤثر بر پایه گیاهان طبیعی و سنتی که دارای قدرت آنتی‌اکسیدانی و ضد باکتریایی باشد حائز اهمیت است.

در این پروژه عدم بررسی فاکتورهای آنتی‌اکسیدانی گیاه ماشک و همچنین بررسی فعالیت ضد باکتریایی آن و بررسی عملکرد آن در باکتری‌های رایج موجود در زخم دیابتی، از جمله محدودیت‌های این طرح است. اما این طرح دارای نقاط عطفی نیز بوده انتخاب گیاه ماشک به دلیل خواص کاهشنده قند خون، در دسترس بودن، ارزان بودن، دلیل بر انتخاب این گیاه برای بررسی در زخم دیابتی بوده است اینکه کلیه مراحل ترمیم زخم به صورت میکروسکوپی و ماکروسکوپی بررسی شده است نیز از دیگر فواید این طرح است.

هرچند که گیاه ماشک خواص زیادی برای سلامتی پوست دارد، اما همچنان نیاز به تحقیقات بیشتری برای تأیید این ادعاها و اثرات جلوگیری و ترمیم پوست دارد.

### منابع مالی

منابع مالی در این پژوهش توسط نویسندگان تهیه شد.

### سپاسگزاری

بدین وسیله نویسندگان از کلیه افرادی که در انجام این پژوهش مساعدت و همکاری داشته‌اند کمال تشکر و قدردانی را دارند.

از وجود فعالیت کلاژن است که در مطالعات دیگر به انواع وجود کلاژن‌ها در مراحل مختلف ترمیم زخم اشاره شده است به طوری که در مراحل اولیه ترمیم زخم (مرحله هموستاز و فاز التهاب) کلاژن نوع III حضور داشته و به مرور زمان که مراحل اولیه ترمیم زخم می‌گذرد با کلاژن نوع I جایگزین می‌شود (۳۳) و (۳۴) (تصویر ۱).

انواع دیگری از کلاژن‌ها نیز در ترمیم زخم دخالت دارند که از جمله آن کلاژن نوع IV و نوع V هستند، البته این کلاژن‌ها نقش کم‌رنگ‌تری نسبت به کلاژن نوع III و I دارند (۳۴).

تاکنون تحقیقات محدودی درباره تأثیر گیاه ماشک بر کلاژن‌سازی پوست صورت گرفته است. با این حال، برخی از مطالعات اولیه نشان داده است که ترکیبات موجود در گیاه ماشک ممکن است به تحریک کلاژن‌سازی پوست کمک کنند.

برخی از این ترکیبات می‌توانند فعالیت آنتی‌اکسیدانی داشته باشند که با جلوگیری از آسیب‌های ناشی از استرس اکسیداتیو و نابودی کلاژن موجود، کلاژن‌سازی را تقویت کنند (۲۴).

دیابت نیز با افزایش گلوکز سرم و کاهش میزان انسولین سبب ایجاد زخم‌های دیابتی در بدن می‌شود. به دنبال آن افزایش گلوکز سرم سبب افزایش رادیکال‌های آزاد و استرس اکسیداتیو شده که موجب تشدید زخم‌های دیابتی به ویژه پای دیابتی می‌شود (۳۵، ۳۶).

### مآخذ

- Burgess JL, Wyant WA, Abdo Abujamra B, Kirsner RS, Jozic I. Diabetic wound-healing science. *Medicina*. 2021; 57(10):1072.
- Sun C, Yan H, Jiang K, Huang L. Protective Effect of Casticin on Experimental Skin Wound Healing of Rats. *Journal of Surgical Research*. 2022; 274:145-52.
- Louiselle AE, Niemiec SM, Zgheib C, Liechty KW. Macrophage polarization and diabetic wound healing. *Translational Research*. 2021; 236:109-16.
- Pool J. Normal hemostatic mechanisms: a review. *The American journal of medical technology*. 1977; 43(8):776-80.
- Jespersen J. Pathophysiology and clinical aspects of fibrinolysis and inhibition of coagulation. Experimental and clinical studies with special reference to women on oral contraceptives and selected groups of thrombosis prone patients. *Danish medical bulletin*. 1988; 35(1):1-33.
- George Broughton I, Janis JE, Attinger CE. Wound healing: an overview. *Plastic and reconstructive surgery*. 2006; 117(7S):1e-S-32e-S.
- Skover GR. Cellular and biochemical dynamics of wound repair. Wound environment in collagen regeneration. *Clinics in podiatric medicine and surgery*. 1991; 8(4):723-56.
- Lawrence WT. Physiology of the acute wound. *Clin Plast Surg*. 1998; 25(3):321-40.
- Robson MC, Steed DL, Franz MG. Wound healing: biologic features and approaches to maximize healing trajectories. *Current problems in surgery*. 2001; 38(2):72-140.
- Clark RA. Regulation of fibroplasia in cutaneous wound repair. *The American journal of the medical sciences*. 1993; 306(1):42-8.
- Greenhalgh DG. The role of apoptosis in wound healing. *The international journal of biochemistry & cell biology*. 1998; 30(9):1019-30.
- Baum CL, Arpey CJ. Normal cutaneous wound healing: clinical correlation with cellular and



- molecular events. *Dermatologic surgery: official publication for American Society for Dermatologic Surgery [et al]*. 2005; 31(6): 674-86.
13. Servold SA. Growth factor impact on wound healing. *Clinics in podiatric medicine and surgery*. 1991; 8(4): 937-53.
  14. Schreml S, Szeimies R-M, Prantl L, Landthaler M, Babilas P. Wound healing in the 21st century. *Journal of the American Academy of Dermatology*. 2010; 63(5):866-81.
  15. Tellechea A, Leal E, Veves A, Carvalho E. Inflammatory and angiogenic abnormalities in diabetic wound healing: role of neuropeptides and therapeutic perspectives. *The Open Circulation and Vascular Journal*. 2010; 3(1): 43-55.
  16. Boulton AJ, Malik RA, Arezzo JC, Sosenko JM. Diabetic somatic neuropathies. *Diabetes Care*. 2004; 27(6):1458-86.
  17. Aring AM, Jones DE, Falko JM. Evaluation and prevention of diabetic neuropathy. *Am Fam Physician*. 2005; 71(11): 2123-8.
  18. Vinik A, Ullal J, Parson HK, Casellini CM. Diabetic neuropathies: clinical manifestations and current treatment options. *Nature Reviews Endocrinology*. 2006; 2(5): 269.
  19. Bašić-Kes V, Zavoreo I, Rotim K, Bornstein N, Rundek T, Demarin V. Recommendations for diabetic polyneuropathy treatment. *Acta clinica Croatica*. 2011; 50(2): 289-302.
  20. Navadiya SK, Vaghani YL, Patel MP. Study of topical placental extract versus povidone iodine and saline dressing in various diabetic wounds. *Natl J Med Res*. 2012; 2(4): 411-3.
  21. Witte MB, Barbul A. General principles of wound healing. *The Surgical clinics of North America*. 1997; 77(3): 509-28.
  22. Falanga V. Wound healing and its impairment in the diabetic foot. *Lancet (London, England)*. 2005; 366(9498):1736-43.
  23. Kartal GK, Senbek G, Karaca M, Acikgoz E. Hybridization studies in *Vicia sativa* complex. *Euphytica*. 2020; 216(2):29.
  24. Hernández Aguirre ÁI. Valorization of *Vicia sativa* through the production of bioactive peptides by submerged fermentation and the reduction of non-nutritional factors using Instant Controlled Pressure Drop (DIC) technology. *Instituto Tecnológico de Monterrey (México)*. 2020.
  25. Bolbolhaghghi N, Molzemi S, Aminian M. The regenerative effects of pomegranate extract fat (pumice granum) on streptozotocin induced diabetic wound healing in rats. *Journal of Ilam University of Medical Sciences*. 2016; 24(5): 118-25.
  26. Lolaavar H, Shiravi A, Hojati V, Molzemi S. Histomorphometric Study of Examination of the Aqueous Extract Effect of Grape (*Vitis Vinifera*) on Wound Healing Diabetic Male Wistar Rats. *Journal of Neyshabur University of Medical Sciences*. 2016; 4 (2): 41-48
  27. Bikle DD. Role of vitamin D and calcium signaling in epidermal wound healing. *Journal of Endocrinological Investigation*. 2023;46(2):205-12.
  28. Sharma A, Khanna S, Kaur G, Singh I. Medicinal plants and their components for wound healing applications. *Future Journal of Pharmaceutical Sciences*. 2021; 7(1): 1-13.
  29. Huang Y, Gao X, Nan Z, Zhang Z. Potential value of the common vetch (*Vicia sativa* L.) as an animal feedstuff: a review. *Journal of animal physiology and animal nutrition*. 2017; 101(5): 807-23.
  30. Alex A, Luo Q, Mathew D, Di R, Bhatwadekar AD. Metformin Corrects Abnormal Circadian Rhythm and Kir4.1 Channels in Diabetes. *Invest Ophthalmol Vis Sci*. 2020; 61(6):46.
  31. Tuna C, Orak A. The role of intercropping on yield potential of common vetch (*Vicia sativa* L.)/oat (*Avena sativa* L.) cultivated in pure stand and mixtures. *Journal of Agricultural and Biological Science*. 2007; 2(2): 14-9.
  32. Saleem M, Karim M, Qadir MI, Ahmed B, Rafiq M, Ahmad B. In vitro antibacterial activity and phytochemical analysis of hexane extract of *Vicia sativa*. *Bangladesh Journal of Pharmacology*. 2014; 9(2):189-93.
  33. Mahheidari N, Kamalabadi-Farahani M, Nourani MR, Atashi A, Alizadeh M, Aldaghi N, et al. Biological study of skin wound treated with Alginate/Carboxymethyl cellulose/chorion membrane, diopside nanoparticles, and Botox A. *npj Regenerative Medicine*. 2024; 9(1): 9.
  34. Cheng W, Yan-hua R, Fang-gang N, Guo-an Z. The content and ratio of type I and III collagen in skin differ with age and injury. *African Journal of Biotechnology*. 2011;10(13): 2524-9.
  35. Zhang S, Ge G, Qin Y, Li W, Dong J, Mei J, et al. Recent advances in responsive hydrogels for diabetic wound healing. *Materials Today Bio*. 2023; 18:100508.
  36. Hadizadeh M, Molzemi S, Bagheri M, Aminiyan M. Effect of alcohol extract of nigella sativa on wound healing in streptozotocin-induced diabetic rat. *Iranian Journal of Diabetes and Metabolism*. 2017; 16(2): 77-84.

## Study of the Effect of the Hydraulic Extract of the Mascara (*Vicia Sativa*) on Skin Wounds in Diabetic Desert Mice with Streptozocin

Ghazale Yavari<sup>1</sup>, Sahar Molzemi<sup>2\*</sup>, Vida Hojati<sup>3</sup>, Zahra Kordi<sup>4</sup>

1. Student Research Committee, School of Medicine, Shahroud University of Medical Sciences, Shahroud, Iran

2. Department of tissue engineering and applied cell sciences, school of advanced technologies in medicine, shahid beheshti university of medical sciences, Tehran, Iran

3. Department of Biology, Damghan Branch, Islamic Azad University, Damghan, Iran

4. Center for Health Related Social and Behavioral Sciences Research, Shahroud University of Medical Sciences, Shahroud, Iran

### ABSTRACT

**Background:** Dysfunction of pancreatic beta cells causes a decrease in insulin and an increase in serum glucose, resulting in diabetes. Diabetes has caused dysfunction by damaging various organs, including tissues that are at risk of diabetes. So we've looked at the effect of *Vicia sativa* on skin wounds caused by high blood sugar.

**Methods:** In this study, 48 male mouse heads of the wistar breed with a weight range of 220 to 250 grams were divided into 4 control groups, Shem, experimental one (diabetic group+ oserin), experimental two(diabetic+ *V. sativa*). At the same time as the mice became diabetic with a dose of 50 mg/kg streptosotocin, the rest of the groups received the citrate buffer intra-peritoneal. After the rats were unconscious with the anesthetic and their back hair was shaved in the 3 cm long test groups on the left side of the spine, and the treated groups were treated with 14 days of MG/kg200 dose of mascara extract on the wounds. The wound healing process was examined macroscopically and microscopically on days 7 and 14.

**Results:** The wound of diabetic groups treated with streptozocin showed a later repair compared to the control group, and the wound healing was faster in experimental groups treated with alcoholic extract of the mascara than in the control group.

**Conclusion:** The results indicated that the alcoholic extract of the mascara accelerated the healing of skin wounds of healthy and diabetic samples.

**Keywords:** Wound Repair, Hydraulic Extract, Mouse, Diabetes

\* Tehran, Valiasr Street, Above Vanak Square, West Ghobadian Alley, No. 53, Postal code: 1968917313, Tel: 02188666140, Email: saharolzemi@yahoo.com

