



Available online: <https://ijhe.tums.ac.ir>

مقاله پژوهشی



ارزیابی سمیت حاد مواجهه همزمان با نانوذره‌های نقره و اکسید گرافن بر آسیب‌شناسی بافت‌های آبشش و روده ماهی گویی (*Poecilia reticulata*)

ناصح باباخانی^۱، سهیل سبحان اردکانی^{۱*}، برهان منصوری^۲، مهرداد چراغی^۱، بهاره لرستانی^۱

۱- گروه علوم و مهندسی محیط‌زیست، دانشکده علوم پایه، واحد همدان، دانشگاه آزاد اسلامی، همدان، ایران
۲- مرکز تحقیقات پیشگیری سوء مصرف مواد، پژوهشکده سلامت، دانشگاه علوم پزشکی کرمانشاه، کرمانشاه، ایران

چکیده

اطلاعات مقاله:

زمینه و هدف: هرچند که نانوذرات به‌دلیل خواص منحصر به‌فرد خود کاربرد وسیعی دارند؛ اما نگرانی در مورد اثرات بالقوه آن‌ها بر سلامت زیست‌مندان و محیط افزایش یافته است. از این‌رو، این مطالعه با هدف آسیب‌شناسی بافت‌های آبشش و روده ماهی گویی (*Poecilia reticulata*) مدل آزمایشگاهی ناشی از مواجهه همزمان با نانوذره‌های نقره و اکسید گرافن انجام یافت.

تاریخ دریافت: ۱۴۰۳/۰۶/۱۸
تاریخ ویرایش: ۱۴۰۳/۰۹/۰۵
تاریخ پذیرش: ۱۴۰۳/۰۹/۱۰
تاریخ انتشار: ۱۴۰۴/۰۳/۰۷

روش بررسی: نرخ سمیت حاد (LC₅₀) برای گروه‌های مختلف نانوذرات طی ۹۶ h و با استفاده از نسخه ۱/۵ نرم‌افزار پروبیت محاسبه شد. سپس، برای آسیب‌شناسی بافت‌های آبشش و روده ماهی گویی در مواجهه با نانوذرات مختلف از روش هماتوکسیلین-ائوزین و برای نشان دادن شدت آسیب‌های بافتی نیز از روش نیمه کمی استفاده شد.

واژگان کلیدی: سمیت حاد، مواجهه همزمان، نانوذرات گرافن، گویی، آسیب بافتی

یافته‌ها: نتایج نشان داد که سمیت حاد نانوذرات نقره، گرافن و ترکیب آن‌ها به‌ترتیب برابر با ۲/۶، ۶۵/۲ و ۱/۸ mg/L بوده است. همچنین، مواجهه همزمان این دو نانوذره، اثر هم‌پوشی سمیت حاد را بر روی بافت‌های ماهی گویی نشان داد و روند میزان سمیت حاد نانوذرات از ۲۴ تا ۹۶ h روند افزایشی داشته است. از طرفی، مشخص شد که آسیب‌های هایپرپلازی، جوش خوردگی و چسبندگی لاملاهای ثانویه در بافت آبشش و ادغام ویلی‌ها، گسترش ساختار ویلی‌ها، افزایش تعداد سلول‌های خونی و فرسایش در بافت روده ماهی گویی مهمترین آسیب‌های مواجهه با هر دو نانوذره بوده است.

نتیجه‌گیری: مواجهه همزمان دو نانوذره نقره و نانوذره گرافن موجب افزایش سمیت حاد در ماهی گویی شده و پیشنهاد می‌شود که با انجام مطالعه تکمیلی در این خصوص، اطلاعات جامعی از اثرات نانوذرات در طول زنجیر غذایی به‌دست آید.

پست الکترونیکی نویسنده مسئول:

s_sobhan@iauh.ac.ir

Please cite this article as: Babakhani N, Sobhanardakani S, Mansouri B, Cheraghi M, Lorestani B. Ecotoxicological assessment of mixture exposure to silver and graphene oxide nanoparticles, case study: histopathology effects of gill and intestine tissues of guppy fish (*Poecilia reticulata*). Iranian Journal of Health and Environment. 2025;18(1):141-54.



مقدمه

با وجود این که استفاده و تولید نانومواد در سراسر جهان رو به افزایش است، اما دانش ما درباره تأثیرات محیط‌زیستی آن‌ها، به‌ویژه بر روی جانداران آبی، همچنان محدود است (۱). نتایج تحقیقات Keller و همکاران (۲۰۱۳) نشان داد که در حدود ۰/۴ تا ۷ درصد از ۲۶۰۰۰۰ تا ۳۰۹۰۰۰ تن نانومواد تولید شده در سراسر جهان، به محیط‌های آبی وارد شده‌اند (۲). بنابراین، درک تأثیرات بالقوه این مواد بر جانداران آبی از اهمیت بالایی برخوردار است (۳). در این خصوص، مطالعاتی بر روی تأثیرات اندازه، سطح و غلظت نانوذرات بر جاندارانی مانند جلبک‌ها، باکتری‌ها، دافنی‌ها، صدف‌ها، خرچنگ‌ها، میگوها و ماهی‌ها انجام شده است (۴-۶).

در سال‌های اخیر، کاربرد نانوذرات نقره به‌شکل قابل توجهی در صنایع مختلف گسترش یافته و تولید جهانی این نانوذرات به‌طور تقریبی به ۵۰۰ تن در سال رسیده است (۷). از طرفی، تولید نانوذرات نقره که در حدود ۵۶ درصد از کل نانومواد تولیدی در جهان را به‌خود اختصاص داده‌اند، به‌دلیل خصوصیات منحصر به‌فرد در کنترل و از بین بردن انواع میکروارگانیسم‌ها، به‌سرعت در حال افزایش است (۸). این نانوذرات به‌خاطر خواص ضد میکروبی خود در محصولات متعددی مورد استفاده قرار گرفته‌اند که از جمله می‌توان به پانسمان‌ها، وسایل پیشگیری از بارداری، ابزارهای جراحی و پروتزهای استخوان اشاره کرد (۹). همچنین، نانونقره در تولید محصولاتی از جمله پاک‌کننده‌ها، تصفیه‌کننده‌های آب و رنگ‌های ساختمانی به‌کار گرفته می‌شوند (۱۰). نانوذرات نقره با گذشت زمان یون‌های نقره را آزاد کرده و این یون‌ها با تبدیل پیوندهای S-H به S-Ag در غشای سلولی ریزاندامگان منجر به مرگ آن‌ها می‌شود (۱۱). این در حالی است که نقره برخلاف آنتی‌بیوتیک‌های رایج که ممکن است باعث حساسیت در بیماران شده و یا مقاومت در عوامل بیماری‌زا ایجاد کنند، یک ماده ضد میکروبی پایدار است که مقاومتی در میکروارگانیسم‌ها ایجاد نمی‌کند (۱۲).

نانوذرات اکسید گرافن به‌عنوان مواد نانو کربنی دوبعدی هستند

که به‌دلیل خصوصیات ویژه چون سطح مقطع بالا، رسانایی الکتریکی و حرارتی بالا، کشش مکانیکی و سازگارپذیری و هزینه کم تولید در مقیاس بالا کاربردهای زیادی در الکترونیک و پزشکی پیدا کرده است (۱۳). نانوذرات اکسید گرافن دارای مساحت سطح بزرگ ($2630 \text{ m}^2/\text{g}$)، رسانایی حرارتی بالا (5300 W/m/K) و ظرفیت جذب بالایی هستند که همراه با هزینه تولید کم، آن‌ها را برای استفاده در تبدیل انرژی خورشیدی و تصفیه آب کارآمد کرده است (۱۴).

در مورد بررسی تأثیر آزادسازی نانوذرات نقره بر بوم‌سازگان‌های آبی، یافته‌های Lee و همکاران (۲۰۰۷) نشان داد که نانوذرات نقره می‌توانند از طریق کانال کوریون تخم ماهی گورخری عبور کرده و تأثیراتی بر روی جنین‌های تفریح شده داشته باشند (۱۵). همچنین، مطالعه دیگری نشان داد که نانوذرات نقره می‌توانند به افزایش ناهنجاری‌ها، تأخیر در تفریح تخم‌ها، ادم، کاهش جریان خون مویرگی و در نهایت افزایش نرخ مرگ و میر جنین و لاروهای تازه تفریح شده ماهی گورخری منجر شوند (۱۶).

هرچند که بیشتر پژوهش‌ها تأثیر سمیت نانوذرات بر روی موجودات زنده را به‌صورت جداگانه بررسی کرده‌اند، ولی بررسی تأثیر هم‌زمان نانوذرات با سایر آلاینده‌های محیط‌زیستی کمتر توجه قرار گرفته شده است. در این خصوص، Griffitt و همکاران (۲۰۰۸) تأثیر هم‌زمان ترکیبات نانویی و غیرنانویی نقره و ترکیب نقره با مس را بر روی ماهی گورخری مورد بررسی قرار داده و گزارش کردند که اثر ترکیبی نانوذرات بر بافت آبشش بیشتر از حالت جداگانه بوده و نانوذرات مس پهنای رشته‌های آبشش را در طی ۲۴ و ۴۸ h به‌ترتیب سه تا چهار برابر افزایش داده است (۱۷).


علی‌رغم این که اطلاعات جامعی در مورد تأثیر هم‌زمان نانوذرات با دیگر آلاینده‌ها بر زیست‌مندان وجود دارد، ولی تأثیر هم‌زمان این دو نانوذره اشاره شده بر روی آبزیان، به‌ویژه ماهی‌ها، ناشناخته است. از این‌رو، این مطالعه با هدف بررسی آسیب‌شناسی بافت‌های آبشش و روده ماهی گویی بند انگشتی

الکترونیکی نگاره این نانوذرات در شکل ۱ آورده شده است. مهمترین ویژگی‌های نانوذرات نقره شامل چگالی حقیقی $10/5 \text{ g/cm}^3$ ، خلوص ۹۹/۹۹ درصد، شکل ذرات به صورت کروی، دارای سطح ویژه $22-18 \text{ m}^2/\text{g}$ و رنگ خاکستری تیره بود. از طرفی، ویژگی‌های نانو اکسید گرافن شامل: چگالی بالک برابر با $0/30 \text{ g/cm}^3$ ، خلوص ۹۹/۹۹ درصد، شکل ذرات به صورت کروی، دارای سطح ویژه $300-100 \text{ m}^2/\text{g}$ ، تعداد لایه ۶-۱۰ و رنگ سیاه بود.


Poecilia reticulata) در مواجهه هم‌زمان با نانوذره نقره و نانوذرات اکسید گرافن انجام شد.

مواد و روش‌ها

بررسی ویژگی نانوذرات در این پژوهش، از نانو پودر نقره تولیدی شرکت نانوثانی (مشهد، ایران) با میانگین قطر 20 nm استفاده و نانوذرات اکسید گرافن نیز با میانگین قطر $3/4-7 \text{ nm}$ تهیه شد. تصاویر میکروسکوپ



ب



الف

شکل ۱- تصاویر میکروسکوپ الکترونیکی نگاره نانوذرات اکسید گرافن (الف) و نقره (ب)

برای نگهداری ماهی‌ها در طی دوره سازگاری و همچنین برای انجام آزمایش‌های سم‌شناسی، آب شرب شهری بود. معیار ورود ماهیان به آزمایش، فقط سالم بودن ماهی گویی بود و ماهیانی که در طول دوره سازگاری تلف شدند، از فرآیند ارزیابی خارج شدند.

تعیین سمیت حاد نانوذرات

سمیت حاد نانوذرات مورد مطالعه مطابق با استاندارد OECD ۲۰۳ تعیین شد. بدین صورت که در ابتدا، پیش آزمونی برای مشخص شدن محدوده سمیت از نانوذرات انجام و پس از آن،

آماده‌سازی ماهی

این مطالعه در سال ۱۴۰۲ بر روی جمعیت ماهی گویی بند انگستی انجام شد. در ابتدا چند مولد نر و ماده از این گونه از مراکز فروش در شهر کرمانشاه خریداری و در آزمایشگاه نسبت به تکثیر آن اقدام شد. سپس، به منظور سازگاری با شرایط آزمایشگاه، ماهی‌ها به مدت 10 day در یک تانک 200 L همراه با هوادهی و دوره نوری 12 h روشنایی نگهداری شدند. ماهی‌ها روزانه معادل دو درصد وزن بدن با غذای مخصوص ماهی‌های آکواریومی تغذیه شدند (۱۸). آب مورد استفاده

هماتوکسیلین به مدت ۱۵ min قرار داده شدند. در گام بعد، لامها با آب شستشو داده شده و به ترتیب در داخل اسید الکل و کربنات کلسیم قرار داده شدند. در ادامه، نمونه‌ها داخل ظرف اتوزین قرار داده شدند و بعد از شستشو با آب، به مدت ۵/۰ min در داخل ظروف گزیلول قرار داده شدند (۲۰، ۲۱). در نهایت، از هر نمونه، سه لام با کیفیت مناسب تهیه و لامها توسط میکروسکوپ نوری Olympus مدل CX41 مجهز به دوربین DIXI ۳۰۰۰ در بزرگ‌نمایی‌های مختلف بررسی شدند.

مطالعه سم‌شناسی

بعد از ثبت تلفات ماهی‌های در معرض نانوذرات، با استفاده از نسخه ۱/۵ نرم‌افزار پروبیت (Probit)، نسبت به تعیین LC_{50} بعد از ۲۴، ۴۸، ۷۲ و ۹۶ h اقدام شد. تغییرات بافتی آبشش نیز براساس روش اصلاح شده Bernet و همکاران (۱۹۹۹) به صورت کیفی و نیمه کمی بررسی و ثبت شد (۲۲). امتیازدهی نیمه کمی تغییرات بافتی در چهار طبقه دسته‌بندی شدند. بدین صورت که از علامت (-) برای نشان دادن شرایط بدون تغییر، از علامت (+) برای نشان دادن شرایط تغییر خفیف، از علامت (++) برای نشان دادن شرایط تغییر متوسط و از علامت (+++) برای نشان دادن شرایط شدید استفاده شد (۲۳).

یافته‌ها

سمیت حاد نانوذرات نقره، اکسید گرافن و ترکیب آن‌ها به ترتیب برابر با ۲/۶، ۶۵/۲ و ۱/۸ mg/L به دست آمد (جدول ۱). میزان سمیت حاد نانوذرات در گروه‌های مختلف از ۲۴ تا ۹۶ h روند افزایشی داشته است و نرخ سمیت در شرایط مواجهه هم‌زمان با این نانوذرات نیز افزایش یافته است. از طرفی، این روند در گروه‌های مجزای نانوذرات نقره و نانوذرات اکسید گرافن نیز مشابه حالت ترکیبی آن‌ها بوده و با افزایش زمان مواجهه، نرخ سمیت حاد در ماهی گوپی نیز بیشتر شده است. نتایج آسیب‌شناسی بافت‌های آبشش و روده ماهی گوپی به ترتیب در شکل‌های ۲ و ۳ آورده شده است. بر این اساس،

هفت غلظت از نانوذرات با دو تکرار برای تعیین سمیت حاد طراحی و آزمایش‌ها اجرا شدند (۱۹). سپس ماهی‌ها به چهار دسته کنترل، در مواجهه با نانوذرات نقره (محدوده ۱/۰ تا ۲۰ mg/L)، در مواجهه با نانوذرات اکسید گرافن (محدوده ۲۰ تا ۲۰۰ mg/L) و در مواجهه مشترک با نانوذرات نقره/نانوذرات اکسید گرافن (محدوده ۱/۰ تا ۲۰ mg/L) تقسیم شدند. بدین صورت که براساس استاندارد OECD ۲۰۳، در هر گروه هفت عدد ماهی قرار داده شد و در نهایت براساس نرخ مرگ و میر ثبت شده، میزان سمیت حاد محاسبه شد.

مطالعه بافت‌شناسی

پس از پایان دوره سمیت حاد، از هر گروه مورد آزمایش سه ماهی به‌طور تصادفی برای نمونه‌برداری از بافت‌های آبشش و روده انتخاب شد. در ادامه، ماهی‌ها در پودر گل میخک بیهوش شدند. سپس به‌منظور انجام مطالعات بافت‌شناسی رایج، بافت‌های آبشش و روده پس از نمونه‌برداری از ماهی گوپی، به مدت ۲۴ h در محلول بوئن تثبیت شده و پس از آن به اتانول ۷۰ درصد منتقل شدند. پس از آن، برای آب‌گیری بافت، نمونه‌ها در هفت ظرف به ترتیب صعودی ۵۰، ۷۰، ۸۰، ۹۰، ۹۶ و ۱۰۰ درصد قرار داده شدند تا آب بافت جذب الکل شده و الکل جایگزین آن شود. در مرحله بعد، نمونه‌ها در دمای ۵۵ تا ۶۰ °C با استفاده از دستگاه پارافین دیسپنسر به پارافین مذاب آغشته و بعد از انجماد، آماده مقطع‌گیری شدند. در مرحله قالب‌گیری، نمونه همراه با قالب پارافین با استفاده از دستگاه میکروتوم برش‌هایی به ضخامت ۵-۶ μm از نمونه‌ها تهیه و پس از باز کردن چین و چروک آن‌ها روی صفحه گرم، برش‌ها روی لام‌های آلبومینه چسبانده شده و رنگ‌آمیزی لام‌ها نیز به روش رایج همتوکسیلین اتوزین انجام شد (۵). قبل از مرحله رنگ‌آمیزی، پارافین موجود بر روی اسلایدهای تهیه شده از روی لام‌ها با استفاده از گزیلول پاک شدند. بدین صورت که ابتدا لام‌ها در سه ظرف حاوی گزیلول به مدت ۵/۰ min قرار داده شدند و بعد از آن، در چهار ظرف الکل هر کدام به مدت ۲/۰ min نگهداشته شدند. سپس، لام‌ها در ظرف حاوی

نتایج، مهمترین تغییرات مشاهده شده در بافت‌های روده ماهی نیز شامل تحلیل‌رفتگی، ادغام ویلی‌ها، گسترش ساختار ویلی‌ها، افزایش تعداد سلول‌های خونی، نکروز و فرسایش بود (شکل ۳). همچنین، نتایج این تحقیق نشان داد که مواجهه هم‌زمان با نانوذرات به افزایش شدت آسیب هر دو بافت آبشش و روده منجر شده است (جدول ۲ و ۳).

قرار گرفتن در معرض گروه‌های مختلف نانوذرات باعث ایجاد برخی آسیب‌های بافتی نظیر هایپرپلازی، آماس، چماقی شدن راس لاملائی ثانویه، تلانژکتازی مویرگی، جوش خوردگی و چسبندگی لاملاهای ثانویه بافت آبشش شده است. علاوه بر این، ادغام و هایپرپلازی، شدیدترین و بیشترین آسیب‌های مشاهده شده در آبشش ماهی گویی بود (جدول ۲). بر اساس

جدول ۱- سمیت حاد (LC50) نانوذرات نقره و اکسید گرافن بر روی ماهی گویی بر حسب mg/L

سمیت حاد (mg/L)				ترکیب موثره
تماس ۹۶ h	تماس ۷۲ h	تماس ۴۸ h	تماس ۲۴h	
۲/۶۰	۳/۰۱	۴/۸۹	۶/۱۰	نانوذرات نقره
۶۵/۲	۸۱/۵	۱۱۴/۸	۱۵۸/۵	نانوذرات اکسید گرافن
۱/۸۰	۲/۴۰	۴/۷۰	۵/۸۰	نانوذرات نقره + نانوذرات اکسید گرافن

جدول ۲- امتیازدهی نیمه کمی ساختار بافت آبشش ماهی گویی در مواجهه با گروه‌های مختلف نانوذرات نقره و نانوذرات اکسید گرافن

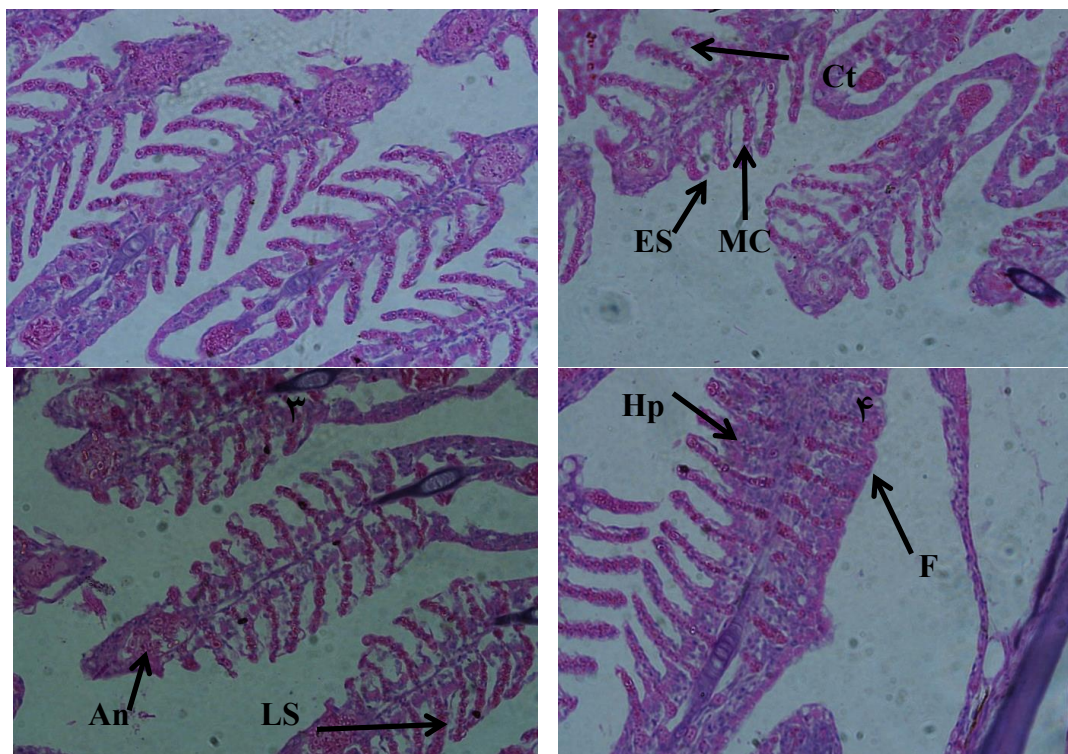
آسیب بافتی								گروه‌های آزمون
An*	Hp	F	Cu	Ct	ES	N	LS	
+	**	-	-	+	-	-	-	شاهد
+	++	++	+	+	+	+	++	نانوذرات نقره
+	++	+	+	+	+	+	+	نانوذرات اکسید گرافن
++	+++	+++	++	++	+	+	++	نانوذرات نقره + نانوذرات اکسید گرافن

*تلانژکتازی مویرگی (An)، چماقی شدن راس لاملائی ثانویه (Ct)، هایپرپلازی (Hp)، کوتاه‌شدن لاملائی ثانویه (ES)، خمیدگی تیغه‌های ثانویه (Cu)، جوش خوردگی لاملائی ثانویه (LS)، چسبندگی لاملاها (F)، و نکروز (N) **(-) بدون تغییر، (+) تغییر خفیف، (++) تغییر متوسط و (+++) تغییر شدید

جدول ۳- امتیازدهی نیمه کمی ساختار بافت روده ماهی گویی در مواجهه با گروه‌های مختلف نانوذرات نقره و نانوذرات اکسید گرافن

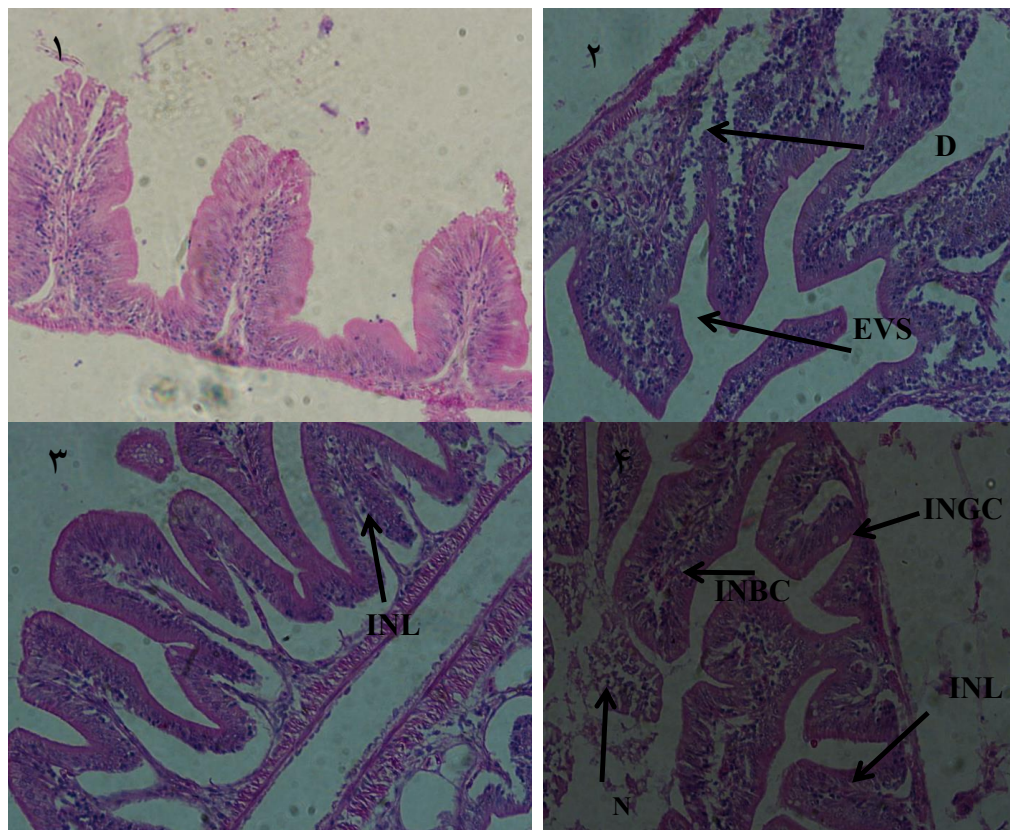
V*	آسیب بافتی							گروه‌های آزمون
	EVS	IV	INBC	Hm	D	N	GI	
-**	-	-	+	-	-	-	-	شاهد
+	+	++	+	+	+	+	++	نانوذرات نقره
+	+	+	+	+	+	+	+	نانوذرات اکسید گرافن
+	++	++	++	++	+	+	++	نانوذرات نقره + نانوذرات اکسید گرافن

* تشکیل واکوئل (V)، پارگی در ساختار روده (D)، خونریزی (Hm)، افزایش تعداد سلول‌های قرمز (INBC)، ادغام پرزهای روده (IV)، گسترش ساختار پرزهای روده (EVS)، افزایش تعداد سلول‌های جامی (GI)، و نکروز (N)
** (-) بدون تغییر، (+) تغییر خفیف و (++) تغییر متوسط



شکل ۲- گروه کنترل با حداقل آسیب‌های بافتی (۱)، آسیب‌شناسی بافت آبشش ماهی گویی در مواجهه با نانوذرات نقره (۲)، آسیب‌شناسی بافت آبشش ماهی گویی در مواجهه با نانوذرات اکسید گرافن (۳) و آسیب‌شناسی بافت آبشش ماهی گویی در مواجهه با ترکیب نانوذرات (۴)

(تلائنیکتازی مویرگی (An)، چماقی شدن راس لاملائی ثانویه (Ct)، هایپرپلازی (Hp)، کوتاه‌شدن لاملائی ثانویه (ES)، جوش خوردگی لاملائی ثانویه (LS) و چسپندگی لاملاها (F))



شکل ۳- گروه کنترل با حداقل آسیب‌های بافتی (۱)، آسیب‌شناسی بافت روده ماهی گویی در مواجهه با نانوذرات نقره (۲)، آسیب‌شناسی بافت روده ماهی گویی در مواجهه با نانوذرات اکسید گرافن (۳) و آسیب‌شناسی بافت روده ماهی گویی در مواجهه با ترکیب نانوذرات (۴)
(پارگی در ساختار روده (D)، افزایش تعداد سلول‌های قرمز (INBC)، گسترش ساختار پرزهای روده (EVS)، افزایش تعداد سلول‌های لنفوسیت (INL)، و نکروز (N))

ثابت شده است که نانومواد کربنی بر فراهمی زیستی و سمیت نانوذرات در مواجهه هم‌زمان تأثیر می‌گذارند (۵، ۲۴). از طرفی، این ترکیبات به دلیل سطح بزرگ، فضاهای منافذ بینابینی، حفره‌های داخلی و شیارهای محیطی از ظرفیت جذب بالا و به تبع آن قابلیت جذب و دفع آلاینده‌ها برخوردار هستند (۲۵). Saaristo و همکاران (۲۰۱۹) گزارش کردند که قرار گرفتن هم‌زمان در معرض نانولوله‌های کربنی و کربوفوران در مقایسه

بحث

بر اساس نتایج، نرخ سمیت حد ۹۶ h نانوذرات نقره ($2/6 \text{ mg/L}$) و نانوذرات اکسید گرافن ($65/2 \text{ mg/L}$)، مطابق با طبقه‌بندی آژانس حفاظت محیط‌زیست ایالات متحده، به ترتیب در طبقه "سمیت متوسط" و "سمیت کم" قرار گرفتند. همچنین، نتایج نشان داد که ترکیب هم‌زمان دو نانوذره نقره و نانوذره اکسید گرافن اثر هم‌بیشی بر روی ماهی گویی داشته است.

اختلال مواجهه می‌کند. Subashkumar و همکار (۲۰۱۴) نیز افزایش برخی تغییرات هیستوپاتولوژیک از جمله هایپرپلازی، جوش خوردگی لاملای ثانویه و چسپندگی لاملاها در آبشش ماهی را به دنبال مواجهه با سموم و به تبع آن اختلال تنفسی و مرگ ماهی را گزارش کردند (۳۲).

ترشح موکوس اولین سازوکار دفاعی در برابر اثرات آسیب نانوذرات به بافت آبشش و اپیتلیوم زیرین است. با این حال، نتایج این مطالعه نشان داد که میزان ترشح موکوس برای دفاع از بافت آبشش در برابر تغییرات هیستولوژیکی ناشی از قرارگرفتن در معرض نانوذرات نقره کافی نبوده است. هرچند که مواجهه با نقره ممکن است منجر به هیپرپلازی و هیپرتروفی سلول‌های اپیتلیال آبشش شود و نانوذرات نقره می‌توانند در شاخه‌های آبشش رسوب کنند، ولی افزایش ترشح موکوس آبششی، مسیر انتشار اکسیژن خون به آب را افزایش داده و تنش اکسیژن بحرانی را بالا می‌برد (۳۳-۳۵). در این خصوص، Rajkumar و همکاران (۲۰۱۶) نتایج مشابهی را از ضایعات آنوریسم در آبشش ماهی به دنبال مواجهه با نانوذرات نقره گزارش کردند (۳۶). Al-bairuty (۲۰۱۳) نیز نشان داد که قرارگرفتن در معرض نانوذرات مس منجر به افزایش بروز ادم در لاملاهای ثانویه، همجوشی لایه‌ای، هیپرپلازی، آنوریسم و نکروز در لاملاهای ثانویه رشته‌های آبشش ماهی قزل‌آلای رنگین کمان شده است (۳۷). در این مطالعه هم، هایپرپلازی در لاملای ثانویه بافت آبشش از عمومی‌ترین آسیب‌های ایجاد شده در بافت آبشش ماهی گوپی بود که علاوه بر کاهش دسترسی به اکسیژن آب، فاصله بین اکسیژن موجود در آب و خون در بافت آبشش ماهی را نیز می‌تواند افزایش دهد (۳۸). همچنین، تکثیر بیشتر از حد سلول‌های مجاور لاملا در آسیب هایپرپلازی سلول‌های بافت آبشش، با کاهش فضای بین لاملاها به جوش خوردگی بافت آبشش منجر می‌شود (۳۹). از این رو، انتظار می‌رود که شدت این پاسخ‌ها ضمن اختلال در تبادلات گازی بافت آبشش، اختلال در جریان خون، پارگی آبشش‌ها و خونریزی را نیز به دنبال داشته باشد (۴۰). در مطالعات

با فقط قرارگرفتن در معرض کربوفوران، اثرات سمیت حاد در گونه تیلاپیای نیل (*Oreochromis niloticus*) را تا ۲۵ درصد افزایش داده است (۲۶). به علاوه، طی پژوهشی مشخص شد که در حضور نانوذرات دی‌اکسید تیتانیوم (TiO_2)، سمیت حاد پنتاکلروفنل در جنین گورخرماهی افزایش یافته است (۲۷). این در حالی است که Sayadi و همکاران (۲۰۲۲) با بررسی نرخ سمیت قرارگرفتن هم‌زمان در معرض نانوذرات دی‌اکسید روی و نانوذرات گرافن بر روی سیاه‌ماهی در شرق ایران؛ Mahjoubian و همکاران (۲۰۲۳) با بررسی اثر سمیت مواجهه هم‌زمان نانوذرات دی‌اکسید روی و نانوذرات نقره در ماهی گورخری و Ye و همکاران (۲۰۱۸) با بررسی نرخ سمیت مواجهه هم‌زمان نانوذرات اکسید روی و نانوذرات اکسید گرافن بر گونه‌های جلبک (*Scenedesmus obliquus*) و دافنی (*Daphnia magna*) نتایج مشابهی را گزارش کردند (۵، ۱۸، ۲۴). از طرفی، Mesaric و همکاران (۲۰۱۳) سمیت حاد نانوذرات گرافن تک‌لایه بر روی صدف را برابر با 0.56 mg/L گزارش کردند (۲۸). از دیگر سو، قرارگرفتن حاد (۹۶ h) جنین گورخرماهی در معرض نانوذرات گرافن، افزایش نرخ مرگ و میر، کاهش نرخ جوجه‌ریزی و کاهش ضربان قلب را نشان داد (۲۹، ۳۰). از این رو، از متغیرهایی همچون نوع نانوذرات و گونه مورد مطالعه می‌توان به‌عنوان عوامل کلیدی موثر در مطالعه‌های سم‌شناسی نام برد.

بافت آبشش به‌عنوان یک اندام حیاتی، نقش‌های متعددی مانند تبادل گازهای تنفسی و تعادل نفوذپذیری مایعات بدن را ایفا می‌کند. علاوه بر این، این بافت که دارای سطح وسیعی از اپیتلیوم و تماس مستقیم بین اندام و آب است، بیشتر در معرض اثرات آلاینده‌های شیمیایی موجود در آب قرار دارد (۳۱). نتایج نشان داد هایپرپلازی، کوتاه‌شدن لاملای ثانویه، جوش خوردگی لاملای ثانویه و چسپندگی لاملاهای آبشش از پیامدهای قرارگرفتن ماهی گوپی در معرض نانوذرات بوده است که می‌تواند به اختلالات تنفسی در ماهی منجر شود. علاوه بر این، این آسیب‌ها، سازوکارهای دفاعی در برابر آلاینده‌ها را با

معرض نانوذرات دی‌اکسید تیتانیوم و مس، نرخ سمیت را در گاماروس کاهش داده است (۴۵). Zou و همکاران (۲۰۱۴) نیز دریافتند که استفاده هم‌زمان از نانوذرات دی‌اکسید تیتانیوم با نانوذرات نقره، خطر محیط‌زیستی نانوذرات نقره را کاهش داده است (۴۶). با وجود این اظهارات مثبت در مورد کاهش سمیت عناصر کمیاب هنگام ترکیب با نانوذرات، یافته‌های متفاوتی در برخی مطالعه‌ها گزارش شده است که از آن جمله می‌توان به دستاورد پژوهش Mahjoubian و همکاران (۲۰۲۳) و Shi و همکاران (۲۰۱۰) اشاره کرد (۱۸، ۴۷). از جمله محدودیت‌ها و کاستی‌های این پژوهش می‌توان به عدم دسترسی به منابع مالی کافی برای سنجش سایر پارامترهای مهم و تکمیلی از جمله تاثیرات سلولی-مولکولی (شاخص‌های استرس اکسیداتیو و بیان ژن) ناشی از مواجهه با نانومواد، تاثیر عوامل محیطی نظیر دما، pH، شوری و سختی آب، سنجش آسیب‌شناسی سایر بافت‌های ماهی گوپی، و تاثیرپذیری مراحل رشد ماهی در مواجهه با دو نانوذره نقره و اکسید گرافن اشاره کرد. از این‌رو، ارزیابی رفتار نانوذره‌های نقره و اکسید گرافن در شرایط مختلف بر آسیب‌شناسی بافت‌های زیست‌مندان در پژوهش‌های آتی پیشنهاد می‌شود.

نتیجه‌گیری

نتایج نشان داد که سمیت حاد نانوذرات نقره، اکسید گرافن و ترکیب آن‌ها به ترتیب برابر با ۲/۶، ۶۵/۲ و ۱/۸ mg/L بوده است. همچنین، مواجهه هم‌زمان این دو نانوذره، اثر هم‌بیشی سمیت حاد را بر روی بافت‌های ماهی گوپی نشان داد. از طرفی، مشخص شد که آسیب‌های هایپرپلازی، جوش خوردگی و چسبندگی لاملاهای ثانویه در بافت آبشش و ادغام ویلی‌ها، گسترش ساختار ویلی‌ها، افزایش تعداد سلول‌های خونی و فرسایش در بافت روده ماهی گوپی مهمترین آسیب‌های مواجهه با هر دو نانوذره بوده است. در پایان می‌توان نتیجه‌گیری کرد که سمیت مواجهه هم‌زمان با نانوذره‌های نقره و اکسید گرافن در ماهی گوپی بیشتر از مواجهه انفرادی با این ترکیبات بوده

تجربی، Mahjoubian و همکاران (۲۰۲۳) و Sayadi و همکاران (۲۰۲۲) آنوریسم‌های لاملا را در آبشش ماهی زیرا در معرض نانوذرات نقره و روی گزارش کردند (۵، ۱۸). همچنین، Stentiford و همکاران (۲۰۰۳) نیز شدت آنوریسم‌های لاملا را مربوط به ماهیان ساکن مناطق آلوده گزارش و تأیید کردند که این عارضه را می‌توان با حضور آلاینده‌ها در آب مرتبط دانست (۴۱).

روده به‌عنوان یکی از اندام‌های هدف که با آلاینده‌های مرتبط با غذا در تماس است، بسیار نسبت به مواد سمی بلعیده شده آسیب‌پذیر است. در این مطالعه، مهمترین ناهنجاری‌ها در اندام‌های روده‌ای که در معرض گروه‌های مختلف نانوذرات قرار گرفته‌اند شامل پارگی در ساختار روده، خونریزی، افزایش تعداد سلول‌های قرمز، ادغام پرزهای روده، گسترش ساختار پرزهای روده و افزایش تعداد سلول‌های جامی بود. مطالعات نشان داده‌اند که میکروویلی‌های روده‌ای سطح وسیعی برای جذب مواد فراهم می‌کنند و افزایش طول یا تراکم میکروویلی‌های روده‌ای می‌تواند توانایی جذب روده را افزایش دهد (۴۲). با استناد به نتایج، ترکیب نانوذرات طول میکروویلی‌های روده‌ای را افزایش داده است. از طرفی، نانوذرات اکسید گرافن سمیت نانوذرات نقره را بر روی میکروویلی‌های روده‌ای تشدید کرده است. در این خصوص، Federici و همکاران (۲۰۰۷) نشان دادند که دی‌اکسید تیتانیوم باعث فرسایش و ادغام در ویلوس و واکوئولاسیون سلول‌های اپیتلیومی روده‌ای ماهی قزل‌آلای رنگین‌کمان شده است (۳۳). از طرفی، Johari و همکاران (۲۰۱۳) التهاب و نکروز بافت‌های روده‌ای را به‌عنوان پیامد ۲۱ day قرار گرفتن در معرض غلظت‌های زیرکشنده نانوذرات نقره در قزل‌آلای رنگین‌کمان، گزارش کردند (۱). Kim و همکاران (۲۰۱۶) نشان دادند که نانوذرات نقره می‌توانند جذب زیستی آرسنیک و مس را کاهش و در عین حال، سمیت حاد و جذب زیستی کادمیم در بدن دافنی را افزایش دهند (۴۴). این در حالی است که Rosenfeldt و همکاران (۲۰۱۵) گزارش کردند که قرار گرفتن هم‌زمان در

دوگانه، تحریف داده‌ها و داده‌سازی را در این مقاله رعایت کرده‌اند. لازم به توضیح است که پژوهش منتج به استخراج این مقاله براساس کد کمیته اخلاق IR.IAU.H.REC.1401.025 انجام شده است.

تشکر و قدردانی

این مقاله مستخرج از رساله دکتری تخصصی مصوب دانشگاه آزاد اسلامی واحد همدان با عنوان "بررسی تجمع زیستی و تاکسیکوکینتیک نانوذره نقره در مواجهه همزمان با نانو ذرات گرافن در بافت‌های آبشش و روده ماهی گوپی (*Poecilia reticulata*)" است.

است و افزایش سمیت در حالت ترکیب دو نانوذره بر روی بافت ماهی گوپی مشاهده شده است. به‌طور کلی، از آن‌جا که اثرات نانوذرات بر سمیت سایر مواد شیمیایی هنوز محل بحث است، لذا نسبت به انجام مطالعه گسترده‌تر برای درک سازوکارها و همچنین تأثیر خطرات نانومواد در شرایط حضور سایر نانوذرات و آلاینده‌های محیط‌زیستی توصیه می‌شود.

ملاحظات اخلاقی

نویسندگان همه نکات اخلاقی از جمله عدم سرقت ادبی، انتشار

References

- Johari S, Kalbassi M, Soltani M, Yu I. Toxicity comparison of colloidal silver nanoparticles in various life stages of rainbow trout (*Oncorhynchus mykiss*). Iranian Journal of Fisheries Sciences. 2013;12(1):76-95.
- Keller AA, McFerran S, Lazareva A, Suh S. Global life cycle releases of engineered nanomaterials. Journal of Nanoparticle Research. 2013;15(6):1692.
- Farkas J, Christian P, Urrea JAG, Roos N, Hassellöv M, Tollefsen K, et al. Effects of silver and gold nanoparticles on rainbow trout (*Oncorhynchus mykiss*) hepatocytes. Aquatic Toxicology. 2010;96(1):44-52.
- Lee SW, Kim SM, Choi J. Genotoxicity and ecotoxicity assays using the freshwater crustacean *Daphnia magna* and the larva of the aquatic midge *Chironomus riparius* to screen the ecological risks of nanoparticle exposure. Environmental Toxicology and Pharmacology. 2009;28(1):86-91.
- Sayadi MH, Pavlaki MD, Loureiro S, Martins R, Tyler CR, Mansouri B, et al. Co-exposure of zinc oxide nanoparticles and multi-layer graphenes in blackfish (*Capoeta fusca*): evaluation of lethal, behavioural, and histopathological effects. Ecotoxicology. 2022;31(3):425-39.
- Wiench K, Wohlleben W, Hisgen V, Radke K, Salinas E, Zok S, et al. Acute and chronic effects of nano-and non-nano-scale TiO₂ and ZnO particles on mobility and reproduction of the freshwater invertebrate *Daphnia magna*. Chemosphere. 2009;76(10):1356-65.
- Bruna T, Maldonado-Bravo F, Jara P, Caro N. Silver nanoparticles and their antibacterial applications. International Journal of Molecular Sciences.

- 2021;22(13):7202.
8. Mahjoubian M, Naeemi AS, Sheykhan M. Toxicological effects of Ag₂O and Ag₂CO₃ doped TiO₂ nanoparticles and pure TiO₂ particles on zebrafish (*Danio rerio*). *Chemosphere*. 2021;263:128182.
 9. Cheng D, Yang J, Zhao Y. Antibacterial materials of silver nanoparticles application in medical appliances and appliances for daily use. *Chinese Medical Equipment Journal*. 2004;4:26-32.
 10. Muangman P, Chuntrasakul C, Silthram S, Suvanchote S, Benjathanung R, Kittidacha S, et al. Comparison of efficacy of 1% silver sulfadiazine and ActicoatTM for treatment of partial-thickness burn wounds. *Journal of Medical Association of Thailand*. 2006;89(7):953-58.
 11. Song H, Ko K, Oh L, Lee B. Fabrication of silver nanoparticles and their antimicrobial mechanisms. *European Cells & Materials*. 2006;11:58.
 12. Gogoi SK, Gopinath P, Paul A, Ramesh A, Ghosh SS, Chattopadhyay A. Green fluorescent protein-expressing escherichia coli as a model system for investigating the antimicrobial activities of silver nanoparticles. *Langmuir*. 2006;22(22):9322-28.
 13. Talebi SS, Javid AB, Roudbari AA, Yousefi N, Ghadiri SK, Shams M, et al. Defluoridation of drinking water by metal impregnated multi-layer green graphene fabricated from trees pruning waste. *Environmental Science and Pollution Research*. 2021;28:18201-15.
 14. Ghafoori M, Cheraghi M, Kiani Sadr M, Lorestani B, Sobhanardakani S. Removal of tetracycline from aqueous solution using magnetite graphene oxide modified with β-cyclodextrin as a novel adsorbent: equilibrium and kinetic studies. *Iranian Journal of Health and Environment*. 2023;16(2):257-72 (in Persian).
 15. Lee KJ, Nallathamby PD, Browning LM, Osgood CJ, Xu XHN. In vivo imaging of transport and biocompatibility of single silver nanoparticles in early development of zebrafish embryos. *ACS Nano*. 2007;1(2):133-43.
 16. Asharani P, Wu YL, Gong Z, Valiyaveetil S. Toxicity of silver nanoparticles in zebrafish models. *Nanotechnology*. 2008;19(25):255102.
 17. Griffitt RJ, Luo J, Gao J, Bonzongo JC, Barber DS. Effects of particle composition and species on toxicity of metallic nanomaterials in aquatic organisms. *Environmental Toxicology and Chemistry*. 2008;27(9):1972-78.
 18. Mahjoubian M, Naeemi AS, Moradi-Shoeili Z, Tyler CR, Mansouri B. Toxicity of silver nanoparticles in the presence of zinc oxide nanoparticles differs for acute and chronic exposures in zebrafish. *Archives of Environmental Contamination and Toxicology*. 2023;84(1):1-17.
 19. Organisation for Economic Co-operation and Development (OECD). OECD Guidelines for the Testing of Chemicals, Section 2: Effects on Biotic Systems, Test Guideline No. 203: Fish, Acute Toxicity Testing. Paris: OECD Publishing; 2019.
 20. Mansouri B, Maleki A, Johari SA, Shahmoradi B, Mohammadi E, Davari B. Histopathological effects of copper oxide nanoparticles on the gill and intestine of common carp (*Cyprinus carpio*) in the presence of titanium dioxide nanoparticles. *Chemistry and Ecology*. 2017;33(4):295-308.
 21. Pirsaeheb M, Azadi NA, Miglietta ML, Sayadi

- MH, Blahova J, Fathi M, et al. Toxicological effects of transition metal-doped titanium dioxide nanoparticles on goldfish (*Carassius auratus*) and common carp (*Cyprinus carpio*). *Chemosphere*. 2019;215:904-15.
22. Bernet D, Schmidt H, Meier W, Burkhardt-Holm P, Wahli T. Histopathology in fish: proposal for a protocol to assess aquatic pollution. *Journal of Fish Diseases*. 1999;22(1):25-34.
23. Mansouri B, Maleki A, Davari B, Johari SA, Shahmoradi B, Mohammadi E, et al. Histopathological effects following short-term coexposure of *Cyprinus carpio* to nanoparticles of TiO₂ and CuO. *Environmental Monitoring and Assessment*. 2016;188:1-12.
24. Ye N, Wang Z, Wang S, Peijnenburg WJ. Toxicity of mixtures of zinc oxide and graphene oxide nanoparticles to aquatic organisms of different trophic level: particles outperform dissolved ions. *Nanotoxicology*. 2018;12(5):423-38.
25. Zhang X, Zhou Q, Zou W, Hu X. Molecular mechanisms of developmental toxicity induced by graphene oxide at predicted environmental concentrations. *Environmental Science & Technology*. 2017;51(14):7861-71.
26. Saaristo M, Lagesson A, Bertram MG, Fick J, Klaminder J, Johnstone CP, et al. Behavioural effects of psychoactive pharmaceutical exposure on European perch (*Perca fluviatilis*) in a multi-stressor environment. *Science of the Total Environment*. 2019;655:1311-20.
27. Fang Q, Shi X, Zhang L, Wang Q, Wang X, Guo Y, et al. Effect of titanium dioxide nanoparticles on the bioavailability, metabolism, and toxicity of pentachlorophenol in zebrafish larvae. *Journal of Hazardous Materials*. 2015;283:897-904.
28. Mesaric T, Sepcic K, Piazza V, Gambardella C, Garaventa F, Drobne D, et al. Effects of nano carbon black and single-layer graphene oxide on settlement, survival and swimming behaviour of Amphibalanus amphitrite larvae. *Chemistry and Ecology*. 2013;29(7):643-52.
29. Manjunatha B, Park SH, Kim K, Kundapur RR, Lee SJ. Pristine graphene induces cardiovascular defects in zebrafish (*Danio rerio*) embryogenesis. *Environmental Pollution*. 2018;243:246-54.
30. Manjunatha B, Park SH, Kim K, Kundapur RR, Lee SJ. In vivo toxicity evaluation of pristine graphene in developing zebrafish (*Danio rerio*) embryos. *Environmental Science and Pollution Research*. 2018;25(13):12821-29.
31. Ariyae M, Azadi NA, Majnoni F, Mansouri B. Comparison of metal concentrations in the organs of two fish species from the Zabol Chahnimeh Reservoirs, Iran. *Bulletin of Environmental Contamination and Toxicology*. 2015;94:715-21.
32. Subashkumar S, Selvanayagam M. First report on: Acute toxicity and gill histopathology of fresh water fish *Cyprinus carpio* exposed to Zinc oxide (ZnO) nanoparticles. *International Journal of Scientific and Research Publications*. 2014;4(3):10-13.
33. Federici G, Shaw BJ, Handy RD. Toxicity of titanium dioxide nanoparticles to rainbow trout (*Oncorhynchus mykiss*): gill injury, oxidative stress, and other physiological effects. *Aquatic Toxicology*. 2007;84(4):415-30.
34. Handy R, Maunder R. The biological roles of mucus: importance for osmoregulation and osmoregulatory disorders of fish health. In: Handy

- R, Flik G, Bury N, editors. Osmoregulation and ion transport: integrating physiological, molecular and environmental aspects. London: Society for Experimental Biology; 2009. p. 203-35.
35. Smith CJ, Shaw BJ, Handy RD. Toxicity of single walled carbon nanotubes to rainbow trout, (*Oncorhynchus mykiss*): respiratory toxicity, organ pathologies, and other physiological effects. *Aquatic Toxicology*. 2007;82(2):94-109.
36. Rajkumar K, Kanipandian N, Thirumurugan R. Toxicity assessment on haematology, biochemical and histopathological alterations of silver nanoparticles-exposed freshwater fish *Labeo rohita*. *Applied Nanoscience*. 2016;6:19-29.
37. Al-bairuty GAAL. Histopathological effects of metal and metallic nanoparticules on the body systems of rainbow trout (*Oncorhynchus mykiss*). Plymouth: University of Plymouth; 2013.
38. Lappivaara J, Nikinmaa M, Tuurala H. Arterial oxygen tension and the structure of the secondary lamellae of the gills in rainbow trout (*Oncorhynchus mykiss*) after acute exposure to zinc and during recovery. *Aquatic Toxicology*. 1995;32(4):321-31.
39. Fracacio R, Verani NF, Espindola ELG, Rocha O, Rigolin-Sa O, Andrade CA. Alterations on growth and gill morphology of *Danio rerio* (Pisces, Ciprinidae) exposed to the toxic sediments. *Brazilian Archives of Biology and Technology*. 2003;46:685-95.
40. Flores-Lopes F, Thomaz A. Histopathologic alterations observed in fish gills as a tool in environmental monitoring. *Brazilian Journal of Biology*. 2011;71:179-88.
41. Stentiford G, Longshaw M, Lyons B, Jones G, Green M, Feist S. Histopathological biomarkers in estuarine fish species for the assessment of biological effects of contaminants. *Marine Environmental Research*. 2003;55(2):137-59.
42. Licht TR, Bahl MI. Impact of the gut microbiota on chemical risk assessment. *Current Opinion in Toxicology*. 2019;15:109-13.
43. Zhao GP, Wang XY, Li JW, Wang R, Ren FZ, Pang GF, et al. Imidacloprid increases intestinal permeability by disrupting tight junctions. *Ecotoxicology and Environmental Safety*. 2021;222:112476.
44. Kim I, Lee BT, Kim HA, Kim KW, Kim SD, Hwang YS. Citrate coated silver nanoparticles change heavy metal toxicities and bioaccumulation of *Daphnia magna*. *Chemosphere*. 2016;143:99-105.
45. Rosenfeldt RR, Seitz F, Senn L, Schilde C, Schulz R, Bundschuh M. Nanosized titanium dioxide reduces copper toxicity the role of organic material and the crystalline phase. *Environmental Science & Technology*. 2015;49(3):1815-22.
46. Zou X, Shi J, Zhang H. Coexistence of silver and titanium dioxide nanoparticles: enhancing or reducing environmental risks?. *Aquatic Toxicology*. 2014;154:168-75.
47. Shi Y, Zhang JH, Jiang M, Zhu LH, Tan HQ, Lu B. Synergistic genotoxicity caused by low concentration of titanium dioxide nanoparticles and p, p'-DDT in human hepatocytes. *Environmental and Molecular Mutagenesis*. 2010;51(3):192-204.



Available online: <https://ijhe.tums.ac.ir>
Original Article



Ecotoxicological assessment of mixture exposure to silver and graphene oxide nanoparticles, case study: histopathology effects of gill and intestine tissues of guppy fish (*Poecilia reticulata*)

Nasheh Babakhani¹, Soheil Sobhanardakani^{1,*}, Borhan Mansouri², Mehrdad Cheraghi¹, Bahareh Lorestani¹

1- Department of the Environment, College of Basic Sciences, Hamedan Branch, Islamic Azad University, Hamedan, Iran

2- Substance Abuse Prevention Research Center, Health Research Institute, Kermanshah University of Medical Sciences, Kermanshah, Iran

ARTICLE INFORMATION:

Received: 08 September 2024

Revised: 25 November 2024

Accepted: 30 November 2024

Published: 28 May 2025

Keywords: Acute toxicity, Mixture exposure, Graphene oxide nanoparticle, Guppy, Tissue damage

ABSTRACT

Background and Objective: Growing concerns exist regarding the impact of nanoparticles on organisms and environmental health. This study aimed to investigate the effects of silver and graphene oxide nanoparticles on the gill and intestinal tissues of guppy fish (*Poecilia reticulata*) during acute toxicity exposure.

Materials and Methods: The acute toxicity (LC50) for both nanoparticles was calculated over a 96-hour period using Probit software. Histopathological examination of the gill and intestinal tissues exposed to the nanoparticles was performed using the hematoxylin-eosin staining method. A semi-quantitative approach was employed to assess the severity of tissue damage.

Results: The LC50 values for silver nanoparticles, graphene oxide nanoparticles, and their combination were determined to be 2.6 mg/L, 65.2 mg/L, and 1.8 mg/L, respectively. Simultaneous exposure to these nanoparticles exhibited a cumulative acute toxicity effect on fish tissues, with the severity increasing progressively from 24 to 96 hours. Notable injuries included hyperplasia, fusion, and adhesion of secondary lamellae in the gill tissue, as well as villi fusion, structural expansion of villi, increased blood cell count, and erosion in the intestinal tissue of the fish.

Conclusion: Simultaneous exposure to silver and graphene oxide nanoparticles significantly increases the acute toxicity in guppy fish. This study highlights the need for further research to fully understand the implications of nanoparticle exposure across the food chain.

***Corresponding Author:**

s_sobhan@iauh.ac.ir

Please cite this article as: Babakhani N, Sobhanardakani S, Mansouri B, Cheraghi M, Lorestani B. Ecotoxicological assessment of mixture exposure to silver and graphene oxide nanoparticles, case study: histopathology effects of gill and intestine tissues of guppy fish (*Poecilia reticulata*). *Iranian Journal of Health and Environment*. 2025;18(1):141-54.

Copyright © 2025 Iranian Association of Environmental Health and Tehran University of Medical Sciences. Published by Tehran University of Medical Sciences. This work is licensed under a Creative Commons Attribution-NonCommercial 4.0 International license (<https://creativecommons.org/licenses/by-nc/4.0/>). Noncommercial uses of the work are permitted, provided the original work is properly cited.

