

مقایسه‌ی تأثیر شامپوی بدن حاوی اکتوپیروکس ۱٪ با شامپوی بدن کتوکونازول ۲٪ در درمان پتیریازیس و رسیکالر: کارآزمایی بالینی تصادفی، دارای گروه شاهد و دوسویه کور

دکتر نسرين حمیدی زاده^۱
دکتر لادن دستغیب^{۱،۲}
سارا رنجبر^۱
دکتر فرهاد هنجنی^{۱،۲}
دکتر پیمان جعفری^۳

زمینه و هدف: پتیریازیس و رسیکالر یک عفونت قارچی سطحی پوست است که توسط گونه‌های مختلف *مالاسزیا* ایجاد می‌شود و در مناطق گرمسیری و نیمه‌گرمسیری رایج است. درمان‌های مختلفی از جمله شامپو کتوکونازول ۲٪ در درمان این بیماری مؤثر می‌باشد. در این مطالعه تأثیر شامپوی اکتوپیروکس ۱٪ در مقایسه با شامپوی کتوکونازول ۲٪ در بهبود این بیماری بررسی شده است.

روش اجرا: تعداد ۴۲ بیمار در این مطالعه شرکت کردند که ۲۵ نفر از این بیماران از شامپوی اکتوپیروکس ۱٪ و ۱۷ نفر از شامپوی کتوکونازول ۲٪، به مدت ۵ دقیقه در حمام پس از شست‌وشو روزانه به مدت سه هفته استفاده کردند. مقایسه‌ی دو درمان براساس تست KOH و بررسی علائم بالینی انجام گردید.

یافته‌ها: بهبودی ۶۴/۷٪ پس از استفاده از شامپوی بدن کتوکونازول ۲٪ و ۴۴٪ پس از استفاده از شامپوی بدن اکتوپیروکس ۱٪ مشاهده گردید که براساس آزمون مربع کای این اختلاف معنی‌دار نیست ($P=0/187$). ضمناً پس از بهبودی نیز هر دو شامپو در برطرف کردن علائم مؤثر بوده‌اند با این تفاوت که شامپوی کتوکونازول ۲٪ در از بین بردن هیپرپیگمانتاسیون و قرمزی مؤثرتر از شامپوی اکتوپیروکس ۱٪ بوده است. همچنین عارضه‌ی جانبی نیز پس از استفاده از هیچ یک از دو شامپو مشاهده نشد.

نتیجه‌گیری: شامپوهای کتوکونازول ۲٪ و اکتوپیروکس ۱٪ بدون عوارض جانبی در درمان پتیریازیس و رسیکالر مؤثر هستند.

کلیدواژه‌ها: پتیریازیس و رسیکالر، شامپو کتوکونازول، شامپو اکتوپیروکس

دریافت مقاله: ۱۳۹۳/۰۷/۰۷ پذیرش مقاله: ۱۳۹۳/۰۸/۲۱

پوست و زیبایی؛ پاییز ۱۳۹۳، دوره‌ی ۵ (۳): ۱۲۳-۱۱۷

۱. مرکز تحقیقات مولکولی پوست، دانشگاه علوم پزشکی شیراز، شیراز، ایران
۲. گروه پوست، دانشگاه علوم پزشکی شیراز، شیراز، ایران
۳. گروه آمار زیستی، دانشگاه علوم پزشکی شیراز، شیراز، ایران

نویسنده‌ی مسئول:
دکتر نسرين حمیدی زاده

مرکز تحقیقات مولکولی پوست، دانشگاه علوم پزشکی شیراز، شیراز، ایران.
پست الکترونیک:

nhamidizadeh@gmx.net

تعارض منافع: اعلام نشده است.

مقدمه

پتیریازیس و رسیکالر دخیل می‌باشند شناسایی شده‌اند^{۱،۲}. این بیماری لایه‌ی شاخی پوست را درگیر می‌کند و مشخصه‌ی آن پوسته‌پوسته‌شدن و هیپو یا هیپرپیگمانتاسیون ناحیه‌ی درگیر به صورت گسسته و پیوسته می‌باشد. نواحی درگیر عمدتاً بالاتنه، اندام پروگزیمال و صورت می‌باشد^۳. این قارچ تقریباً در پوست تمامی افراد وجود دارد و علت این‌که چرا در بعضی از افراد این قارچ پاتوژن می‌باشد مشخص نیست، ولی بیماری حاصل از این قارچ یک بیماری

پتیریازیس و رسیکالر یک عفونت قارچی در سطح پوست می‌باشد که توسط گونه‌های مختلف *مالاسزیا* ایجاد می‌شود^۱. *مالاسزیا* گروه پیتروسپورومها، فلور طبیعی، پوست بدن در بزرگسالان می‌باشند، تعلق دارد^۲.

۱۲ نمونه‌ی *مالاسزیا* وجود دارد که در مطالعات، گونه‌های مختلف *مالاسزیا* که در بیماری

استفاده می‌شود. این ماده می‌تواند از طریق دیواره‌ی سلولی *مالاسزیا فورفور* عبور کند و با یون Fe^{2+} یک کمپلکس ایجاد کند که این امر در مهار متابولیسم انرژی در میتوکندری این قارچ مؤثر بوده و در نتیجه از بین بردن قارچ را به دنبال خواهد داشت. شوره‌ی سر که می‌تواند به علت افزایش *مالاسزیا فورفور* روی پوست سر ایجاد شود، پس از استفاده از شامپوی پیروکتون‌اولامین با غلظت ۰/۵٪ به همراه کلیمبازول ۴۵٪^{۱۶}، ترکیبی از پیروکتون‌اولامین ۰/۷۵٪ و اسید سالیسیلیک ۲٪^{۱۷} و نیز پیروکتون‌اولامین ۱٪ به‌تنهایی^{۱۸} کاهش یافته است. در یک مطالعه‌ی دیگر شامپوی پیروکتون‌اولامین ۱٪ از نظر افزایش مدت‌زمان استفاده از شامپو روی سر، از شامپوی کتوکونازول ۱٪ مفیدتر بوده است^{۱۸}.

با توجه به این‌که داروهای ضدقارچ مانند دیگر داروها می‌توانند در بیماران مختلف عوارض جانبی متفاوتی ایجاد کنند و با در نظر داشتن این مهم که قارچ‌ها نیز می‌توانند در مقابل داروهای موجود مقاومت نشان دهند، هدف ما از انجام این مطالعه تأثیر شامپوی اکتوپیروکس ۱٪ و مقایسه‌ی این شامپو با شامپوی کتوکونازول ۱٪ در درمان پیتیریا‌زیس و رسیکالر بود.

روش اجرا

این مطالعه در مرکز تحقیقات مولکولی پوست بیمارستان شهید فقیهی شیراز طی سال‌های ۹۱ و ۹۲ انجام شد. براساس مطالعات انجام‌شده^{۱۰،۱۹}، تعداد بیماران برای مقایسه‌ی دو شامپو در هر گروه ۲۱ نفر در نظر گرفته شد. پس از تأیید تشخیص کلینیکی پیتیریا‌زیس و رسیکالر توسط متخصص پوست، تست KOH انجام گرفت. در صورت مثبت‌بودن تست KOH و عدم استفاده از داروهای ضدقارچ سیستمیک یا موضعی در دو ماه گذشته و عدم وجود بیماری‌های زمینه‌ای یا مصرف داروهای سرکوب‌کننده‌ی سیستم ایمنی، پس از تکمیل فرم رضایت‌نامه توسط بیمار، از

مضر نمی‌باشد. به‌نظر می‌رسد که این بیماری در مناطق گرم و به‌طور عمده در دوران نوجوانی هنگامی که غدد سباسه فعال‌تر هستند، رخ می‌دهد^۷. مهم‌ترین عوامل خارجی در بروز این بیماری دما و رطوبت بالا و مهم‌ترین عوامل داخلی بروز این بیماری، پوست چرب، تعریق، عوامل ارثی، مصرف کورتیکواستروئیدها و نقص ایمنی می‌باشد^۸.

راه‌های متعددی به‌صورت موضعی و سیستمیک برای درمان پیتیریا‌زیس و رسیکالر وجود دارد. درمان‌های موضعی شامل پروپیلن‌گلیکول ۵۰٪، کلوتریمازول، بیفونازول، سرتاکونازول، تربینافین و شامپوهای ضدقارچ مانند سیکلوپیروکس‌اولامین و سلنیوم‌دی‌سولفید می‌باشد^۲. درمان‌های سیستمیک با استفاده از فلوکونازول، کتوکونازول و ایتراکونازول نیز مؤثر است^۲. در مطالعات انجام‌شده، بهبودی ۸۰٪^۹ و ۹۵٪^{۱۰} بیماری پیتیریا‌زیس و رسیکالر پس از مصرف شامپوی کتوکونازول بدون هیچ اثر جانبی گزارش شده است^{۱۱}.

در مطالعه‌ی کرم سیکلوپیروکس ۱٪ با کرم کلوتریمازول ۱٪ برای درمان پیتیریا‌زیس و رسیکالر مقایسه شده و نشان داد که پس از ۲ هفته ۸۶٪ از بیماران پس از استفاده از سیکلوپیروکس و ۷۳٪ پس از استفاده از کلوتریمازول ۱٪ بهبود یافتند^{۱۲}. در مطالعه‌ی دیگری، تأثیر بیشتر کرم سیکلوپیروکس نسبت به کلوتریمازول در عفونت‌های قارچی نشان داده شده است^{۱۳}. در دو مطالعه‌ی دیگر که از محلول سیکلوپیروکس در درمان پیتیریا‌زیس و رسیکالر استفاده شده بود، ۷۴٪ از بیماران پس از ۴ هفته^{۱۴} و تمام بیماران پس از ۲۱ روز بهبود یافتند^{۱۵}.

با توجه به این‌که پیروکتون‌اولامین (اکتوپیروکس) همانند سیکلوپیروکس یک نمک اتانول‌امین می‌باشد و به خانواده‌ی پیریدین‌ها تعلق دارد و نیز تأثیر ضدقارچی آن از سیکلوپیروکس بیشتر می‌باشد، به همین دلیل از این ماده در برخی شامپوهای ضدشوره

محل ضایعه عکس‌برداری و یکی از شامپوهای بدن (اکتوپیروکس ۱٪ و یا کتوکونازول ۲٪، ساخت شرکت ایران آوندفر، ایران) توسط فرد دیگری به غیر از متخصص پوست و بدون اطلاع بیمار از نوع شامپو، به بیمار ارائه شد. تخصیص نوع شامپو به‌روش تصادفی ساده (نرم‌افزار SPSS با استفاده از جدول پوکاک) و دوسویه کور بود. بیماران بعد از استحمام و شست‌وشوی کامل بدن شامپو را برای ۵ دقیقه^{۱۸} روزانه به مدت ۲۱ روز^{۱۰،۱۹} روی تمام نقاط بدن استفاده کردند و سپس می‌شستند.

بیماران بعد از اتمام سه هفته استفاده از شامپو توسط پزشک ویزیت شده، تست KOH مجدد انجام و از محل ضایعه عکس‌برداری مجدد می‌شد. در شروع و پایان درمان، برگه‌ی پرسش‌نامه شامل پارامترهای هیپو و هیپرپیگمانتاسیون، سرخی پوست، خارش و پوسته با نمره‌دهی ۰ تا ۳ (= بدون علامت، ۱ = علامت خفیف، ۲ = علامت متوسط و ۳ = علامت شدید) تکمیل و عوارض احتمالی دارو ثبت گردید که برطرف شدن کامل علائم (۰) (بهبودی کامل)، (۱ و ۲) بهبودی نسبی و علامت شدید (۳) عدم پاسخ به درمان در نظر گرفته شد.

یافته‌ها

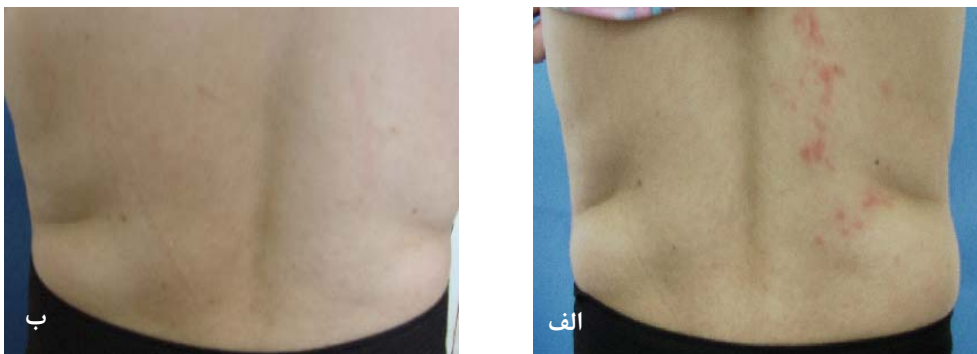
در این مطالعه ۴۲ بیمار شرکت کردند که از این تعداد ۲۵ مرد و ۱۷ زن بودند. از آن‌جایی که طرح به‌روش تصادفی ساده (جدول پوکاک) و دوسویه کور بود، ۲۵ بیمار شامپوی بدن اکتوپیروکس ۱٪ و ۱۷ نفر شامپو کتوکونازول ۲٪ استفاده کردند. محدوده‌ی سنی بیماران بین ۱۶ تا ۶۱ سال بوده و بیشتر، قسمت فوقانی تنه‌ی بیماران درگیر بود.

از ۲۵ بیماری که از شامپوی اکتوپیروکس ۱٪ استفاده کردند، تست KOH ۱۱ نفر (۴۴٪) پس از درمان منفی شد (شکل ۱). از ۱۷ بیمار که شامپوی کتوکونازول ۲٪ را استفاده کردند، ۱۱ نفر (۶۴٫۷٪) بهبود یافتند (شکل ۲). براساس آزمون مربع کای،

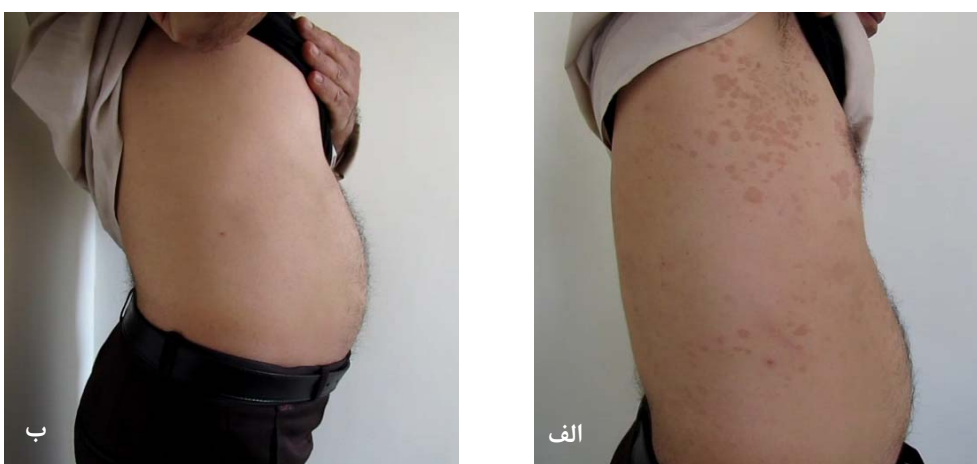بحث

پیتیریا‌زیس و رسیکالر عفونت قارچی پوستی رایج در مناطق گرمسیری و نیمه‌گرمسیری می‌باشد و کتوکونازول به‌صورت خوراکی در درمان سیستمیک آن مؤثر می‌باشد^{۲۰}. در مطالعه‌ای مؤثر بودن شامپوی کتوکونازول ۲٪ بدون به‌جا گذاشتن علائم و عوارض در این بیماری نشان داده شده است^{۱۱}. بهبودی حاصل از مصرف شامپو کتوکونازول ۲٪ در دو مطالعه به‌ترتیب ۸۰٫۸٪^۹ و ۹۵٪^{۱۰} می‌باشد. روش استفاده در مطالعات مختلف، متفاوت بوده و به مدت ۵ دقیقه^{۱۸} برای ۲۱ روز^{۱۰،۱۹} یا دو بار در هفته به مدت ۱۰ الی ۱۵ دقیقه پس از شست‌وشو در حمام توصیه شده است^{۲۱}. لازم به ذکر است که تأثیر کتوکونازول ۲٪ به‌صورت فوم و شامپو در بهبود بیماری پیتیریا‌زیس و رسیکالر بررسی شده است^{۲۲،۲۳}. از طرف دیگر، شامپوی پیروکتون اولامین ۰٫۵٪ به‌همراه کلیمبازول در کاهش شوره‌ی سر که یکی از علل آن مالاسزیا فورفور می‌باشد، مؤثر بوده است^{۱۶}. هم‌چنین ترکیبی از ۰٫۷۵٪ پیروکتون اولامین با سالیسیلیک‌اسید^{۱۷} و پیروکتون اولامین ۱٪ به‌تنهایی^{۱۸} کاهش شوره‌ی سر را به‌دنبال داشته است. در یک مطالعه‌ی دیگر نیز شامپوی پیروکتون اولامین ۱٪ حتی از شامپوی کتوکونازول ۱٪ از نظر افزایش مدت‌زمان استفاده از شامپو روی سرمفیدتر بوده است^{۱۸}.

در مطالعه‌ی حاضر میزان بهبودی پس از مصرف شامپوی کتوکونازول ۲٪ (۶۶٫۷٪) پایین‌تر از میزان بهبودی در مطالعات قبلی می‌باشد ولی بهبودی حاصل



شکل ۱: تأثیر استفاده از شامپوی اکتوپیروکس ۱٪ بر بیمار مبتلا به پیتیریا‌زیس ورسیکالر؛ الف) قبل از درمان، ب) بعد از ۳ هفته درمان.



شکل ۲: تأثیر استفاده از شامپوی کتوکونازول ۲٪ بر بیمار مبتلا به پیتیریا‌زیس ورسیکالر؛ الف) قبل از درمان، ب) بعد از ۳ هفته درمان.

جدول ۱: میزان بهبودی عوارض و علائم در بیماران مبتلا به پیتیریا‌زیس ورسیکالر پس از ۳ هفته استفاده از شامپوی کتوکونازول ۲٪

خارش	پوسته	قرمزی	هایپوپیگمانتاسیون	هایپرپیگمانتاسیون	
۵	۹	۸	۱	۷	بهبودی کامل
۰	۱	۰	۱	۲	بهبودی نسبی
۰	۱	۰	۱	۰	عدم پاسخ
۵	۱۱	۸	۳	۹	جمع

جدول ۲: میزان بهبودی عوارض و علائم در بیماران مبتلا به پیتیریا‌زیس ورسیکالر پس از ۳ هفته استفاده از شامپوی اکتوپیروکس ۱٪

خارش	پوسته	قرمزی	هایپوپیگمانتاسیون	هایپرپیگمانتاسیون	
۲	۸	۷	۰	۴	بهبودی کامل
۱	۱	۲	۱	۴	بهبودی نسبی
۰	۱	۰	۱	۰	عدم پاسخ
۳	۱۰	۹	۲	۸	جمع

جهت مشکلات زمینه‌ای از جمله بیماری‌های کبد، کلیه یا قلبی را ندارند، می‌توانند از هر دو شامپوهای بدن کتوکونازول ۲٪ یا شامپوی اکتوپیروکس ۱٪ استفاده کنند. هم‌چنین پیشنهاد می‌شود که به‌منظور بررسی بیشتر اثر این دو شامپو بر روی سویه‌های مختلف مالاسزیا، بهتر است نوع سویه‌ی قارچ، قبل از درمان با این شامپوها در بیماران مشخص گردد زیرا امکان این مهم نیز وجود دارد که این شامپوها بر روی سویه‌ی خاصی از مالاسزیا مؤثر باشد.

سپاسگزاری

این مطالعه با حمایت مالی شرکت ایران آوندفر و با در اختیارگذاشتن شامپوهای حاوی کتوکونازول و اکتوپیروکس آبروکس میسر گردید.

از کتوکونازول ۲٪ بیشتر از شامپوی بدن کتوپیروکس ۱٪ (۰/۴۶) است. شایان ذکر است که این اختلاف براساس آزمون مربع کای قابل توجه و معنی‌دار نیست ($P=0/187$). به‌طور کلی می‌توان گفت که هر دو شامپو در بهبودی پیتیریازیس ورسیکالر مؤثر می‌باشند. حائز اهمیت است که پیتیریازیس ورسیکالر معمولاً بدون نشانه است و نگرانی عمده، ظاهر آن است^{۲۱} که اگرچه هر دو شامپو علاوه‌بر بهبودی قارچی، علائم بیماری از قبیل پوسته، سرخی پوست، خارش و هیپرپیگمانتاسیون را به‌طور عمده برطرف می‌نمایند، ولی شامپوی کتوکونازول در از بین بردن هیپرپیگمانتاسیون و سرخی پوست مؤثرتر بوده است. با توجه به نتایج حاصله، بیماران مبتلا به پسوریازیس ورسیکالر که امکان درمان سیستمیک به

References

- Gupta AK, Bluhm R, Summerbell R. Pityriasis versicolor. J Eur Acad Dermatol Venereol 2002; 16: 19-33.
- Faergemann J. Pityriasis versicolor. Semin Dermatol 1993; 12: 276-9.
- Petry V, Tanhausen F, Weiss L, et al. Identification of Malassezia yeast species isolated from patients with pityriasis versicolor. An Bras Dermatol 2011; 86: 803-6.
- Framil VM, Melhem MS, Szesz MW, et al. Pityriasis versicolor: isolation and identification of the main species of Malassezia. An Bras Dermatol 2010; 85: 111-4.
- Hay RJ, Moore M. Mycology. In: Champion RH, Burton JL, Burns DA, Breathnach SM (eds). Textbook of dermatology. 6th ed. Oxford: Blackwell Scientific Publications; 1998: 1286-9.
- Borelli D, Jacobs PH, Nall L. Tinea versicolor: epidemiologic, clinical, and therapeutic aspects. J Am Acad Dermatol 1991; 25: 300-5.
- Gupta AK, Batra R, Bluhm R, Faergemann J. Pityriasis versicolor. Dermatol Clin 2003; 21: 413-29.
- Faergemann J. Management of seborrheic dermatitis and pityriasis versicolor. Am J Clin Dermatol 2000; 1: 75-80.
- Rigopoulos D, Gregoriou S, Kontochristopoulos G, et al. Flutrimazole shampoo 1% versus ketoconazole shampoo 2% in the treatment of pityriasis versicolor. A randomised double-blind comparative trial. Mycoses. 2007; 50: 193-5.
- Aggarwal K, Jain VK, Sangwan S. Comparative study of ketoconazole versus selenium sulphide shampoo in pityriasis versicolor. Ind J Dermatol Venereol Leprol 2003; 69: 86-7.
- Rathi SK. Ketoconazole 2% shampoo in pityriasis versicolor: an open trial. Ind J Dermatol Venereol Leprol 2003; 69:142-3.

12. Treatment of tinea versicolor with a new antifungal agent, ciclopirox olamine cream 1%. *Clin Ther* 1985; 7: 574-83. [No authors listed]
13. Jue SG, Dawson GW, Brogden RN. Ciclopirox olamine 1% cream. A preliminary review of its antimicrobial activity and therapeutic use. *Drugs* 1985; 29: 330-41.
14. Corte M, Jung K, Linker U, et al. Topical application of a 0.1% ciclopiroxolamine solution for the treatment of pityriasis versicolor. *Mycoses* 1989; 32: 200-3.
15. del Palacio-Hernanz A, Guarro-Artigas J, Figueras-Salvat MJ, et al. Changes in fungal ultrastructure after short-course ciclopiroxolamine therapy in pityriasis versicolor. *Clin Exp Dermatol* 1990; 15: 95-100.
16. Schmidt-Rose T, Braren S, Folster H, et al. Efficacy of a piroctone olamine/climbazol shampoo in comparison with a zinc pyrithione shampoo in subjects with moderate to severe dandruff. *Int J Cosmet Sci* 2011; 33: 276-82.
17. Pierard-Franchimont C, Pierard GE, Vroome V, et al. Comparative anti-dandruff efficacy between a tar and a non-tar shampoo. *Dermatology* 2000; 200:181-4.
18. Pierard-Franchimont C, Uhoda E, Loussouarn G, et al. Effect of residence time on the efficacy of antidandruff shampoos. *Int J Cosmet Sci* 2003; 25: 267-71.
19. del Palacio Hernanz A, Delgado Vicente S, Menendez Ramos F, Rodriguez-Noriega Belaustegui A. Randomized comparative clinical trial of itraconazole and selenium sulfide shampoo for the treatment of pityriasis versicolor. *Rev Inf Dis* 1987; 9 (Suppl) 1:S121-7.
20. Sadeque JB, Shahidullah M, Shah OR, Kamal M. Systemic ketoconazole in the treatment of tinea versicolor. *Int J Dermatol* 1995; 34: 504-5.
21. Elewski BE, Hughey LC, Soberra JO, Hay R. Fungal Diseases. In: Bologna JL, Jorizzo JL, Schaffer JV (eds.). *Dermatology*. 3rd ed. New York; 2012: 1253-5.
22. Rekeawicz I, Guillaume JC, Benkhraba F, et al. [A double-blind placebo-controlled study of a 2 percent foaming lotion of ketoconazole in a single application in the treatment of pityriasis versicolor]. *Ann Dermatol Venereol* 1990; 117: 709-11. (French)
23. Lange DS, Richards HM, Guarnieri J, et al. Ketoconazole 2% shampoo in the treatment of tinea versicolor: a multicenter, randomized, double-blind, placebo-controlled trial. *J Am Acad Dermatol* 1998; 39: 944-50.

Octopirox 1% shampoo versus ketoconazole 2% shampoo in the treatment of pityriasis versicolor: A randomized, controlled, double-blind clinical trial

Nasrin Hamidizadeh, PhD¹
Ladan Dastgheib, MD^{1,2}
Sara Ranjbar, MSc¹
Farhad Handjani, MD^{1,2}
Peyman Jafari, PhD³

1. Molecular Dermatology Research Center, Shiraz University of Medical Sciences, Shiraz, Iran.
2. Department of Dermatology, Shiraz University of Medical Sciences, Shiraz, Iran.
3. Department of Biostatistics, Shiraz University of Medical Sciences, Shiraz, Iran.

Background and Aim: Pityriasis versicolor (PV) is a fungal infection of the skin that is caused by *Malassezia* species in tropical and subtropical areas. Various treatments such as ketoconazole 2% shampoo are effective in the treatment of PV. In this study, the therapeutic effects of ketoconazole 2% shampoo and Octopirox 1% shampoo on PV were compared.

Methods: Forty-two patients participated in the study. Twenty-five patients were treated using Octopirox 1% shampoo and 17 patients were treated by ketoconazole 2% shampoo. Each shampoo was administered for 5 minutes after daily showers for three weeks. At the end of the treatment period, patients were evaluated on the basis of the results KOH test and clinical examinations.

Results: At the end of the treatment period in ketoconazole 2% shampoo group, 64.7% of patients were cured. In Octopirox 1% shampoo group, 44% of patients were cured. The detected difference was not statistically significant ($P=0.187$).

Conclusion: Both shampoos were effective in eliminating the symptoms, but ketoconazole 2% shampoo was more effective in improving the associated hyperpigmentation and erythema than Octopirox 2% shampoo. No side effects were observed in either group.

Keywords: pityriasis versicolor, ketoconazole 2% shampoo, Octopirox 1% shampoo.

Received: Sep 29, 2014 Accepted: Nov 12, 2014

Dermatology and Cosmetic 2014; 5 (3): 117-123

Corresponding Author:
Nasrin Hamidizadeh, PhD

Molecular Dermatology Research Center,
Shiraz University of Medical Sciences,
Shiraz, Iran.
Email: nhamidizadeh@gmx.net

Conflict of interest: None to declare