

مقایسه‌ی اثربخشی پیوند سوسپانسیون سلول‌های لایه‌ی بازال‌پی‌درم به تنهایی و همراه با کلسی‌پوتریول موضعی در مبتلایان به ویتیلیگوی پایدار: کارآزمایی بالینی تصادفی دارای گروه شاهد

دکتر محمدرضا رنج‌کش
دکتر شهلا بابایی‌نژاد
دکتر مرضیه آقازاده
دکتر افسانه رادمهر
دکتر بهزاد انوش
دکتر دانیال فدایی فولادی

گروه پوست، دانشکده‌ی پزشکی، دانشگاه علوم پزشکی تبریز، تبریز، ایران

نویسنده‌ی مسئول:
دکتر بهزاد انوش

گروه پوست، مرکز آموزشی - درمانی سینا، دانشگاه علوم پزشکی تبریز، تبریز، ایران
پست الکترونیک:

medicorelax@yahoo.com

تعارض منافع: اعلام نشده است.

زمینه و هدف: ویتیلیگو یک بیماری پوستی است که با ازدست‌رفتن سلول‌های رنگدانه‌ای پوست مشخص می‌شود. کاشت سوسپانسیون سلول‌های لایه‌ی بازال‌پی‌درم از روش‌های جدید در درمان ویتیلیگوی مقاوم می‌باشد. در این مطالعه تأثیر مصرف موضعی کلسی‌پوتریول در محل کاشت در بیماران تحت پیوند با سوسپانسیون سلول‌های لایه‌ی بازال‌پی‌درم در درمان ویتیلیگو مورد بررسی قرار گرفت.

روش اجرا: در این کارآزمایی بالینی، ۲۰ بیمار مبتلا به ویتیلیگوی مقاوم به درمان به‌طور تصادفی در دو گروه ۱۰ نفری جای گرفته و تحت پیوند سوسپانسیون سلول‌های لایه‌ی بازال‌پی‌درم به‌تنهایی (گروه شاهد) یا همراه با مصرف روزانه‌ی کلسی‌پوتریول موضعی (گروه مداخله) قرار گرفتند. شش ماه بعد نتیجه‌ی درمان و عوارض احتمالی بین دو گروه مقایسه شد.

یافته‌ها: در انتهای ماه ششم، در گروه شاهد ۲ نفر (۲۰٪) پاسخ ضعیف و ۸ بیمار (۸۰٪) پاسخ متوسط/خوب نشان دادند. در گروه مداخله ۱ بیمار (۱۰٪) پاسخ ضعیف و ۹ بیمار (۹۰٪) پاسخ متوسط/خوب نشان دادند ($P=0/66$). عوارض جزئی و خودمحدودشونده بودند.

نتیجه‌گیری: هرچند مصرف موضعی کلسی‌پوتریول منجر به تفاوت آماری معنی‌داری نشد، ولی در مجموع با نتایج بهتری همراه بوده و درعین حال عارضه‌ی عمده‌ای ایجاد نکرد.

کلیدواژه‌ها: ویتیلیگو، سوسپانسیون سلول‌های لایه‌ی بازال، کلسی‌پوتریول موضعی

دریافت مقاله: ۱۳۹۴/۰۴/۱۴ پذیرش مقاله: ۱۳۹۴/۰۶/۱۰

پوست و زیبایی؛ پاییز ۱۳۹۴، دوره‌ی ۶ (۳): ۱۳۹-۱۳۴

مقدمه

ویتیلیگو (برص) یک بیماری پوستی است که در آن لک‌های سفیدرنگ به‌دلیل ازدست‌رفتن سلول‌های رنگدانه‌ای پوست، غشاهای مخاطی و فولیکول مو به‌وجود می‌آیند^۱. شایع‌ترین نواحی درگیر شامل صورت، لب‌ها، دست‌ها، بازوها، پاها و نواحی تناسلی می‌باشند^۲.

تاکنون درمان‌های مختلفی برای این بیماری پیشنهاد شده‌اند. استروئید موضعی به‌خصوص اگر در مراحل اولیه‌ی بیماری شروع شود، می‌تواند در برگرداندن رنگ به لکه‌های سفید کمک کند. دست‌کم

درمان باید تا سه ماه ادامه یابد تا نتیجه آشکار شود. این روش ساده‌ترین و کم‌عارضه‌ترین شیوه‌ی درمانی است، اما اثربخشی آن به‌اندازه‌ی روش‌های دیگر نیست^۳.

فتوتراپی احتمالاً سودمندترین روش درمانی ویتیلیگو است، ولی وقت‌گیر بوده و بایستی مراقبت کافی جهت جلوگیری از ایجاد عوارض به‌عمل آید^۴. در فتوکموتراپی، پسرالین یا به‌صورت موضعی روی پوست استعمال شده یا از طریق خوراکی مصرف می‌گردد و سپس بیمار در مدت زمان معینی در معرض اشعه‌ی فرابنفش (ultraviolet [UV]) از نوع A قرار می‌گیرد. فتوتراپی موضعی در بیمارانی که تعداد لکه‌های

در مطالعه مشابه که توسط طوسی و همکاران در ایران صورت گرفت^۵، پاسخ ایده‌آل به پیوند سلول‌های لایه‌ی بازال‌اپی‌درم در بیماران مبتلا به ویتیلیگو در ۵۰٪ موارد مشاهده شد. با فرض اینکه اضافه‌نمودن کلسی‌پوتریول موضعی می‌تواند این میزان را به دو برابر افزایش دهد و با در نظر گرفتن سطح معنی‌دار ۰/۰۵ و قدرت ۸۰٪، با به‌کارگیری فرمول مرسوم محاسبه‌ی حجم نمونه براساس نسبت یک متغیر تعداد حجم نمونه تقریباً ۲۰ مورد تعیین گردید. بر این اساس ۱۰ مورد در هر گروه مورد بررسی قرار گرفتند.

معیارهای ورود به مطالعه شامل سن ۱۳ تا ۶۰ سال، وجود حداقل دو ناحیه‌ی درگیر، تیپ لکودرما ویتیلیگوی ولگاریس پایدار و عدم پاسخ مناسب به درمان دارویی و فتوتراپی و معیارهای واردنشدن به مطالعه شامل پاسخ مناسب به داروهای درمان‌کننده‌ی ویتیلیگو، سابقه‌ی بیماری‌های قلبی - عروقی، بارداری یا شیردهی، سابقه‌ی پدیده‌ی Koebner، وجود اسکار هیپرتروفیک یا کلونید و ویتیلیگوی غیرپایدار بودند.

در محل‌های طبیعی و دارای رنگ‌دانه از پوست ناحیه‌ی سرین، مناطقی به ابعاد ۳×۵ سانتی‌متر مربع علامت زده شده و توسط لیدوکائین و بی‌کربنات (بدون آدرنالین) بی‌حس شد. سپس به روش بیوپسی تراشی (shave biopsy) سطحی نازک، نمونه از ناحیه تهیه و در لوله‌ی آزمایش حاوی Joklikes modified minimal essential medium به آزمایشگاه ارسال شد.

نمونه‌ی ارسالی تحت شرایط استریل در داخل دیش پتری با محلول تریپسین و فسفات‌سالین بافرشده شسته و خرد گردید. سپس نمونه‌ها در محلول Trypsin EDTA به مدت ۵۰ دقیقه انکوبه، با محلول T/EDTA شسته و با مهارکننده‌ی تریپسین مخلوط گردید. با انجام سانتریفوژهای مکرر، اپی‌درم از درم جدا شده و در نهایت یک محلول غنی از کراتینوسیت‌ها و ملانوسیت‌های لایه‌ی بازال حاصل شد^۶.

سوسپانسیون حاصله در محل‌های موردنظر که

محدودی داشته (درگیری کمتر از ۲۰٪ سطح بدن) و نیز در کودکان زیر ۱۲ سال به‌کار می‌رود. فتوتراپی وسیع در مواردی که بیش از ۲۰٪ سطح بدن درگیر باشد یا در بیمارانی که به درمان موضعی پاسخ نمی‌دهند، به‌کار می‌رود^۳.

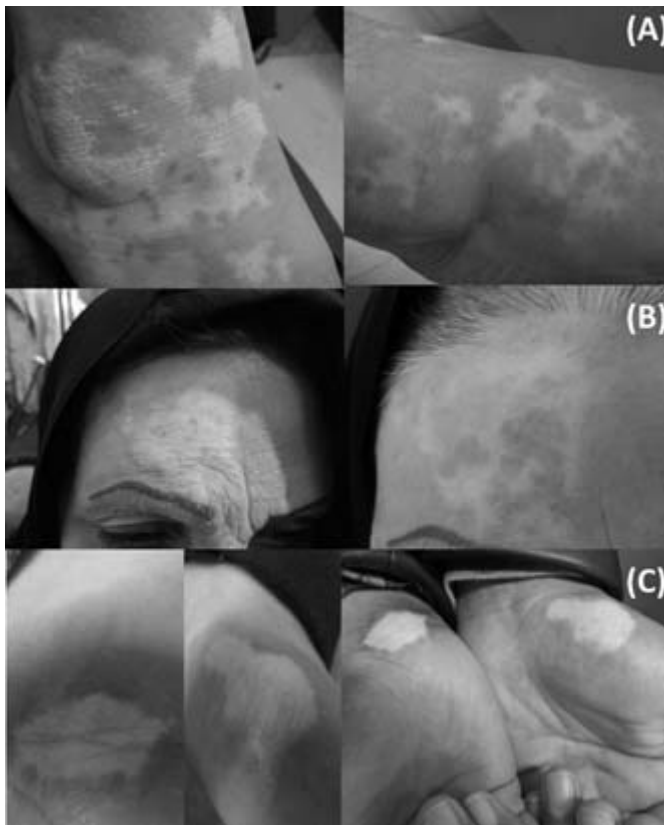
دیپگمانتاسیون عبارت است از بی‌رنگ کردن نواحی دارای رنگ طبیعی پوست بدن به‌نحوی که با لکه‌های سفید ناشی از ویتیلیگو هم‌رنگ شوند. این روش در افرادی که بیش از ۵۰٪ سطح بدن‌شان درگیر باشد بهترین انتخاب است، اما شخصی که به این روش درمان می‌شود برای همیشه به‌طور غیرطبیعی نسبت به نور حساس خواهد بود و هم‌چنین امکان برگشت پیگمانتاسیون در نواحی سفیدرنگ پوست در طول زمان وجود دارد^۳.

در مطالعات اخیر، از روش‌های جدیدتر نظیر پیوند پوست با استفاده از ایجاد تاول، میکروپیگمانتاسیون، خالکوبی (کاشتن رنگ‌دانه در پوست) و پیوند ملانوسیت‌های کشت‌داده‌شده‌ی خود فرد استفاده شده است^{۳،۴}.

این مطالعه با هدف مقایسه‌ی نتایج درمانی پیوند سوسپانسیون سلول‌های لایه‌ی بازال‌اپی‌درم به‌تنهایی و همراه با کلسی‌پوتریول موضعی در بیماران مبتلا به ویتیلیگوی پایدار انجام شده است.

روش اجرا

در این کارآزمایی بالینی تجربی تصادفی‌شده‌ی دوسوکور (شماره ثبت IRCT201407089844N3)، بیماران مبتلا به ویتیلیگوی پایدار که بنابه تعریف اندازه و تعداد ضایعات آن‌ها به مدت ۶ ماه متوالی ثابت بوده^۳ و طی یک بازه‌ی زمانی یک‌ساله به درمانگاه پوست مرکز آموزشی - درمانی سینا تبریز مراجعه کرده بودند، پس از اخذ رضایت‌نامه‌ی آگاهانه‌ی کتبی وارد مطالعه شدند. پروپوزال این مطالعه به تصویب کمیته‌ی اخلاق دانشگاه علوم پزشکی تبریز رسیده است.



شکل ۱: تصاویر برخی بیماران مورد مطالعه براساس درصد تغییر وسعت ناحیه‌ی درگیر قبل (چپ) و پس (راست) از درمان: بهبود ۷۰٪ تا ۱۰۰٪ (A)، ۳۰٪ تا ۷۰٪ (B) و ۰٪ تا ۳۰٪ (C).

یافته‌ها

گروه‌های مداخله و شاهد هریک شامل ۷ زن (۷۰٪) و ۳ مرد (۳۰٪) بودند. محدوده‌ی سنی در گروه مداخله ۱۸ الی ۴۵ (متوسط ۳۲٫۳) سال و در گروه شاهد ۱۳ الی ۵۳ (متوسط ۳۴٫۱) سال بود ($P=۰٫۴۵$). درصد فراوانی وضعیت پاسخ به درمان در دو گروه در مقاطع مختلف زمانی پس از درمان در جدول ۱ خلاصه و مقایسه شده است.

بر این اساس نحوه‌ی پاسخ به درمان در مقاطع زمانی مختلف بین دو گروه تفاوت آماری معنی‌داری نداشت، هرچند وضعیت در گروه مداخله بهتر بود.

عوارض مشاهده‌شده در دو گروه طی مدت پیگیری در جدول ۲ خلاصه شده‌اند. از این نظر نیز تفاوت آماری معنی‌داری بین دو گروه مشاهده نگردید. گفتنی

پیشتر تحت خراش پوستی قرار گرفته بودند، تزریق و به‌وسیله‌ی تور سیلیکونی پوشانده شد. این محل توسط یک لایه از گاز مرطوب شده با محلول نمکی کمپرس شده و با Tegaderm film نیمه‌تراوا به مدت ۸ روز پانسمان گردید.

سه هفته پس از بهبودی ناحیه‌ی پیوندشده، بیماران با استفاده از جدول اعداد تصادفی تهیه‌شده توسط نرم‌افزار Randomization به دو گروه ۱۰ نفری تقسیم شدند. جهت دوسوکورسازی مطالعه، کلسی‌پوتریول موضعی و دارونما (Eucerin) توسط فردی که دخالتی در روند مطالعه نداشت، در تیوب‌های مشابه که با دو حرف "الف" و "ب" مشخص شده بودند ریخته شد. کدگذاری تنها پس از تحلیل آماری داده‌ها فاش گردید. دارو و دارونما هر صبح یک بار تا ۶ ماه به محل پیوند مالیده شد. درنهایت میزان رییگمانتاسیون نواحی پیوند زده‌شده در دو گروه مقایسه شد.

تمامی بیماران در ماه‌های دوم، سوم، چهارم، پنجم و ششم از نظر محل‌های دهنده و گیرنده‌ی پیوند، پاسخ به درمان و میزان عوارض احتمالی مورد بررسی قرار گرفتند. رییگمانتاسیون بین ۰٪ تا ۳۰٪ به‌عنوان نتیجه‌ی ضعیف، بین ۳۰٪ تا ۷۰٪ به‌عنوان نتیجه‌ی متوسط و بیشتر از ۷۰٪ به‌عنوان نتیجه‌ی خوب در نظر گرفته شد (شکل ۱). جهت تخمین درصد پاسخ به درمان قبل و پس از مداخله از ضایعه‌ی موردنظر عکس گرفته شده و تصاویر منطبق گردید. با مشخص کردن ناحیه‌ی بهبودیافته درصد تغییر به‌طور تخمینی محاسبه شد.^۷

تحلیل آماری این مطالعه با استفاده نسخه‌ی ۱۶ نرم‌افزار SPSS (SPSS Inc., Chicago, IL, USA) انجام شد. آزمون‌های استفاده شده شامل مربع کای و دقیق فیشر بودند. در این مطالعه مقدار P کمتر از ۰٫۰۵ از لحاظ آماری معنی‌دار تلقی شدند.

به طور کامل پایدار نباشد، پیوند ملانوسیت ممکن است نتیجه بخش نگردد.^۶

معیارهای لازم جهت انجام پیوند ملانوسیت در بیماران ویتیلیگو شامل عدم پیشرفت بیماری طی شش ماه پیش از پیوند و عدم پاسخ مناسب به درمان های خط اول شامل استروئیدهای موضعی و سیستمیک، فتوتراپی، لیزر اگزایمر و ایمنومودولاتورهای موضعی می باشند.^۳

در مطالعه ی حاضر، صرف نظر از همراهی یا عدم همراهی کلسی پوتریول موضعی، نتایج پیوند قابل قبول بود (جدول ۱). این نتایج به ویژه در نواحی از بدن که در مقابل درمان های متفرقه ی دیگر بسیار مقاوم بوده و هم چنین از نظر زیبایی و بالینی اهمیت بسیار دارند شایان توجه است، چراکه بدون ایجاد عارضه ی مهم و قابل ملاحظه ای به نتایج مطلوبی منجر شد.

در بررسی نتایج درمانی در هر دو گروه طی ماه های چهارم تا ششم نتایج درمانی خوب و متوسط بیشترین آمار را به خود اختصاص داده بودند که شامل ۸۰٪ نتایج متوسط/خوب در گروه شاهد و ۹۰٪ نتایج متوسط/خوب در گروه مداخله بوده است.

در مقایسه با مطالعات موجود در این زمینه، تاکنون بهترین نتایج در مطالعه ی Mulekar و همکاران طی ماه های ۴ تا ۶ گزارش شده است (۸۴٪ بهبود قابل ملاحظه).^۸

Olsson و VanGeel نیز در مطالعات خود بر سودمند بودن پیوند ملانوسیت ها در درمان ویتیلیگو تأکید کرده اند.^۹ مثلاً Van Geel و همکاران در ۶۲٪ از بیماران درمان شده در مطالعه ی خود، پیگمانتاسیون بیش از ۷۰٪ در محل پیوند را گزارش کردند.^{۱۰}

Mulekar و همکاران در یک مطالعه ی دیگر نتایج عالی، خوب و ضعیف را به ترتیب در ۸۴٪، ۱۲٪ و ۴٪ بیماران دچار ویتیلیگوی سگمنتال که تحت درمان به روش پیوند سوسپانسیون سلول های بازال قرار گرفته بودند، گزارش نمودند.^۷

است تمامی عوارض بدون اقدام خاصی و به طور خودبه خود در طول مدت پیگیری رفع شدند.

جدول ۱: فراوانی نحوه ی پاسخ به درمان در دو گروه

زمان پیگیری پاسخ دهی (ماه)	گروه شاهد (%)	گروه مداخله (%)	P
۲	۱ (۱۰)	۱ (۱۰)	۰/۴۵
متوسط	۳ (۳۰)	۵ (۵۰)	
ضعیف	۶ (۶۰)	۴ (۴۰)	
۳	۳ (۳۰)	۲ (۲۰)	۰/۹۴
خوب	۲ (۲۰)	۴ (۴۰)	
متوسط	۲ (۲۰)	۴ (۴۰)	
۴	۳ (۳۰)	۳ (۳۰)	۰/۱۰
خوب	۴ (۴۰)	۴ (۴۰)	
متوسط	۳ (۳۰)	۳ (۳۰)	
۵	۴ (۴۰)	۴ (۴۰)	۰/۳۶
خوب	۴ (۴۰)	۶ (۶۰)	
متوسط	۴ (۴۰)	۳ (۳۰)	
۶	۲ (۲۰)	۴ (۴۰)	۰/۳۶
خوب	۴ (۴۰)	۶ (۶۰)	
متوسط	۴ (۴۰)	۳ (۳۰)	
ضعیف	۲ (۲۰)	۱ (۱۰)	

جدول ۲: فراوانی عوارض در محل پیوند در دو گروه

عارضه ی محل پیوند	گروه شاهد (۱۰ بیمار)	گروه مداخله (۱۰ بیمار)	P
پرنگ ترشدن	۲ (۲۰)	۱ (۱۰)	۰/۵۰
کم رنگ ترشدن	۱ (۱۰)	۱ (۱۰)	۰/۷۶
التهاب و قرمزی	۰	۳ (۳۰)	۰/۲۱

بحث

درمان سفیدی پوست با استفاده از سوسپانسیون سلول های لایه ی بازال اتولوگ در تمام انواع ویتیلیگو و piebaldism کاربرد دارد. به هر حال از بین تمام روش های جراحی، یکی باید به طور دقیق جهت انجام در بیماران مبتلا به ویتیلیگو انتخاب شود و اگر بیماری

قبلی بهتر بود. علاوه بر آن، در این مطالعه برای اولین بار نشان داده شد که هرچند همراهی کلسی پوتریول موضعی نمی‌تواند به‌طور معنی‌داری در نتایج نهایی تأثیرگذار باشد ولی در مجموع این دسته از بیماران از نظر نتیجه‌ی درمان - بدون افزایش خطر بروز عوارض احتمالی - بر گروه شاهد برتری داشتند. با این حال با توجه به نبود مطالعه‌ی مشابه، جهت رسیدن به شواهد بهتر در این زمینه، انجام مطالعات بیشتر با حجم نمونه‌ی بزرگتر و دوره‌ی پیگیری طولانی‌تر توصیه می‌شود.

مطالعه‌ی دیگری توسط Mulekar و همکاران در کودکان دچار ویتیلیگوی سگمنتال، از ۱۳ بیمار پیوندشده، ۸ بیمار پاسخ به درمان عالی، ۲ بیمار پاسخ به درمان خوب و ۱ بیمار پاسخ به درمان ضعیف داشتند.^{۱۱}

در مطالعه‌ی طوسی و همکاران در ایران، از ۸ بیمار که تحت پیوند سوسپانسیون سلول‌های بازال قرار گرفته بودند، ۴ بیمار پاسخ عالی، ۱ بیمار پاسخ خوب و ۳ بیمار پاسخ ضعیف نشان دادند.^۵ نتایج مطالعه‌ی ما در زمینه‌ی کیفیت پاسخ درمانی از نتایج مطالعات

References

1. Sehgal VN, Srivastava G. Vitiligo: compendium of clinico-epidemiological features. *Indian J Dermatol Venereol Leprol* 2007;73:149-56.
2. Anstey AV. Disorders in skin color. In: Burns T, Breathnach S, Cox N, Griffiths C, (eds.). *Rook's textbook of dermatology*. 8th Ed. Chichester, Wiley-Balckwell; 2010: 58.1-58.57.
3. Bologna J, Schaffer JV, Duncan KO, Ko CJ. *Dermatology essentials*. Philadelphia. Saunders/ Elsevier, 2014.
4. Gauthier Y, Benzekri L. Non-cultured epidermal suspension in vitiligo: from laboratory to clinic. *Indian J Dermatol Venereol Leprol* 2012;78:59-63.
5. Toossi P, Shahidi-Dadras M, Mahmoudi Rad M, Fesharaki RJ. Non-cultured melanocyte-keratinocyte transplantation for the treatment of vitiligo: a clinical trial in an Iranian population. *J Eur Acad Dermatol Venereol* 2011;25:1182-6.
6. Olsson MJ, Juhlin L. Leucoderma treated by transplantation of a basal cell layer enriched suspension. *Br J Dermatol* 1998;138:644-8.
7. Mulekar SV. Melanocyte-keratinocyte cell transplantation for stable vitiligo. *Int J Dermatol* 2003;42:132-6.
8. Mulekar SV. Long-term follow-up study of segmental and focal vitiligo treated by autologous, noncultured melanocyte-keratinocyte cell transplantation. *Arch Dermatol* 2004; 140: 1211-5.
9. Olsson MJ, Juhlin L. Long-term follow-up of leucoderma patients treated with transplants of autologous cultured melanocytes, ultrathin epidermal sheets and basal cell layer suspension. *Br J Dermatol* 2002; 147: 893-904.
10. van Geel N, Ongenae K, Vander Haeghen Y, et al. Subjective and objective evaluation of noncultured epidermal cellular grafting for repigmenting vitiligo. *Dermatology* 2006; 213: 23-9.
11. Mulekar SV, Al Eisa A, Delvi MB, et al. Childhood vitiligo: a long-term study of localized vitiligo treated by noncultured cellular grafting. *Pediatr Dermatol* 2010;27: 132-6

Comparing the efficacy of basal cell layer suspension implementation alone and in combination with topical calcipotriol in patients with stable vitiligo: A randomized controlled clinical trial

Mohamadreza Ranjkesh, MD
Shahla Babaeinejad, MD
Marzie Aghazade, MD
Afsane Radmehr, MD
Behzad Anoush, MD
Danial Fadaei Fooladi, MD

Department of Dermatology, School of
Medicine, Tabriz University of Medical
Sciences, Tabriz, Iran.

Background and Aim: Vitiligo is an skin condition that results in the skin depigmentation. The implementation of a basal cell layer suspension is a novel treatment in cases with recalcitrant vitiligo. In this study, the efficacy of topical calcipotriol on the implementation site with basal cell layer suspension versus basal cell layer suspension application alone was compared.

Methods: In this randomized, controlled clinical trial, 20 patients with recalcitrant vitiligo were randomly allocated in two 10-patient groups, undergoing the implementation of basal cell layer suspension alone (controls) or along with daily application of topical calcipotriol (intervention group). Results and possible complications were compared between the two groups 6 months after initiation of the treatment.

Results: Six months after initiation of the study, 2 patients (20%) in the control group had poor responses, and 8 patients (80%) had moderate/good responses. In the intervention group, 1 patient (10%) showed poor response, and 9 patients (90%) showed moderate/good responses ($P>0.05$). Complications were trivial and self-limiting.

Conclusion: Although topical application of calcipotriol did not significantly change the primary outcome of the study, it was associated with better results and no major side effects.

Keywords: vitiligo, calcipotriol, basal cell suspension

Received: Jul 5, 2015 Accepted: Sep 1, 2015

Dermatology and Cosmetic 2015; 6 (3): 134-139

Corresponding Author:
Behzad Anoush, MD

Department of Dermatology, Sina
Medical Complex, Tabriz University of
Medical Sciences, Tabriz, Iran.
Email: medicorelax@yahoo.com

Conflict of interest: None to declare