

تشخیص ملانوم بدخیم براساس تغییرات بافت در تصاویر گرمانگاری مکانی

هدف: سرطان پوست شایع‌ترین سرطان در ایران بوده و ملانوم بدخیم از خطرناک‌ترین انواع سرطان پوست است. هدف از انجام این مطالعه، ارزیابی تصاویر (Spatial Thermographic Imaging [STI]) در افتراق ضایعات خوش‌خیم و بدخیم پوستی بود.

روش اجرا: مطالعه‌ی حاضر روی ۱۱۰ تصویر STI تهیه‌شده از ضایعات مشکوک به ملانوم بدخیم صورت گرفت و تشخیص خوش‌خیمی یا بدخیمی ضایعه براساس تشخیص تغییرات بافتی با استفاده از فیلترهای texture صورت گرفت. داده‌های به‌دست‌آمده با استفاده از این روش تصویربرداری با نتایج آسیب‌شناختی بیوپسی پوست مقایسه شد.

یافته‌ها: در ۱۱۰ نمونه‌ی مورد مطالعه به روش STI، ملانوم بدخیم پوست در ۲ مرد و ۱ زن تشخیص داده شد. صحت تشخیصی STI برابر ۹۸٪ تعیین شد.

نتیجه‌گیری: STI به‌عنوان یک روش غیرتهاجمی و احتمالاً مقرون به‌صرفه‌ی بالقوه‌ی برای تشخیص ملانوم بدخیم پوست براساس تغییرات مشاهده‌شده در بافت، مطرح می‌گردد.

کلیدواژه‌ها: سرطان پوست، ملانوم بدخیم، گرمانگاری، تشخیص

دریافت مقاله: ۱۳۹۴/۰۵/۱۰ پذیرش مقاله: ۱۳۹۴/۰۷/۱۰

پوست و زیبایی؛ زمستان ۱۳۹۴، دوره‌ی ۶ (۴): ۲۲۶-۲۲۱

فاطمه ولی‌پوری گودرزی^۱

دکتر جواد حدادنیا^۱

دکتر مریم هاشمیان^۲

۱. گروه مهندسی پزشکی، دانشگاه حکیم

سبزواری، سبزواری، ایران

۲. دانشکده‌ی پزشکی، دانشگاه علوم

پزشکی سبزواری، سبزواری، ایران

نویسنده‌ی مسئول:

فاطمه ولی‌پوری گودرزی

سبزواری، دانشگاه حکیم سبزواری، گروه

مهندسی پزشکی

پست الکترونیک:

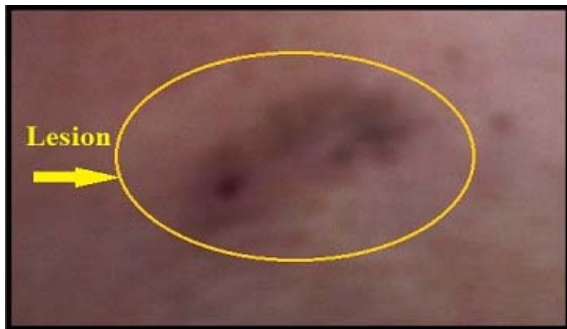fatemeh.goodarzi10@gmail.com

تعارض منافع: اعلام نشده است.

مقدمه

هر ساله میلیون‌ها مورد سرطان پوست در سراسر جهان ثبت می‌شود که ملانوم بدخیم (malignant melanoma) از بدخیم‌ترین و کشنده‌ترین آن‌ها می‌باشد^۱. تا به امروز، تنها راه درمان مؤثر برای ملانوم بدخیم جراحی می‌باشد، بنابراین کلید بقای طولانی، تشخیص زودهنگام بیماری است^{۲،۳}. در کنار روش‌هایی مانند بیوپسی پوست، روش‌های کمتر تهاجمی مانند عکس‌برداری دیجیتال (digital photography)، اولتراسونوگرافی و MRI برای تشخیص زودهنگام این بیماری مطرح شده‌اند. در حال حاضر، سیستم‌های ارزیابی ترموگرافی، تصاویر گرمانگاری مکانی (Spatial Thermographic Imaging [STI]) را به‌عنوان یک روش گرمانگاری اختصاصی از تجسم اندام‌ها و عملکردهای فیزیولوژیک در زیر پوست معرفی


می‌کند. STI به‌عنوان یک روش غیرتهاجمی و مقرون به‌صرفه‌ی بالقوه برای تشخیص ملانوم بدخیم از طریق مشخص نمودن تغییرات بافتی مطرح شده است. STI یک روش دیجیتالی ریاضی پیشرفته است که در اصل، بازسازی تصویری از منابع حرارتی تشکیل‌دهنده‌ی الگوهای درگیر در گرمانگاری معمولی (Infra-Red Thermography [IRT]) است و عملاً لایه‌برداری دور بافت برای دیدن چیزی است که در زیر آن نهفته است و یک ابزار کمکی ضروری برای بهبود تفسیر گرمانگاری است. شواهد زیادی وجود دارد که نشان می‌دهد بیماری یا انحراف از عملکرد طبیعی با تغییرات درجه‌ی حرارت بدن و هم‌چنین تغییراتی در بافت بدن همراه هستند^{۴،۵}. هرچند که در برخی از مطالعاتی که پیش از این انجام شده محققان توانسته‌اند اختلاف دمایی را بین نواحی سالم و دچار بدخیمی پوست تشخیص دهند، اما براساس



شکل ۱: تصویر گرفته شده از بیمار که شامل ضایعه و نواحی اطراف آن است.

رنگ مشخص است، برای مشخص کردن محیط اطراف ضایعه استفاده شد. با استفاده از یک سیستم خنک کننده ی پوست (DS-2600) جریانی از هوای سرد، به ناحیه ی علامت گذاری شده که شامل ضایعه و مناطق اطراف آن است، به مدت یک دقیقه اعمال شد. مرحله ی پیش پردازش: اولین قدم در این روش که به عنوان مرحله ی پیش پردازش در نظر گرفته می شود، مرحله ی حذف نویز (noise) تصویر توسط فیلتر میانه که فیلتری غیر خطی است و از آن برای حذف نویزهای ضربه ای استفاده می شود، می باشد. این فیلتر توسط نرم افزار MATLAB طراحی و به شکل ۲ (الف) اعمال شده است که نتیجه ی استفاده از آن حذف نویز است شکل ۲ (ب). بنابراین تصاویری که مورد پردازش قرار می گیرند مانند شکل ۲ (ب) می باشند.

تبدیل تصاویر حرارتی به تصاویر STI: برای تبدیل تصاویر حرارتی معمولی به تصاویر STI از نرم افزار STI استفاده شد. به کمک نرم افزار STI (شکل ۳) امکان تغییر نوع تصاویر وجود دارد (شکل ۴).



دانسته های ما، تا کنون تحقیقی مبنی بر تشخیص خودکار ملانوم بدخیم توسط تغییرات مشاهده شده در بافت توسط تصاویر STI صورت نگرفته است.

در مطالعه ی حاضر با استفاده از روش IRT و با به کارگیری تصاویر STI، به عنوان یک روش مقرون به صرفه و غیرتهاجمی به تشخیص زود هنگام ملانوم بدخیم پرداخته شد.

روش اجرا

این مطالعه روی ۱۱۰ نفر از مراجعه کنندگان به درمانگاه های پوست شهرستان های سبزوار و مشهد که دارای ضایعه ی پوستی مشکوک به ملانوم بدخیم بودند انجام شد. بعد از تصویربرداری IRT از ضایعه و تبدیل آن به تصاویر STI، تشخیص نوع ضایعه از نظر بدخیمی یا خوش خیمی براساس تغییرات مشاهده شده در بافت و با بهره گیری از روش بخش بندی بافت با استفاده از فیلترهای texture که روی تصاویر حرارتی به دست آمده از دوربین مادون قرمز عمل می کند و توسط نرم افزار MATLAB پیاده سازی شده، صورت گرفت. برای تشخیص سرطان از دوربین گرمایی سری D (شرکت SDS) استفاده شد. جهت بررسی درستی تشخیصی، ضایعات تمامی بیماران بیوپسی و تحت بررسی آسیب شناسی قرار گرفت.

پروتکل تصویربرداری: از آنجایی که بدون اثر خنک کنندگی، امکان تشخیص ضایعه در تصویر حرارتی وجود ندارد، یک نشانگر چسبیده که در تصویر گرفته شده از بیمار (شکل ۱) به صورت یک نوار زرد

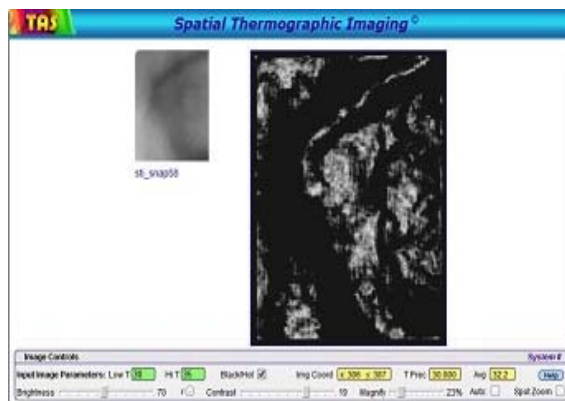


شکل ۲: الف) تصویر ورودی نویزدار و ب) تصویر نویزدار پس از حذف نویز (اعمال فیلتر میانه)

دارای ضایعه نشان داد. با به کارگیری روش STI، سه مورد ملانوم بدخیم، دو مورد در مردان و یک مورد در یک بیمار زن، تشخیص داده شد که همگی در بررسی آسیب‌شناختی انجام‌شده روی بیوپسی از ضایعات بیماران تأیید شدند. شاخص‌های اصلی روش تشخیصی STI برای ملانوم بدخیم به این شرح محاسبه شد: حساسیت (sensitivity) برابر ۱۰۰٪، ویژگی (specificity) برابر ۶۰٪ و صحت (accuracy) برابر ۹۸٪. برای اطلاع از چگونگی محاسبه‌ی این شاخص‌ها می‌توان به مطالعه‌ی گودرزی^۷، مقاله‌ی مروری خاتمی^۸ یا فصل مربوطه از سومین ویراست درماتولوژی مبتنی بر شواهد تألیف Maibach و Gorouhi مراجعه کرد.^۹

بحث

براساس دانسته‌های نویسندگان، این نخستین باری است که تشخیص خودکار ملانوم بدخیم با استفاده از تغییرات مشاهده‌شده در بافت و در تصاویر STI صورت می‌گیرد. این تحقیق دقت تشخیصی بالایی برابر ۹۸٪ برای تشخیص ملانوم بدخیم داشت. هم‌چنین، به کارگیری نرم‌افزار STI مشاهده‌ی تصاویر عمقی برای تشخیص و بررسی گرمانگاری پستان، آترواسکلروز و تیروئید را امکان‌پذیر کرده و نشان داده است که در بررسی‌های فوق اختلاف بافتی وجود دارد که در تصاویر STI قابل مشاهده است.^{۱۰} پس از آنکه در تحقیقات گذشته موفق به تشخیص سرطان پوست توسط روش گرمانگاری و مشاهده‌ی اختلاف دما بین نسوج خوش‌خیم و بدخیم پوست شدیم^۷، در این تحقیق توانستیم به تشخیص ملانوم بدخیم از طریق اختلاف تغییرات مشاهده‌شده در بافت بین مناطق سالم و سرطانی پوست بپردازیم. این روش، بالقوه می‌تواند به‌عنوان روشی مناسب جهت تشخیص ملانوم بدخیم در نظر گرفته شود. مشاهده تغییرات عمقی و سطحی بافت و عدم تابش پرتوهای مضر یکی از مزیت‌های مهم این روش است.



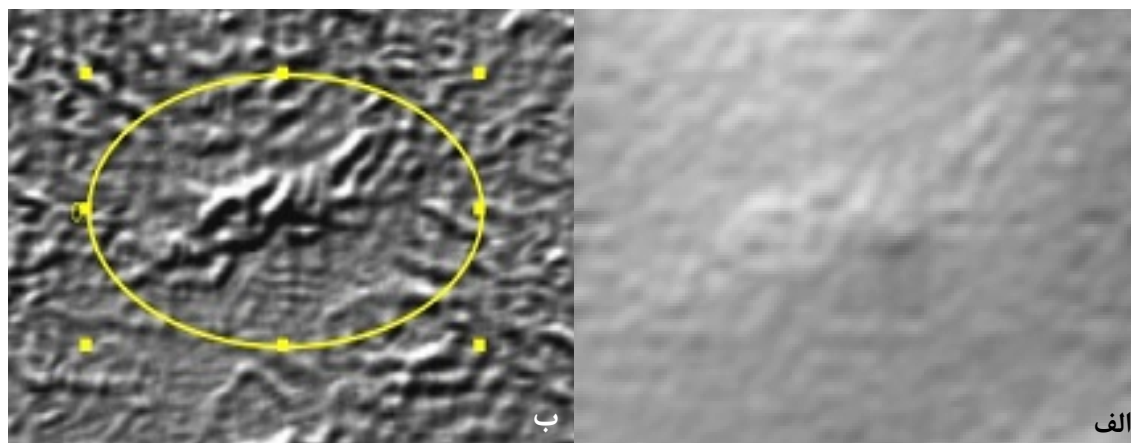
شکل ۳: نرم‌افزار STI

بخش‌بندی بافت با استفاده از فیلترهای texture: بخش‌بندی بافت، شناسایی مناطق براساس بافت آن‌ها است. هدف این روش، جداسازی دو نوع بافت در تصویر با استفاده از فیلترهای texture است که در واقع مشخص کردن مناطقی از تصویر می‌باشد که در آن‌ها بیشترین تغییرات صورت گرفته است. در این مطالعه از entropyfilt برای مشخص کردن تغییرات بافت در تصویر استفاده شد. نتایج حاصل از این بخش‌بندی در شکل ۵ مشخص شده است.


تشخیص نوع ضایعه: در این مرحله، نخست سیستم به‌صورت خودکار شروع به شمارش تغییرات بافت مشخص‌شده در شکل می‌کند. اگر تعداد تغییرات مشخص‌شده در قسمت مربوط به ضایعه از نواحی اطراف آن بیشتر باشد، ضایعه بدخیم و در غیر این صورت خوش‌خیم در نظر گرفته می‌شود.

یافته‌ها

نتیجه‌ی حاصل از مراحل انجام بخش‌بندی بافت بر روی ناحیه‌ی موردنظر از تصویر که شامل ضایعه و نواحی اطراف آن در تصویر STI است، در شکل ۵ مشخص شده است. همان‌طور که مشاهده می‌شود، بیشترین تعداد بخش‌بندی بافت که حداکثر تغییرات بافت را در تصویر مشخص می‌کند در قسمت مربوط به ضایعه است. نتیجه‌ی مربوط به این مرحله تشخیص روی تصویر به کار برده‌شده، ملانوم بدخیم را در فرد



شکل ۴: تصویر STI بافت؛ الف: سطحی، ب: عمقی



شکل ۵: نتیجه‌ی حاصل از بخش‌بندی بافت با استفاده از entropyfilt جهت مشخص کردن مناطقی از بافت تصویر که در آن‌ها بیشترین تغییرات صورت گرفته است. تابع entropyfilt، یک اندازه‌گیری آماری تصادفی است که آرایه‌ای را که در آن هر پیکسل خروجی شامل ارزش آنتروپی از همسایگی 9×9 در اطراف پیکسل متناظر در تصویر ورودی است، برمی‌گرداند.

References

1. Dowlati Y, Khatami A. [Skin cancer]. In: Azizi F, Janghorbani M, Hatami H, (eds.). [Epidemiology and control of common diseases in Iran]. 3rd Ed. Tehran, Khosravi Publications in collaboration with Research Institute for Endocrine Sciences, Shahid Beheshti University of Medical Sciences; 2010: 290-7. [Persian]
2. Elder D. Tumor progression, early diagnosis and prognosis of melanoma. *Acta Oncol* 1999; 38: 535-47.
3. Wartman D, Weinstock M. Are we overemphasizing sun avoidance in protection from melanoma? *Cancer Epidemiol Biomarkers Prev* 2008;17: 469-70.
4. Jones BF. A reappraisal of the use of infrared thermal image analysis in medicine. *IEEE Trans Med Imaging* 1998; 17: 1019-27.
5. Anbar M. Clinical thermal imaging today. *IEEE Eng Med Biol Mag* 1998; 17: 25-33.
6. Linda G. S, George C. *Computer vision*. 6th Ed. Stockman 2001: 279-325
7. Valipoori Goodarzi F, Haddadnia J, Hashemiyan M . [Diagnosis of skin cancer based on thermal model in infrared images]. *Dermatology and Cosmetic* 2014; 5: 89-98. [Persian]
8. Khatami A. [Evaluation of diagnostic test accuracy studies]. *Dermatology and Cosmetic* 2011; 2:47-59. [Persian]
9. Khatami A, Gorouhi F. Studies and systematic reviews on diagnostic test accuracy. In: Maibach HI, Gorouhi F (eds.). *Evidence-based dermatology*. 2nd Ed. Shelton, PMPH-USA Ltd.; 2011: 3-18.
10. Introducing Spatial Thermographic Imaging. Available from: www.thermogramassessmentservices.com. Last Accessed [June 2015, 22]

Diagnosis of malignant melanoma based on tissue changes in spatial thermography images

Fatemeh Valipoori Goodarzi, MSc¹
Javad Haddadnia, PhD¹
Maryam Hashemiyan, MD, PhD²

1. Department of Electrical and Computer Engineering, Hakim Sabzevari University, Sabzevar, Iran
2. School of Medicine, Sabzevar University of Medical Sciences, Sabzevar, Iran

Background and Aim: Malignant melanoma is one of the most dangerous types of skin cancer. The aim of this study was to evaluate Spatial Thermographic Imaging (STI) in differentiating benign from malignant skin lesions.

Methods: One-hundred and ten STI images were taken from the volunteers who had lesions being suspected for malignant melanoma. Benignity or malignancy of lesions was determined according to the changes detected in tissue using texture filters. The STI data were compared with histopathology results.

Results: Out of 110 investigated patients with STI, three cases of malignant melanoma were found. Two cases were in men and the other one was in a woman. Accuracy of STI in diagnosis of malignant melanoma was 98%.

Conclusion: STI may potentially be used as a non-invasive method for the detecting skin malignant melanoma.

Keywords: skin cancer, malignant melanoma, thermography, diagnosis

Received: Aug 1, 2015 Accepted: Oct 2, 2015

Dermatology and Cosmetic 2015; 6 (4): 221-226

Corresponding Author:

Fatemeh Valipoori Goodarzi, MSc

Department of Electrical and Computer Engineering, Hakim Sabzevari University, Sabzevar, Iran
Email: fatemeh.goodarzi10@gmail.com

Conflict of interest: None to declare