

ضایعات ناخن در کودکان مبتلا به بیماری دست، پا و دهان

زمینه و هدف: بیماری دست، پا و دهان (Hand Foot Mouth Disease [HFMD])، سندرمی مسری است که توسط ویروس‌های روده‌ای از خانواده‌ی پیکورناویریده ایجاد می‌شود. با توجه به اهمیت و کم‌بودن مطالعات درباره‌ی این بیماری و بروز ضایعات ناخن در آن، مطالعه‌ی حاضر با هدف تعیین فراوانی انواع ضایعات ناخن در کودکان مبتلا به بیماری دست، پا و دهان انجام شد.

روش اجرا: در این مطالعه‌ی مقطعی، ۸۴ کودک مبتلا به HFMD مراجعه‌کننده به درمانگاه بیمارستان بوعلی سینای شهر ساری در سال ۹۴-۱۳۹۳، به روش تمام‌شماری انتخاب شدند. تشخیص HFMD، براساس یافته‌های بالینی توسط متخصص پوست یا متخصص اطفال گذاشته شد. محل بروز ضایعات پوستی، ثبت و برای کودکان واردشده به مطالعه، معاینات ناخن از جهت بررسی انواع ضایعات ناخن در فواصل زمانی ۲، ۴، ۶ و ۸ هفته بعد از شروع بیماری انجام و محل درگیری ضایعه‌ی ناخن به تفکیک انگشتان دست و پا و نوع درگیری ضایعات ناخن ثبت شد.

یافته‌ها: از ۸۴ نفر بیمار با میانگین سنی $\pm 19.5/28.3$ ماه، ۵۸/۳٪ مذکر بودند. ۳۰ نفر (۳۵/۷٪)، درگیری ناخن دست و ۳۱ نفر (۳۶/۹٪)، درگیری ناخن پا داشتند. شیوع onychomadesis در ۴ هفته نسبت به ۲ هفته پس از شروع بیماری (۱۵/۵٪ در مقابل ۱/۲٪ و $P < 0.001$) و در ۶ هفته نسبت به ۴ هفته پس از شروع بیماری (۲۹/۸٪ در مقابل ۱۵/۵٪ و $P = 0.001$)، با ارتباط معنی‌داری افزایش یافته بود اما شیوع آن در ۸ هفته نسبت به ۶ هفته پس از شروع بیماری، با ارتباط معنی‌داری کاهش یافته بود (۱۷/۹٪ در مقابل ۲۹/۸٪ و $P = 0.007$).

نتیجه‌گیری: با توجه به شیوع نسبتاً بالای ضایعات ناخن در کودکان مبتلا به HFMD لازم است آموزش همگانی درباره‌ی انواع علائم و عوارض HFMD، از جمله ضایعات ناخن این بیماری، داده شود.

کلیدواژه‌ها: بیماری دست، پا و دهان، ضایعات ناخن، ویروس کوکساکسی

دریافت مقاله: ۱۳۹۵/۰۵/۱۰ پذیرش مقاله: ۱۳۹۵/۰۶/۱۱

پوست و زیبایی؛ پاییز ۱۳۹۵، دوره‌ی ۷ (۳): ۱۳۰-۱۲۳

دکتر قاسم رحمت پور رکنی^۱
دکتر محمدصادق رضایی^۲
دکتر محمد خادم‌لو^۳
دکتر مهناز شریفیان^۴
سامان درزی^۵

۱. گروه پوست، دانشکده‌ی پزشکی، دانشگاه علوم پزشکی مازندران، ساری، ایران
۲. گروه بیماری‌های کودکان، دانشکده‌ی پزشکی، دانشگاه علوم پزشکی مازندران، ساری، ایران
۳. گروه اپیدمیولوژی و آمار زیستی، دانشگاه علوم پزشکی مازندران، ساری، ایران
۴. گروه آسیب‌شناسی، دانشکده‌ی پزشکی، دانشگاه علوم پزشکی بابل، بابل، ایران
۵. دانشکده‌ی پزشکی، دانشگاه علوم پزشکی مازندران، ساری، ایران

نویسنده‌ی مسئول:

دکتر محمدصادق رضایی

ساری، بلوار پاسداران، بیمارستان بوعلی سینا، گروه بیماری‌های کودکان
پست الکترونیک:

drmsrezaii@yahoo.com

تعارض منافع: اعلام نشده است.

مقدمه

است^۱. HFMD، یک عفونت ویروسی بسیار مسری است که عمدتاً شیرخواران و کودکان را درگیر می‌کند. این بیماری معمولاً به‌شکل یک بیماری تب‌دار توأم با بشورات ماکولوپاپولر با سیر خودمحدودشونده تظاهر می‌کند؛ ویروس از طریق تماس مستقیم با ترشحات مخاطی، بزاق و مدفوع بیماران منتقل می‌شود^{۲،۳}. شروع علائم بالینی این بیماری به‌صورت علائم

بیماری دست، پا و دهان (Hand Foot Mouth Disease [HFMD]) سندرمی است که توسط ویروس‌های روده‌ای از خانواده‌ی پیکورناویریده ایجاد می‌شود، شایع‌ترین ویروس‌های دخیل در ایجاد این سندرم، کوکساکسی ویروس گروه A6 و انتروویروس ۷۱

Mancini، آسیب ماتریکس ناخن را در ۵ کودک مبتلا به HFMD گزارش و تئوری ارتباط بین بیماری دست، پا و دهان با ایجاد ضایعات ناخنی را مطرح کردند.^{۱۲} Bernier، آسیب ماتریکس ناخن را در ۴ کودک مبتلا به HFMD گزارش کرد و ویروس‌های دخیل در HFMD را به‌عنوان یکی از علل ضایعات ناخنی، مخصوصاً onychomadesis برشمرد.^{۱۳} علاوه بر onychomadesis، سایر ضایعات مهم ناخنی، از جمله خطوط Beau، transverse ridging و جداسدن کامل ناخن از ماتریکس نیز در HFMD، گزارش شده‌اند.^{۱۴} در مطالعات انجام‌شده، زمان بروز onychomadesis در افراد مبتلا به HFMD، به‌طور متوسط، ۴۰ روز (۱ تا ۲ ماه) بعد از شروع بیماری بیان شده است؛ این ضایعات، بیشتر در گروه‌های سنی (کمتر از ۶ سال بروز می‌نماید)^{۱۵-۱۸}. علت ارتباط بین آسیب ناخن و ابتلا به HFMD، هنوز به‌طور کامل مشخص نشده است، اما در تعدادی از مطالعات، تب بالا در این بیماری، عامل بروز ضایعات ناخنی ذکر شده است.^{۱۹} عفونت ویروسی در HFMD که با بیماری‌های سیستمیک، تشدید می‌یابد، نیز به عنوان یکی دیگر از علل بروز ضایعات ناخنی در HFMD، بیان شده است.^{۲۰}

این مطالعه با هدف تعیین شیوع انواع ضایعات ناخنی در کودکان مبتلا به HFMD مراجعه‌کننده به درمانگاهی فوق تخصصی در شهر ساری در سال ۹۴-۱۳۹۳، انجام گرفت.

روش اجرا

این مطالعه مقطعی (cross-sectional) روی کودکان مبتلا به HFMD مراجعه‌کننده به درمانگاه پوست و درمانگاه اطفال بیمارستان بوعلی سینا شهر ساری در سال ۹۴-۱۳۹۳ انجام شد. تشخیص HFMD، بالینی بود و کلیه‌ی بیماران مشکوک به HFMD، توسط یک متخصص پوست و یک متخصص اطفال (مجربان طرح تحقیقاتی)، از جهت تظاهرات

پرودرومال غیراختصاصی شامل تب، گلودرد، کاهش اشتها و ضعف عمومی است. در خلال روزهای اول یا دوم بیماری، بثورات اختصاصی بیماری ظاهر می‌شود که به‌صورت ضایعات ماکولوپاپولری است که دهان، زبان، لب‌ها و سپس کف دست و پا یا روی آن‌ها را درگیر می‌کند و ممکن است در مراحل بعد تبدیل به وزیکول‌هایی دردناک شود. بثورات HFMD در اطفال همراه با خارش کم و در بالغین توأم با خارش نسبتاً زیاد است.^{۲۱} ضعف، هرپانژین و مشکلات بلع، از دیگر عوارض مشاهده‌شده در HFMD است.^{۲۲} در برخی بیماران، کاهش اشتها و اسهال دیده می‌شود. تشخیص معمولاً بر اساس یافته‌های بالینی است، اما روش‌های تشخیصی پیشرفته شامل کشت ویروس از نمونه‌ی سواب حلق و بینی تشخیص قطعی را مسجل می‌سازد. درمان‌های تجویز شده برای بیماران، حمایتی بوده و دربرگیرنده استفاده از مسکن‌ها، دهان‌شویه و داروهای ضدخارش است. بیماری معمولاً سیری خوش‌خیم و خودمحدودشونده دارد و در مدت یک تا دو هفته به‌طور کامل و بدون عارضه بهبود پیدا می‌کند.^{۲۳}

با وجود اهمیت HFMD در نظام بهداشت و درمان و نیز، عوارض مرتبط، مخصوصاً در طول همه‌گیری، در حال حاضر هیچ درمان یا واکسن مؤثری برای کنترل این بیماری وجود ندارد. از این روست که مسئولین نظام سلامت بسیاری از کشورهای آسیایی، ارائه‌ی راه کارهای پیش‌گیرانه، نظیر اقدامات حفاظتی یا شناخت عوارض مرتبط با این بیماری را برای مهار کارآمد آن، در اولویت ملی کشورهای خود گنجانده‌اند.^{۱۰-۸} به‌عنوان مثال در کشور چین، در فاصله‌ی سال‌های ۲۰۰۸ تا ۲۰۱۲، بیش از ۷/۲ میلیون نفر درگیری و ۲۴۵۷ مورد مرگ‌ومیر به علت HFMD گزارش شده است و به همین دلیل، این بیماری، یکی از مشکلات عمده‌ی بهداشتی کشور چین در نظر گرفته شده است.^{۱۱} یکی از عوارض این بیماری، درگیری ناخن است؛ به‌طوری که حدود ۱۶ سال پیش (سال ۲۰۰۰)، Clementz و

به دنبال بیماری تبار و بیماری زمینه‌ای سیستمیک را نداشتند. بیشترین محل شروع ضایعات جلدی، به ترتیب شامل درگیری هم‌زمان دست و پا و دهان (۶۱/۹٪)، دهان به تنهایی (۲۰/۲٪) و درگیری هم‌زمان دست و پا (۹/۵٪) بود.

در ۸۴ بیمار مورد بررسی، در مجموع در بدو شروع بیماری، ۱۴۰ ناخن دست و ۱۴۰ ناخن پا درگیر بودند. میانگین و انحراف معیار درگیری ناخن‌های دست بیماران، به ترتیب ۱/۶ و ۲/۷ ناخن و میانگین و انحراف معیار درگیری ناخن‌های پای بیماران، به ترتیب ۱/۶ و ۲/۶ ناخن بود. ۵۴ نفر (۶۴/۳٪) درگیری ناخن دست و ۵۳ نفر (۶۳/۱٪) درگیری ناخن پا نداشتند.

تا هفته‌ی ششم، فراوانی onychomadesis و transverse ridging، به تدریج افزایش یافته و پس از آن کاهش می‌یافت. فراوانی onychomadesis در ۴ هفته پس از شروع بیماری، نسبت به ۲ هفته پس از شروع بیماری (۱۵/۵٪ در مقابل ۱/۲٪ و $P=0.001$) و در ۶ هفته پس از شروع بیماری، نسبت به ۴ هفته پس از شروع بیماری (۲۹/۸٪ در مقابل ۱۵/۵٪ و $P=0.001$)، به‌طور معنی‌داری افزایش اما فراوانی onychomadesis در ۸ هفته پس از شروع بیماری، نسبت به ۶ هفته پس از شروع بیماری، به‌طور معنی‌داری کاهش یافت (۱۷/۹٪ در مقابل ۲۹/۸٪ و $P=0.007$). فراوانی transverse ridging در ۴ هفته پس از شروع بیماری نیز نسبت به ۲ هفته پس از شروع بیماری (۲۱/۴٪ در مقابل ۳/۶٪ و $P=0.001$) و در ۶ هفته پس از شروع بیماری نسبت به ۴ هفته پس از شروع بیماری (۲۸/۶٪ در مقابل ۲۱/۴٪ و $P=0.013$)، با ارتباط معنی‌داری افزایش یافته است؛ اما شیوع transverse ridging در ۸ هفته پس از شروع بیماری، نسبت به ۶ هفته پس از شروع بیماری، به‌طور معنی‌داری کاهش یافت (۱۴/۳٪ در مقابل ۲۸/۶٪ و $P=0.001$) (جدول و شکل ۱).

مرتبط با HFMD، به‌طور کامل معاینه شدند. در مواردی که تشخیص بیماری از طریق انجام معاینه‌ی بالینی قطعی نبود، بیمار از مطالعه کنار گذاشته می‌شد.

پس از احراز ابتلای کودک به HFMD توسط متخصص پوست یا اطفال، محل بروز ضایعات ثبت شده و برای کودکان مبتلا معاینه ناخن برای بررسی انواع ضایعات ناخنی در فواصل زمانی ۲ هفته، ۴ هفته، ۶ هفته و ۸ هفته بعد از شروع بیماری انجام گرفت. در این معاینات دوره‌ای، محل درگیری ضایعه‌ی ناخنی به تفکیک انگشتان دست و پا، نوع درگیری ضایعات ناخنی (transverse ridging, onychomadesis) و سایر انواع) ثبت می‌شد؛ هم‌چنین، از طریق پرسش‌نامه‌ای، سؤالاتی مطرح شدند که در صورت مشاهده‌ی ضایعات ناخنی در معاینه‌ی بالینی، نشان‌دهنده‌ی نوع ارتباط این ضایعات با بیماری بود.

از نسخه‌ی ۲۲ نرم‌افزار IBM SPSS Statistics (IBM Corp., Armonk, NY, USA) برای توصیف و تحلیل آماری داده‌ها استفاده شد. داده‌ها، با استفاده از آزمون‌های آماری t برای متغیرهای کمی و مربع کای یا دقیق Fisher، برای متغیرهای کیفی، مورد استفاده قرار گرفتند. سطح معنی‌داری کمتر از ۰/۰۵ در نظر گرفته شد. نتایج به‌صورت میانگین \pm انحراف معیار بیان و یافته‌های توصیفی در قالب جداول و نمودارها نمایش داده شدند.

یافته‌ها

در این مطالعه، از ۸۴ نفر بیمار مورد بررسی، ۴۹ نفر (۵۸/۳٪) مذکر و ۳۵ نفر (۴۱/۷٪) مؤنث بودند. میانگین و انحراف معیار سن افراد، به ترتیب ۳۸/۲ و ۱۹/۵ ماه بود. کمترین سن، ۵ ماه و بیشترین سن، ۷ سال بود. ۳ نفر (۳/۶٪) در گروه سنی کمتر از یک سال، ۲۱ نفر (۲۵/۰٪)، در گروه سنی یک تا دو سال و ۶۰ نفر (۷۱/۴٪)، در گروه سنی بالاتر از دو سال قرار داشتند. هیچ‌یک از افراد، سابقه‌ی ضایعه‌ی ناخنی

جدول ۱: فراوانی مطلق و نسبی اشکال مختلف درگیری ناخن در ۲، ۴، ۶ و ۸ هفته بعد از شروع بیماری در کودکان مبتلا HFMD

Transverses ridging	Onychomadesis	زمان پس از شروع بیماری
(%)	(%)	تعداد ناخن درگیر (%)
۳ (۳/۶)	۱ (۱/۲)	۲ هفته بعد
۱۸ (۲۱/۴)	۱۳ (۱۵/۵)	۴ هفته بعد
۲۴ (۲۸/۶)	۲۵ (۲۹/۸)	۶ هفته بعد
۱۲ (۱۴/۳)	۱۵ (۱۷/۹)	۸ هفته بعد

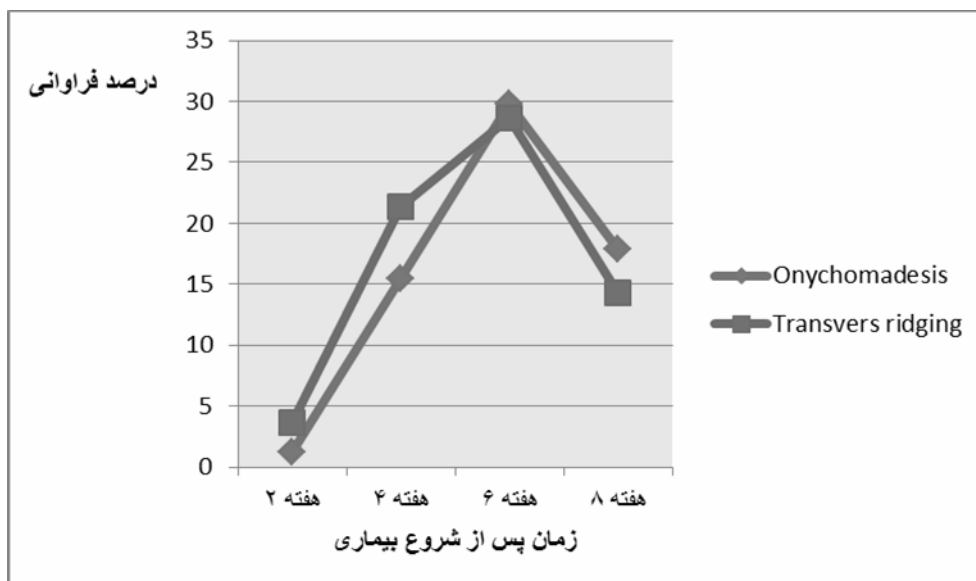
بحث

در مطالعه‌ی Clementz و همکاران، نتایج نشان داد که ۵ کودک ۲۲ ماه الی ۴ سال مبتلا به HFMD، دچار ضایعات هم‌زمان ناخنی، شامل onychomadesis و Beau's lines شده بودند و حدود ۳ تا ۸ هفته از ابتلای افراد به HFMD، گذشته بود. هم‌چنین، هیچ‌کدام از این کودکان، سابقه‌ای از آسیب (trauma) به ناخن، درماتیت، بیماری‌های ناخن یا مصرف داروی مرتبط نداشتند.^{۱۲}

نتایج مطالعه‌ی ما مشابه مطالعه‌ی Clementz و همکاران نشان داد که به‌طور متوسط، بیشتر کودکان، در ۴ تا ۸ هفته پس از شروع HFMD، به ضایعات ناخنی مبتلا شدند. هم‌چنین، یافته‌های مطالعه‌ی حاضر نشان داد که بین ابتلا به ضایعات ناخنی در HFMD با سابقه‌ی مصرف دارو ($P=0/477$)، سابقه‌ی اگزما ($P=0/361$) و سابقه‌ی بیماری تب‌دار در ۸ هفته‌ی گذشته ($P=0/352$)، ارتباط آماری معنی‌داری وجود نداشت؛ یک بیمار که سابقه‌ی تروما به ناخن را ذکر کرده بود، به ضایعه‌ی ناخنی مبتلا نشده بود. در مطالعه‌ی Guimbao و همکاران، ۲۴ کودک از ۲۷ کودک، چند هفته قبل از ایجاد ضایعات ناخنی، به بیماری HFMD مبتلا شده بودند.^{۱۳} آن مطالعه‌ی هم‌گروهی (cohort) گذشته‌نگر مشابه یافته‌های مطالعه‌ی ما نشان داد که ارتباط معنی‌داری بین

بیماری HFMD و ضایعات ناخنی وجود دارد.^{۱۳} در مطالعه‌ی دیگر، Salazar و همکاران گزارش کردند که از بین ۱۸۰ کودک مبتلا به HFMD، ۸۹ نفر (۴۹/۴٪) حداکثر ۳۰ روز پس از ظهور علائم بیماری، مبتلا به عارضه‌ی onychomadesis شده بودند^{۱۴} که این مقدار، نزدیک به یافته‌های مطالعه‌ی ما (۵۸/۳٪) بوده است. اختلاف اندک مشاهده‌شده در یافته‌های مطالعه‌ی ما با نتایج Salazar، می‌تواند به علت اختلاف زمان پیگیری افراد در دو مطالعه باشد؛ چراکه نتایج مطالعه‌ی Salazar و همکاران، مربوط به یک ماه پس از شروع بیماری و نتایج مطالعه‌ی ما، به ۶ هفته پس از شروع HFMD بود. از طرفی، این موضوع که بین فراوانی درگیری ناخن در HFMD در زمان‌های مختلف، ارتباط آماری معنی‌داری داشت، در مطالعه‌ی حاضر مشخص شد. در سایر مطالعات انجام‌شده، زمان بروز onychomadesis در افراد مبتلا به HFMD، به‌طور متوسط، ۴۰ روز (۱ تا ۲ ماه) بعد از شروع بیماری بیان شده است^{۱۴-۱۸}. در مطالعه‌ی Fujimoto و همکاران، شروع ضایعات ناخنی، ۱ تا ۲ ماه پس از ابتلا به بیماری گزارش شد^{۱۹}. در مطالعه‌ی ما نیز، زمان شروع ضایعات ناخنی، حدود ۲ ماه پس از شروع HFMD بود.

ارتباط بین آسیب ناخن و ابتلا به HFMD، هنوز به‌طور کامل مشخص نشده است. این مهم که آیا این ضایعات ناخنی توسط خود ویروس ایجاد می‌شوند یا از عوارض دیررس بیماری هستند که با ویروس مرتبط نمی‌باشند؛ مشخص نشده است. هم‌چنین، این ضایعات ممکن است به‌دلیل تأثیر خود بیماری دست، پا و دهان باشد چرا که HFMD می‌تواند بر شرایط عمومی کودک شود تأثیر بگذارد به‌طوری که سبب توقف رشد ناخن برای یک دوره‌ی کافی برای بروز ضایعات ناخنی شود. اکثر این عوارض خودبه‌خود بهبود پیدا می‌کنند، اما گاهی اوقات، این بیماری باعث تغییر شکل یا بدشکلی صفحه‌ی ناخن می‌شود که به درمان فوری برای



شکل ۱: نمودار توزیع فراوانی نسبی (%) نوع درگیری ناخن در ۲، ۴، ۶ و ۸ هفته بعد از شروع بیماری HFMD

می‌کند^{۱۴-۱۸}. در مطالعه‌ی ما، بیشترین درگیری ناخن‌های دست $3/2 \pm 2/0$ و پا $3/1 \pm 2/0$ ، در گروه سنی ۱ تا ۲ سال وجود داشت، اما این ارتباط، معنی‌دار نبود ($P=0/555$). به هر حال، شیوع بالای HFMD در کودکان با سنین پایین‌تر، می‌تواند به نوع رعایت بهداشت این افراد و همچنین، گذراندن اکثر اوقات روز در مهدکودک‌ها مرتبط باشد. در این مکان‌ها به‌طور مکرر پوشک بچه‌ها تعویض می‌شود و امکان آلودگی وجود دارد. همچنین، کودکان کم‌سن، اغلب، دست خود را داخل دهان می‌برند. HFMD نیز از طریق ترشحات بینی، خلط گلو، بزاق دهان، مایع داخل تاول‌های پوستی، مدفوع و قطرات تنفسی که بعد از عطسه و سرفه در هوا پخش می‌شوند، از فرد بیمار به سایر افراد منتقل می‌شود؛ در نتیجه، تماس مکرر افراد بزرگسال با کودکان یا کودکان با یکدیگر، می‌تواند عاملی مهم در شیوع این بیماری سرایت‌پذیر باشد. این بیماری طی هفته‌ی اول آن بیشتر به سایر افراد سرایت می‌کند، ولی ویروس آن می‌تواند تا چند هفته بعد از برطرف شدن علائم بیماری در بدن کودک باقی مانده و تا چند هفته بعد از رفع علائم بیماری می‌تواند به

جلوگیری از ازدست‌رفتن صفحه‌ی ناخن نیاز دارد.^{۲۰} در تعدادی از مطالعات، رخ‌دادن تب‌های بالا در این بیماری، عامل بروز ضایعات ناخنی ذکر شده است.^{۱۹} عفونت ویروسی در HFMD که با بیماری‌های سیستمیک تشدید می‌یابد، از دیگر علل بروز ضایعات ناخنی در HFMD بیان شده است.^{۲۰} به‌طوری که Bernier، آسیب ماتریکس ناخن را در ۴ کودک مبتلا به HFMD گزارش نموده و ویروس‌های دخیل در HFMD را به‌عنوان یکی از علل ضایعات ناخنی، به‌خصوص onychomadesis ذکر می‌کند^{۲۱}؛ بنابراین، ویروس‌های عامل ایجاد HFMD را می‌توان عاملی برای بروز ضایعات ناخنی این افراد دانست. مطالعه‌ی Wei و همکاران، نشان داد که از ۱۳۰ مورد HFMD که آلودگی آن‌ها با کوکساکسی A6 تأیید شده بود، ۴۸ مورد (۳۶/۹٪) مبتلا به onychomadesis شده بودند که این مطالعه نیز، به‌نوعی مؤید ارتباط شیوع ضایعات ناخنی با HFMD، به‌واسطه‌ی ویروس کوکساکسی می‌باشد.^{۲۲} نتایج تعدادی از مطالعات نشان داده است که ضایعات ناخنی در بیماران مبتلا به بیماری دست، پا و دهان، بیشتر در گروه‌های سنی کمتر از ۶ سال بروز

متغیرهای مخدوش‌کننده مانند ساعات گذرانده‌شده در مهدکودک‌ها و مسائل فرهنگی و اجتماعی مختلف و کوچک‌بودن حجم نمونه همراه است. انجام مطالعات با طراحی مناسب‌تر برای رفع محدودیت‌های ذکرشده پیشنهاد می‌گردد.

دیگران انتقال یابد. برخی افراد، به‌خصوص بزرگسالان، بدون آنکه علائم بیماری را نشان دهند، می‌توانند ویروس بیماری را به سایر افراد انتقال دهند. این مطالعه، با محدودیت‌هایی از جمله نداشتن گروه شاهد (کودکان غیرمبتلا به بیماری HFMD با شرایط مشابه افراد مورد مطالعه)، بررسی‌نشدن تأثیر

References

1. Solomon T, Lewthwaite P, Perera D, et al. Virology, epidemiology, pathogenesis, and control of enterovirus 71. *Lancet Infect Dis* 2010; 10: 778-90.
2. Shang L, Xu M, Yin Z. Antiviral drug discovery for the treatment of enterovirus 71 infections. *Antiviral Res* 2013; 97: 183-94.
3. Suhaimi ND. HFMD: 1,000 cases a week is unusual, says doc". Singapore: The Sunday Times (Straits Times) 2008; pp.1-2.
4. Li Y, Zhu R, Qian Y, Deng J. The characteristics of blood glucose and WBC count in peripheral blood of cases of hand foot and mouth disease in China: a systematic review. *PLoS One* 2012; 1: e29003.
5. Ooi MH, Wong SC, Lewthwaite P, et al. Clinical features, diagnosis, and management of enterovirus 71. *Lancet Neurol* 2012; 9: 1097-105.
6. Huang MC, Wang SM, Hsu YW, et al. Long-term cognitive and motor deficits after enterovirus 71 brainstem encephalitis in children. *Pediatrics* 2006; 118: e1785-e1788.
7. Chang LY, Huang LM, Gau SSF, et al. Neurodevelopment and cognition in children after enterovirus 71 infection. *N Engl J Med*. 2007; 356:12: 1226-34.
8. Liu CC, Chow YH, Chong P, Klein M. Prospect and challenges for the development of multivalent vaccines against hand, foot and mouth disease. *Vaccine* 2014; 32: 6177-82.
9. Li L, Yin H, An Z, Feng Z. Considerations for developing an immunization strategy with enterovirus 71 vaccine. *Vaccine* 2015; 33: 1107-12.
10. Shimizu H, Nakashima K. Surveillance of hand, foot, and mouth disease for a vaccine. *Lancet Infect Dis* 2014; 14: 262-3.
11. Xing W, Liao Q, Viboud C, et al. Hand, foot, and mouth disease in China, 2008-12: an epidemiological study. *Lancet Infect Dis* 2014; 14: 308-18.
12. Clementz GC, Mancini AJ. Nail matrix arrest following hand-foot-mouth disease: a report of five children. *Pediatr Dermatol* 2000; 17: 7-11.
13. Guimbao J, Rodrigo P, Alberto MJ, Omeñaca M. Onychomadesis outbreak linked to hand, foot, and mouth disease, Spain, July 2008. *Eurosurveillance* 2010; 15: 19663.
14. Salazar A, Febrer I, Guiral S, et al. Onychomadesis outbreak in Valencia, Spain, June 2008. *Eurosurveillance* 2008; 13: 18917.
15. Shin JY, Cho BK, Park HJ. A clinical study of nail changes occurring secondary to hand-foot-mouth disease: onychomadesis and beau's lines. *Virus* 2014;71:16.
16. Redondo Granado MJ, Torres Hinojal MC, Izquierdo López B. [Post viral onychomadesis outbreak in Valladolid. *An Pediatr (Barc)* 2009;71:436-9. [in Spanish]

17. Davia JL, Bel PH, Ninet VZ, et al. Onychomadesis outbreak in Valencia, Spain associated with hand, foot, and mouth disease caused by enteroviruses. *Pediatr Dermatol* 2011; 28: 1-5.
18. Blomqvist S, Klemola P, Kaijalainen S, et al. Co-circulation of coxsackieviruses A6 and A10 in hand, foot and mouth disease outbreak in Finland. *J Clin Virol* 2010; 48: 49-54.
19. Fujimoto T, Iizuka S, Enomoto M, et al. Hand, foot, and mouth disease caused by coxsackievirus A6, Japan, 2011. *Emerg Infect Dis* 2012; 18: 337-9.
20. Osterback R, Vuorinen T, Linna M, et al. Coxsackievirus A6 and hand, foot, and mouth disease, Finland. *Emerg Infect Dis* 2009; 15: 1485-8.
21. Bernier V, Labreze C, Bury F, et al. Nail matrix arrest in the course of hand, foot and mouth disease. *Eur J Pediatr* 2001; 160: 649-51.
22. Wei SH, Huang YP, Liu MC, et al. An outbreak of coxsackievirus A6 hand, foot, and mouth disease associated with onychomadesis in Taiwan, 2010. *BMC Infect Dis* 2011, 11:346.

Nail disorders in children suffering from hand, foot, and mouth disease

Ghasem Rahmatpour Rokni, MD¹
 Mohammad Sadegh Rezaii, MD²
 Mohammad Khademloo, PhD³
 Mahnaz Sharifian, MD⁴
 Saman Darzi⁵

1. Department of Dermatology, School of Medicine, Mazandaran University of Medical Sciences, Sari, Iran
2. Department of Pediatrics, School of Medicine, Mazandaran University of Medical Sciences, Sari, Iran
3. Department of Epidemiology and Biostatistics, School of Medicine, Mazandaran University of Medical Sciences, Sari, Iran
4. Department of Pathology, School of Medicine, Babol University of Medical Sciences, Babol, Iran
5. School of Medicine, Mazandaran University of Medical Sciences, Sari, Iran

Corresponding Author:
 Mohammad Sadegh Rezaii, MD

Department of Pediatrics, Boali Sina Hospital, Pasdaran Boulevard, Sari, Iran
 Email: drmsrezaii@yahoo.com

Conflict of interest: None to declare

Background and Aim: Hand, foot, and mouth disease (HFMD) is a common contagious infectious disease. Because of the current limited knowledge about the etiology of this disease and its associated complications, especially nails lesions, we conducted this study to determine the prevalence of the nail disorders in children with HFMD.

Methods: In this cross-sectional study, 84 children whom were referred to Bo Ali Sina Hospital in Sari, in 2013 and 2014, and were diagnosed as HFMD, were recruited using a census sampling method. Diagnosis of HFMD was made by a dermatologist or a pediatrician based on the clinical findings. Then, the skin lesions were recorded and the nails of all HFMD patients were examined to detect any nail disorder (onychomadesis, transverse ridging, etc.). Nail examinations were repeated fortnightly up to 8 weeks after the first visit. During this follow-up period, through using a questionnaire, the type of the nail lesions and their relationship with HFMD were recorded.

Results: The mean±standard deviation (SD) age of the patients was 38.2±19.5 months, and 58.3% of the patients were male. At the time of HFMD diagnosis, 30 (35.7%) patients had hand and nail involvement. Thirty-one cases (36.9%) had toenails involvement. Onychomadesis frequency was higher 4 weeks after initiation of the disease in comparison with 2 weeks after the onset of illness (15.5% vs. 1.2%, $P<0.001$) and 6 weeks after the beginning of the disease compared to 4 weeks after the disease onset (29.8% vs. 15.5%, $P=0.001$) the frequency of nail involvement at 8 weeks after the disease onset compared to 6 weeks after the beginning of HFMD was decreased (17.9% vs. 29.8%, $P=0.007$).

Conclusion: It is necessary to take measures for early detection and treatment of involved nails in HFMD. Periodic follow-up visits is recommended too.

Keywords: hand foot mouth disease, nail disorders, Coxsackie virus

Received: Jul 31, 2016 Accepted: Sep 1, 2016

Dermatology and Cosmetic 2016; 7 (3): 123-130