

اینترواسکولر پاپیلاری اندوتلیال هیپرپلازی به دنبال گزش حشره

دکتر آذین آیت‌اللهی^۱دکتر محمد سعیدی^۲

۱. مرکز آموزش و پژوهش بیماری‌های پوست و جذام، دانشگاه علوم پزشکی

تهران، تهران، ایران

۲. مطب خصوصی، تهران، ایران

نویسنده‌ی مسئول:

دکتر آذین آیت‌اللهی

تهران، خیابان طالقانی، شماره‌ی ۴۱۵، مرکز آموزش و پژوهش بیماری‌های پوست و جذام

پست الکترونیک:

azinay@gmail.com

تعارض منافع: اعلام نشده است.

مقدمه: اینترواسکولر پاپیلاری اندوتلیال هیپرپلازی یا Masson hemangioma (MH) یک ضایعه‌ی عروقی غیرمعمول خوش‌خیم است. این ضایعه یک ضایعه‌ی واکنش‌تزاید عروقی به دنبال استاز عروقی است.

گزارش مورد: در بیمار ما ضایعه‌ای در ناحیه‌ی زیر چانه به دنبال گزش حشره ایجاد شد که در بررسی‌های به عمل آمده MH تشخیص داده شد.

نتیجه‌گیری: در ضایعاتی که به صورت توده‌ای سفت با تغییر رنگ قرمز یا آبی تظاهر پیدا می‌کنند، به‌ویژه به دنبال تروما بهتر است موارد نادری از جمله MH را به‌عنوان یکی از تشخیص‌های افتراقی مدنظر داشته باشیم.

کلیدواژه‌ها: ماسون همانژیوما، اینترواسکولر پاپیلاری اندوتلیال هیپرپلازی، تروما

دریافت مقاله: ۱۳۹۶/۰۹/۲۲ پذیرش مقاله: ۱۳۹۶/۱۰/۱۶

پوست و زیبایی؛ زمستان ۱۳۹۶، دوره‌ی ۸ (۴): ۲۶۵-۲۶۲

مقدمه

واکنشی به دنبال استاز عروقی تروماتیک در نظر گرفته می‌شود.

گزارش مورد

بیمار خانم ۶۴ ساله‌ای که با ضایعه در زیر چانه به مرکز ما مراجعه کرد. بیمار شکایتی از درد، خارش یا علائم دیگری را نداشت. سابقه‌ی گزش حشره را چند ماه قبل از ایجاد ضایعه ذکر می‌کرد.

در معاینه‌ی ضایعه‌ی ندولر با قوام سفت و بدون تغییرات اپی‌درمال و تغییر رنگ قرمز اپی‌درم در ناحیه‌ی ساب‌مندیبولار مشاهده شد. از ضایعه با تشخیص‌های افتراقی ادنکسال تومور، ساب کوتانیوس گرانولوم آنولر و اپیدرمال کیست بیوپسی به عمل آمد.

در بررسی آسیب‌شناسی، یک ضایعه واسکولر با ساختار پاپیلاری و عروق با اندازه‌های مختلف که توسط سلول‌های اندوتلیال نازک پوشیده شده بودند را نشان داد. اطراف عروق را استرومای سلولی متشکل از

اینترواسکولر پاپیلاری اندوتلیال هیپرپلازی یا Masson hemangioma (MH) یک ضایعه‌ی عروقی غیرمعمول خوش‌خیم است و می‌تواند به صورت اولیه در یک رگ متسع، همراه با همانژیوما یا لنفانژیوما یا پیوژنیک گرانولوما ایجاد شود. تقریباً تمامی ضایعات همراه با یک ترومبوز در مراحل مختلف ارگانیزاسیون می‌باشند.

در سال ۱۹۲۳ Masson این ضایعه را همانژیوم اندوتلیوم وژتان داخل عروقی نامید. او ضایعه را نوعی نتئوپلاسم شرح داد که به دنبال تزاید سلول‌های اندوتلیال داخل لومن عروقی و انسداد و دژنراسیون ثانویه و نکروز ایجاد می‌شود.^۱

در حالی که Henschen ضایعه را یک روند واکنشی می‌دانست.^۲ Staut و Kauffman نشان دادند تزاید اندوتلیال که مشابه یافته‌ی مشخص سارکوما است، رشدی خوش‌خیم دارد و سلول‌ها آتیپی ندارند.^۳

در حال حاضر این ضایعه به‌عنوان یک تزاید عروقی

به انسداد لومن عروقی و ایجاد دژنراسیون و نکروز می‌شود.^۱ در سال ۱۹۳۲ ضایعه را بیشتر یک پروسه‌ی واکنشی مطرح کردند تا یک نئوپلاسم اندوتلیال. Henschen ضایعه را در انواعی از ارگان‌ها از جمله وریدهای شبکه‌ی لگنی، پولیپ نازال کاویتی، حنجره، مجرای گوارش، رحم و حتی کاورنوس همانژیومای کبد یا اندام‌ها شرح داد.^۲

Dupont و همکارانش در سال ۱۹۶۴ بیمار ده ساله‌ای را با آنژیومای پوستی متعدد و انکندرومای اسکلتی گزارش کردند. در بررسی دو ضایعه از همانژیوم‌های پوستی پرولیفراسیون پاپیلاری قابل توجه اندوتلیوم عروقی دیده شد که در واقع تغییرات ماسون آنژیوما در یک همانژیوم کاورنوس بود.^۴

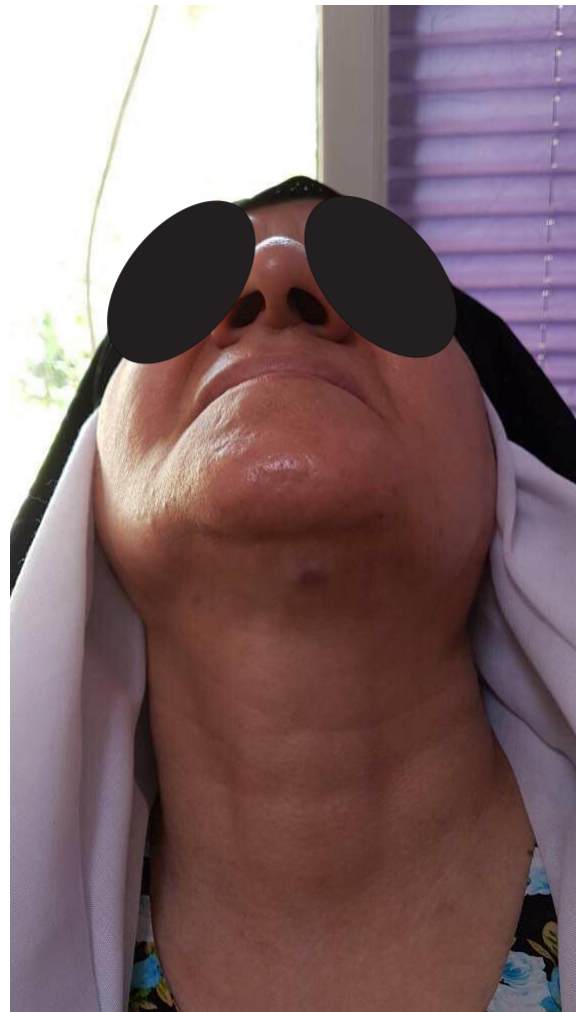
به‌دنبال گزارشات متعدد، نویسندگان ماسون همانژیوما را یک ضایعه‌ی راکتیو پرولیفراسیون عروقی به‌دنبال استاز عروقی ناشی از تروما دانسته‌اند تا یک ضایعه‌ی نیوپلاستیک. در سال ۱۹۷۶ این فرضیه منجر به تغییر نام ضایعه از پسودوانژیوسارکومای ماسون به اینتراواسکولار پاپیلاری اندوتلیال هیپرپلازی شد.^۵

براساس گزارشات محدودی که تا کنون در ارتباط با این ضایعه موجود است برتری سنی یا جنسی در ابتلا به ضایعه وجود ندارد و به‌طور مساوی می‌تواند در زنان و مردان ایجاد شود. محدوده‌ی سنی که ضایعه گزارش شده است از ۹ ماه تا ۸۰ سال می‌باشد.^۶

محل ضایعه عمدتاً در ناحیه‌ی سر و گردن، انگشتان، تنه و وریدهای پوستی گزارش شده است.^۷ ضایعه‌ی بیمار ما نیز در ناحیه‌ی زیر چانه بود.

ضایعه به‌صورت یک توده‌ی کوچک سطحی با قوام سفت و تغییر رنگ قرمز تا آبی پوست - مشابه ضایعه‌ی بیمار ما - روی آن دیده می‌شود.^۸

نمای هیستولوژیک ضایعه به‌صورت برآمدگی از پرولیفراسیون اندوتلیال در لومن پریدهایی با سایز متوسط است. پرولیفراسیون پاپیلاری سلول‌های اندوتلیال تقریباً همیشه با ترومبوس همراه است.



سلول‌هایی با هسته دوکی‌شکل احاطه کرده بود. آرایش ضایعه به‌صورت لوبولار بود. در برخی نقاط در مرکز پاپیلا فیبرهای کلاژن دیده شد. شواهدی از افزایش یافته‌های میتوزی دیده نشد. نمای پاتولوژیک منطبق با اینتراواسکولار پاپیلاری اندوتلیال هیپرپلازی یا Masson hemangioma بود. ضایعه به‌طور کامل با جراحی برداشته شد.

بحث

Masson hemangioma یک پروسه‌ی اینتراواسکولار است که شباهت قابل توجهی به آنژیوسارکوما دارد. برای نخستین بار Masson در سال ۱۹۲۳ ضایعه را در یک مرد ۶۸ ساله به‌صورت یک پرولیفراسیون پاپیلاری داخل عروقی شرح داد. او معتقد بود که ضایعه‌ی منجر

بیمار معرفی شده از این جهت جالب بود که تعداد موارد گزارش شده‌ی اینتراواسکولر پایپلاری اندوتلیال هیپرپلازی محدود است.^۸

در بیمار ما شرح حال گزش در محل ضایعه وجود داشته که می‌تواند توجیه‌کننده‌ی این باشد که ضایعه به دنبال استاز عروقی ناشی از تروما ایجاد می‌شود.

در ضایعاتی که به صورت توده‌ای سفت با تغییر رنگ قرمز یا آبی تظاهر پیدا می‌کنند - به‌ویژه به دنبال سابقه‌ی تروما در محل - باید موارد نادری از جمله ماسون همانژیوما را به‌عنوان یکی از تشخیص‌های افتراقی مدنظر داشته باشیم.

از تشخیص‌های افتراقی آن آنژیوسارکوما است. یافته‌هایی از قبیل انکپسوله‌بودن و داشتن حدود مشخص هیپرپلازی اندوتلیال پایپلاری اینتراواسکولر، محدودبودن پروسه پرولیفراتیو به فضای اینتراواسکولار، عدم وجود آتیپی هسته‌ای و یافته‌های میتوزی، تشکیل‌شدن پاپیلاها از بافت فیبرو هیالین با یک تا دو لایه‌ی سلول اندوتلیال بدون پوشش به نفع ماسون همانژیوما می‌باشد.

نکروز در ماسون همانژیوما یک یافته‌ی غیرمعمول می‌باشد. برخلاف آنژیوسارکوما از پسودوکنال تشکیل شده است نه عروق خونی نامنظم و اناستوموزدهنده.

References

1. Masson P. Hemangioendotheliome vegetant intravasculaire. Bull Soc Anat Paris 1923; 93: 517-23.
2. Henschen P. L' endovasculite proliferante thrombopoietique dans la lesion vasculaire locale. Ann Anat Pathol 1932; 9: 113-21.
3. Kauffman SL, Stout AP. Malignant hemangioendothelioma in infants and children. Cancer 1961;14: 1186-96.
4. Dupont A, Lachapelle JM. Note sur la structure histologique des angiomes cutanes du syndrome de MaffucciKast. Arch Belg Dermatol Syphiligr 1964; 20: 95-7.
5. Clearkin KP, Enzinger FM. Intravascular papillary endothelial hyperplasia. Arch Pathol Lab Med 1976;100: 441-4.
6. Schwartz IS, Parris A. Cutaneous intravascular papillary endothelial hyperplasia in the skin and subcutaneous tissue. Virchows Arch A Pathol Anat Histol 1980; 387: 81-90.
7. Park SJ, Kim HJ, Park SH, et al. A case of intravascular papillary endothelial hyperplasia on upper lip. Korean J Dermatol 2000;38: 1693-5.
8. Hong SG, Cho HM, Chin HM, et al. Intravascular papillary endothelial hyperplasia (Masson's hemangioma) of the liver: a new hepatic lesion. J Korean Med Sci 2004;19: 305-8.

Intravascular papillary endothelial hyperplasia following insect bite

Azin Ayatollahi, MD¹
Mohammad Saidi, MD²

1. Center for Research and Training in Skin Diseases and Leprosy, Tehran University of Medical Sciences, Tehran, Iran
2. Private Office, Tehran, Iran

Introduction: Intravascular papillary endothelial hyperplasia (Masson's hemangioma) is an unusual, benign, non-neoplastic, vascular lesion. The lesion is a vascular proliferative reaction following traumatic vascular stasis.

Case Report: In our case a submandibular lesion occurred after insect bite and pathology confirmed it as Masson hemangioma.

Conclusion: Post traumatic red-blue firm lesions should be evaluated pathologically for many differential diagnosis including rare cases such as Masson's hemangioma.

Keywords: Masson hemangioma, intravascular papillary endothelial hyperplasia, trauma

Received: Dec 16, 2017 Accepted: Jan 06, 2018

Dermatology and Cosmetic 2017; 8 (4): 262-265

Corresponding Author:
Azin Ayatollahi, MD

No. 415, Taleqani Ave, Center for Research and Training in Skin Diseases and Leprosy, Tehran, Iran
Email: azinay@gmail.com

Conflict of interest: None to declare