

مقایسه‌ی ضماد سدر، ترکیب روغن زیتون - آب آهک و سولفادiazین نقره در سرعت التیام زخم سوختگی درجه‌ی سه در موش سوری

دکتر سیامک کاظمی درآبادی^۱
دکتر سیدحسین جارالمسجد^۱
دکتر دانیال مشتاق^۲

۱. گروه علوم درمانگاهی، دانشکده‌ی دامپزشکی، دانشگاه تبریز، تبریز، ایران
۲. دانشکده‌ی دامپزشکی، دانشگاه تبریز، تبریز، ایران

زمینه و هدف: سوختگی‌ها جزء شایع‌ترین علل زخم‌ها هستند. از داروهایی که در این موارد به کار می‌روند سولفادiazین نقره ۱٪ است که عوارض جانبی زیادی دارد از این‌رو، توجه به ترکیبات سنتی در درمان این زخم‌ها افزایش یافته است. علی‌رغم استفاده از آب آهک در ترکیب با روغن زیتون و سدر به‌طور سنتی در مناطقی از ایران، تحقیقات اندکی در اثبات فواید آن‌ها صورت گرفته است. تحقیق حاضر با هدف بررسی اثر موضعی سدر و ترکیب روغن زیتون و آب آهک بر سرعت ترمیم زخم سوختگی درجه‌ی سه در موش سوری اجرا گردید.

روش اجرا: در این تحقیق از ۲۴ سر موش سوری نر نژاد بلب/سی با وزن متوسط 25 ± 5 گرم استفاده گردید. پس از بی‌هوشی، سوختگی درجه‌ی سوم به مساحت ۱ سانتی‌متر مربع با دستگاه ویژه ایجاد شد. سپس به‌طور تصادفی، موش‌ها به چهار گروه تقسیم شدند و به ترتیب از نرمال سالین، ضماد سدر، ترکیب روغن زیتون و آب آهک و سولفادiazین نقره ۱٪ موضعی روزانه یک‌بار استفاده گردید. به مدت سه هفته و هر هفته یک‌بار از زخم‌ها عکس‌برداری شد. سپس مساحت زخم به‌دست‌آمده و درصد بهبودی محاسبه گردید. برای تجزیه و تحلیل آماری داده‌ها از آنالیز واریانس با اندازه‌گیری‌های مکرر استفاده شد.

یافته‌ها: در تمام هفته‌ها درصد بهبود زخم در گروه‌های دوم تا چهارم نسبت به گروه اول معنادار بوده ولی نسبت به یکدیگر معنادار نبود.

نتیجه‌گیری: نتایج این مطالعه نشان داد ترکیب روغن زیتون و آب آهک و نیز ضماد برگ سدر بر سرعت بهبود زخم سوختگی درجه‌ی سوم در پوست موش تأثیر مثبت داشته است.

کلیدواژه‌ها: سوختگی، روغن زیتون، موش، ضماد سدر

دریافت مقاله: ۱۳۹۷/۰۵/۰۶ پذیرش مقاله: ۱۳۹۷/۰۶/۲۱

پوست و زیبایی؛ پاییز ۱۳۹۷، دوره‌ی ۹ (۳): ۱۶۷-۱۵۸

نویسنده‌ی مسئول:

دکتر سیامک کاظمی درآبادی

آذربایجان شرقی، تبریز، بلوار شهدای غواص، دانشکده‌ی دامپزشکی دانشگاه تبریز
پست الکترونیک:

s.kazemi@tabrizu.ac.ir

تعارض منافع: اعلام نشده است.

مقدمه

علم درماتولوژی در سال‌های اخیر پیشرفت‌های زیادی در درمان زخم‌های مختلف از جمله سوختگی داشته است.^۱

پوست اندامی بسیار مهم و حیاتی است که وظیفه‌ی آن حفظ رطوبت، تنظیم حرارت بدن، جلوگیری از نفوذ میکروارگانیسم‌ها و سایر عوامل مضر به درون بدن و خروج مواد دفعی از بدن است. آسیب به پوست می‌تواند کارایی آن را مختل کند از این‌رو

حفظ پیوستگی ساختار پوست و ترمیم آسیب‌های وارده به آن بسیار ضروری است. در میان انواع آسیب‌های پوستی، زخم‌های ناشی از سوختگی از بدترین آن‌ها به شمار می‌روند. سوختگی به‌وسیله‌ی عوامل گوناگونی مانند حرارت، سرما، الکتریسیته و غیره ایجاد می‌شود.^۲ گزارش شده است که در سال ۲۰۰۲ انواع سوختگی‌ها و مشکلات ناشی از آن مسئول مرگ نزدیک به ۳۲۲ هزار نفر در سراسر جهان

یافتن درمان‌های مؤثرتر برای بهبودی زخم سوختگی انجام گرفته است.

در گذشته از روغن زیتون در طب سنتی استفاده شده^{۱۰} و امروزه نیز اثر زیتون بر روی تسریع روند بهبود زخم‌های سوختگی نشان داده شده است^{۱۱}. آب آهک ماده‌ای است که در ترکیب با روغن زیتون به فرم سنتی در مناطق شمال غربی ایران استفاده می‌شود. طی تحقیقی، اثر ضدباکتریایی مخلوط روغن زیتون و آب آهک بر روی یاخته‌های فیروپلاست در محیط برون تن مورد بررسی قرار گرفت^{۱۲}. هدف اصلی استفاده از این ترکیب در سوختگی، بهبود کامل زخم بدون برجا گذاشتن بافت جوشگاهی در زخم بود.

سدر با نام علمی *Ziziphus spina Christi* (Ziziphus spina Christi) دیگر ماده‌ای است که در طب سنتی مورد استفاده قرار می‌گیرد. این گیاه که به خانواده‌ی رامناسه (Rhamnaceae) تعلق داشته نزدیک به صد گونه دارد. سدر به علت داشتن خواص ضد میکروبی و آنتی‌اکسیدانی می‌تواند در پروسه‌ی درمان زخم مفید باشد. به‌طور سنتی از برگ‌های این گیاه به شکل موضعی برای درمان زخم‌ها و از ریشه‌ی آن برای پیشگیری و درمان بیماری‌های پوستی استفاده می‌شود^{۱۳}. علی‌رغم استفاده‌ی گسترده از این ترکیبات در طب سنتی تحقیقات علمی اندکی در اثبات فواید آن‌ها صورت گرفته است بنابراین لازم است تحقیقات بیشتری در مورد اثر مواد فوق بر روی ترمیم زخم ناشی از سوختگی به‌صورت تجربی و بالینی صورت گیرد از این‌رو، تحقیق حاضر با هدف بررسی اثر موضعی سدر و نیز ترکیب زیتون و آب آهک بر سرعت ترمیم زخم حاصل از سوختگی درجه‌ی سوم در موش سوری طراحی و اجرا گردید.

روش اجرا

این مطالعه به‌صورت تجربی آزمایشگاهی و یک‌سو کور به‌منظور بررسی اثر ترمیمی سدر، ترکیب روغن

بوده است^۳. شیوع سوختگی در کشورهای جهان سوم سه برابر کشورهای پیشرفته بوده و علاوه‌بر آن شدت سوختگی نیز در این مناطق بیشتر است^۴.

عفونت‌های شدید در اثر رشد کلونی‌های باکتریایی و ایجاد سپتی‌سمی از اصلی‌ترین علل مرگ ناشی از سوختگی است. به همین دلیل، برای جلوگیری از رشد باکتری‌ها در محل زخم ناشی از سوختگی از آنتی‌بیوتیک‌ها استفاده می‌گردد^۵ که مطالعات اخیر نشان داده بعضاً در کشتن باکتری‌ها مؤثر نمی‌باشند. یکی از داروهای مهم ضد میکروب که در موارد سوختگی فراوان به‌کار می‌رود کرم سولفادiazین نقره ۱٪ است که عوارض جانبی زیادی چون ایجاد تأخیر در ترمیم زخم، سمیت کلیوی، لکوپنی، واکنش‌های آلرژیک مانند خارش، سوزش، راش جلدی، ایجاد مسمومیت، بدرنگ‌شدن پوست و مخاط به‌دلیل وجود نقره و ایجاد مقاومت دارویی دارد^۶. از دیگر مشکلات استفاده از این دارو می‌توان به عدم نفوذ در زخم، مقاوم‌بودن میکروارگانیسم‌های گرم منفی در برابر آن، تأخیر در ترمیم زخم‌های کوچک سوختگی به‌علت کاهش پیگمانتاسیون مجدد و اپیتلیوم‌دارشدن اشاره کرد^۷ از این‌رو، بسیاری از محققان سعی در پیدا کردن روش درمانی مناسبی برای کاهش خطر ابتلا به عفونت زخم و نیز کوتاه‌شدن مدت بهبود زخم دارند.

یکی دیگر از مشکلات عمده در سوختگی باقی ماندن جای زخم بر روی پوست است^{۸،۹}. به علت این خطرات و محدودیت‌های ناشی از استفاده از کرم سولفادiazین نقره، کاربرد برخی از ترکیبات سنتی در درمان زخم‌های ناشی از سوختگی اهمیت بیشتری پیدا می‌کند؛ بنابراین، باوجود پیشرفت‌های قابل‌توجه در درمان سوختگی و تولید داروهای مختلف برای درمان آن؛ بهبود زخم‌های ناشی از سوختگی هنوز چالشی عمده محسوب می‌شود از این‌رو در سالیان اخیر تحقیقات بسیاری بر روی گیاهان دارویی و ترکیبات شیمیایی مورد استفاده در طب سنتی جهت

تمامی موش‌های آزمون با توجه به علائم بالینی از جمله رنگ سفید روی زخم و عدم تغییر رنگ سفید با فشار انگشت ایجاد سوختگی درجه‌ی سوم تمام ضخامت تأیید شد. برای جلوگیری از سوختگی نواحی دیگر بدن، اطراف محل سوختگی با تامپون پوشش داده شد. سپس به‌طور تصادفی، موش‌ها به چهار گروه شش‌تایی تقسیم و در قفس‌های جداگانه نگهداری شدند. در گروه اول یا کنترل منفی از نرمال‌سالین، در گروه دوم از ضماد سدر، در گروه سوم از ترکیب روغن زیتون و آب آهک و در گروه چهارم یا کنترل مثبت از سولفادیازین نقره ۱٪ (کرم سیلورسولفادیازین سبحان دارو ۵۰ گرم، داروسازی سبحان دارو) روزانه یک‌بار به‌صورت موضعی استفاده گردید.

برای تهیه‌ی ترکیب روغن زیتون و آب آهک به روش سنتی، ابتدا ۱۰۰ گرم آهک کاملاً خشک و بدون رطوبت در ۲۰۰ میلی‌لیتر آب حل شده و بعد از



شکل ۱: روش ایجاد سوختگی درجه‌ی سوم در ناحیه‌ی پشتی موش سوری با دستگاه ویژه. دمای صفحه ۹۵ درجه‌ی سانتی‌گراد و مدت تماس صفحه‌ی داغ با پوست ۱۰ ثانیه بود.

زیتون با آب آهک، کرم سولفادیازین نقره با نرمال سالین بر زخم‌های ناشی از سوختگی درجه‌ی سوم در موش سوری انجام گرفت. از ۲۴ سر موش سوری نر نژاد بالب/اسی با وزن متوسط 25 ± 5 گرم بدون ابتلا به هرگونه بیماری پوستی و عفونی استفاده گردید. موش‌ها در اتاقی با تهویه مناسب با دمای ۲۲-۲۵ درجه‌ی سانتی‌گراد در قفس‌های جداگانه نگهداری شدند و چرخه‌ی ۱۲ ساعت نور و تاریکی در مورد آن‌ها رعایت گردید. غذای نیمه‌صناعی مخصوص حیوانات آزمایشگاهی و آب آشامیدنی به‌صورت نامحدود در اختیار آن‌ها قرار گرفت. رفتار با حیوانات براساس بیانیه‌ی انجمن جهانی پزشکی درباره‌ی استفاده از حیوانات در تحقیقات زیست‌پزشکی بوده و در تمامی مراحل کار از تحریک کردن بی‌مورد حیوان خودداری گردید. همه‌ی اقداماتی که به‌طور بالقوه می‌توانستند برای حیوان دردناک باشند تحت آرام‌بخشی و بیهوشی مناسب انجام پذیرفتند.

برای ایجاد زخم سوختگی، پس از بی‌هوش کردن موش‌ها با تزریق ترکیب کتامین ۱۰٪ (Kepro, Deventer, The Netherlands) و زایلازین ۲٪ (Alfasan, Woerden, The Netherlands) به‌ترتیب با دز ۴۰ میلی‌گرم/کیلوگرم و ۵ میلی‌گرم/کیلوگرم به‌صورت داخل صفاقی، موهای ناحیه‌ی پشتی حیوان با ماشین موزنی زدوده شد. سپس این ناحیه با الکل ضدعفونی شده و سوختگی درجه‌ی سوم به مساحت ۱ سانتی‌متر مربع با دستگاه ابداعی ویژه ایجاد سوختگی (جارالمسجد و صفری، شماره ثبت ۸۶۶۶۴ مرکز مالکیت معنوی سازمان ثبت اسناد و املاک و کشور، ایران) با تنظیم روی دمای ۹۵ درجه‌ی سانتی‌گراد و تماس به مدت ۱۰ ثانیه ایجاد شد (شکل ۱). لازم به ذکر است که دما و زمان لازم برای ایجاد سوختگی درجه‌ی سوم در پوست موش طی مطالعه‌ی آزمون‌های و بررسی هیستوپاتولوژیک سوختگی ایجاد شده، تعیین گردید. هم‌چنین در

پذیرفت. روش آماری آنالیز واریانس با اندازه‌گیری‌های مکرر برای این منظور استفاده شد و $P < 0.05$ به‌عنوان اختلاف آماری معنادار در نظر گرفته شد.

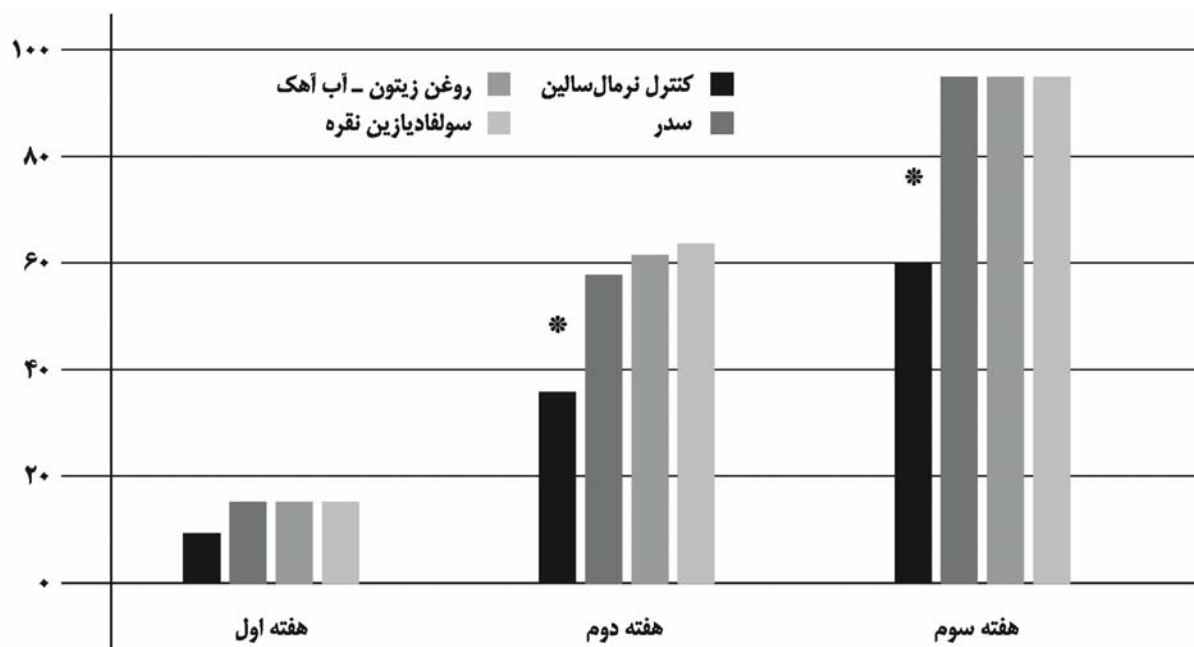
یافته‌ها

با توجه به نتایج به‌دست‌آمده میانگین درصد بهبود زخم در هفته‌ی اول در گروه اول تا چهارم به ترتیب 9.23 ± 2.22 ، 15 ± 3.45 ، 14.6 ± 3.1 و 15 ± 4.1 درصد بود. در هفته‌ی دوم گروه کنترل مثبت، گروه ترکیب روغن زیتون و آب آهک و گروه سدر به ترتیب با 62.4 ± 4.33 و 61.78 ± 4.2 و 58.88 ± 2.68 درصد بیشترین درصد بهبود زخم را نسبت به گروه کنترل منفی با 36.28 ± 3.54 درصد داشتند. در هفته‌ی پایانی نیز نتیجه‌ی درمانی گروه‌های سدر، ترکیب آب آهک و زیتون و گروه کنترل مثبت به ترتیب با 95.56 ± 1.24 ، 94.92 ± 2.2 و 95.2 ± 1.1 درصد بهترین عملکرد را نسبت به گروه کنترل منفی با 60.2 ± 2.77 درصد داشتند (شکل ۲).

در تمام هفته‌ها درصد بهبود زخم در گروه‌های دوم

شفاف‌شدن آب رویی از یک صافی عبور داد شد. سپس هم‌حجم آب به‌دست‌آمده روغن زیتون اضافه و مخلوط گردید^{۱۲}. همچنین برای تهیه‌ی ضماد سدر، برگ سدر از فروشگاه معتبر داروهای گیاهی تهیه شده و پس از خرد کردن برگ‌های خشک، درون ظرف با آب جوش مخلوط شده و سپس آب اضافی با صافی خارج گردید تا ضماد خمیری سدر به‌دست آید.

به‌منظور اندازه‌گیری درصد بهبود زخم، به مدت سه هفته پس از ایجاد سوختگی هر هفته یک‌بار با گذاشتن خط‌کش درجه‌بندی‌شده دوماحوره کنار زخم و هم‌سطح با آن، با دوربین عکاسی از زخم سوختگی موش‌ها عکس‌برداری شد. سپس عکس‌ها با نرم‌افزار imageJ (Rasband WS, ImageJ, US National Institutes of Health, Bethesda, Maryland, USA) مورد تجزیه و تحلیل قرار گرفته و مساحت زخم به‌دست آمده و درصد بهبودی محاسبه گردید. سپس تجزیه و تحلیل آماری داده‌ها با نرم‌افزار مینیبی-تیب نـسخه‌ی ۱۶،۲،۴ (Minitab Inc, State College, PA, USA) انجام



شکل ۲: درصد بهبودی زخم ناشی از سوختگی درجه‌ی سوم در پایان هفته‌های مختلف. علامت * نشان‌دهنده‌ی اختلاف آماری معنادار در همان هفته است.


شده، در آب یا روغن تهیه می‌شود^{۱۶،۱۷}. نتایج این مطالعه نشان داد که هر دوی این ترکیبات تأثیر بسزایی در تسریع التیام زخم ناشی از سوختگی درجه‌ی سوم پوست دارند.

زخم سوختگی یکی از شدیدترین آسیب‌های پوستی است^{۱۸} که در اثر عوامل گوناگونی مانند حرارت، مواد شیمیایی، عوامل مکانیکی، الکتریکی یا پرتوی ایجاد می‌شود^{۱۹}. حدود ۵۵٪ از سوختگی‌ها در اثر حرارت آتش و نزدیک به ۴۰٪ از سوختگی‌ها به‌وسیله‌ی آب داغ ایجاد می‌شوند^{۲۰،۲۱}. چگونگی مدیریت اولیه‌ی این زخم‌ها تأثیر فراوانی بر زیبایی و عملکرد اندام خواهد داشت^{۲۲}. سوختگی، ساختار پیچیده‌ی بافت پوست را تخریب می‌کند که منجر به ایجاد اختلال در تنظیم دما، حس، پاسخ ایمنی و کنترل مایعات می‌شود^{۲۳}. سوختگی‌ها بر پایه‌ی نوع

تا چهارم نسبت به گروه اول (کنترل منفی) معنادار بوده ولی نسبت به یکدیگر معنادار نبود. شکل ۳ نشان‌دهنده‌ی زخم‌های گروه‌های مختلف طی سه هفته است.

بحث

مطالعه‌ی حاضر با توجه به روش‌های درمان زخم در طب سنتی و نیز نتایج مطالعات پیشین^{۱۴،۱۵} جهت مقایسه‌ی اثرات ترکیب روغن زیتون با آب آهک با فرمول شیمیایی $\text{Ca(OH)}_2(\text{aq})$ و pH برابر با ۱۲/۴ و نیز ضماد سدر در زخم‌های ناشی از سوختگی درجه‌ی سوم پوستی در مدل موش سوری انجام گرفت. باید توجه داشت که در اصطلاح پزشکی پماد با ضماد تفاوت دارد. ضماد به شکل خمیری از ترکیب گیاه تازه‌ی خرد یا آسیاب‌شده که پس از دم‌کردن، صاف



شکل ۳: ظاهر ماکروسکوپی زخم‌های ناشی از سوختگی در گروه‌های مختلف طی سه هفته پس از ایجاد زخم.

محافظتی پوست نقش دارد. در التیام نوع ثانویه، این فرایند بیشتر طول می‌کشد و نیاز به بازسازی درم دارد. برای اپیتلیوم‌دارشدن دوباره، باید کراتینوسیت‌های تمایز یافته در لبه‌های زخم از یاخته‌های کناری خود و غشای پایه جدا شده و در سطح زخم مهاجرت و تکثیر یابند.^{۳۱} با وجودی که در پایان هفته‌ی دوم روند انقباض زخم در همه‌ی گروه‌ها آغاز گردیده بود، میزان انقباض در گروه‌های سولفادیازین و روغن زیتون همراه با آب آهک و ضماد سدر به‌طور معناداری بیشتر از گروه کنترل منفی بود و این نتیجه در پایان هفته‌ی سوم نیز با شدت بیشتری مشهود بود؛ به‌عبارت‌دیگر در گروه‌های تیمار با تحریک تولید بافت جوانه‌ای و تسریع روند بلوغ زخم، زمینه‌ی جمع‌شدگی و انقباض بیشتر زخم فراهم شده است.

Tanira و همکاران اثر ضدالتهابی قابل‌توجه محلول اتانولی سدر را بر روی زخم‌های ایجادشده در موش صحرایی نشان دادند.^{۳۲} نتایج تحقیق معتمدی و همکاران نشان داد که عصاره‌های برگ این گیاه اثر مهاری بر رشد باکتری‌های مختلف گرم منفی دارد.^{۳۳} از سوی دیگر، خواص ضد میکروبی آب آهک در محیط زخم مورد تأکید قرار گرفته است.^{۱۴} به‌علاوه، روغن زیتون درصد بالایی اسیدهای چرب دارد که دارای خواص ضد میکروبی هستند.^{۳۴} سولفادیازین نقره به‌دلیل داشتن خواص ضد میکروبی، داروی انتخابی برای درمان زخم‌های سوختگی محسوب می‌شود.^{۳۵} نقره‌ی آزاد با گروه‌های سولفیدریل آنزیم‌های باکتری و نیز DNA باکتری واکنش داده و خود سولفادیازین نیز با ایجاد اختلال در تولید فولات، ساخته‌شدن DNA باکتری را متوقف می‌کند.^{۳۶} با این حال Kucan و همکاران نشان دادند کرم سولفادیازین نقره باعث ایجاد اختلال در تکثیر فیبروبلاست‌ها و بازسازی اپیتلیوم می‌شود.^{۳۷}

هم‌چنین خواص آنتی‌اکسیدانی عصاره‌ی سدر به دلیل داشتن ترکیباتی نظیر ساپونین‌ها، تانن‌ها، تری‌ترپنوئیدها، فلاوونوئیدها و گلیکوزیدها اثبات شده

بافت ازدست‌رفته طبقه‌بندی می‌شوند.^{۲۱} شدیدترین نوع سوختگی، سوختگی تمام ضخامت یا درجه‌ی سوم است که در آن اپی‌درم، درم، هایپودرم، عضلات زیرپوستی و گاهی استخوان دچار نکروز می‌شوند.^{۲۴} گاهی تمایز سوختگی درجه‌ی سوم از سوختگی درجه‌ی دوم دشوار می‌شود ولی باید توجه کرد که ناحیه‌ی سوختگی در نوع درجه سوم معمولاً سیاه‌رنگ یا خشک و سفید بوده اما در نوع درجه‌ی دوم قرمز و مرطوب است و ظاهری عرق‌کرده دارد. از طرف دیگر در سوختگی درجه‌ی دوم بیمار درد شدیدی دارد، ولی در سوختگی درجه‌ی سوم به دلیل تخریب اعصاب زیرجلدی معمولاً بیمار دردی را احساس نمی‌کند.^{۲۵} در این مطالعه، با بررسی‌های آسیب‌شناسی، از ایجاد سوختگی در تمام ضخامت پوست اطمینان حاصل شد و دما و مدت‌زمان تماس صفحه‌ی داغ با پوست در حیوانات مورد آزمایش بر این مبنا انتخاب گردید.

فرایند ترمیم زخم سوختگی شامل مجموعه‌ای از فرایندهای یاخته‌ای، مولکولی و بافتی است که در این میان رگ‌زایی نقش مهمی در گسترش التهاب موضعی جهت پاک‌سازی این محیط از عوامل پاتوژن دارد.^{۲۶،۲۷} در فاز تکثیری که پس از فاز التهابی دومین مرحله‌ی التیام زخم است، با ادامه‌ی رگ‌زایی، بستر زخم با بافت گرانوله پر می‌شود که از فیبروبلاست‌ها، آنژیوبلاست‌ها، لکوسیت‌های درگیر در التهاب، اکزودا و بافت هم‌بندی سست ساخته شده است. ساختار بافت هم‌بندی سست طی این فرایند مستحکم شده و جمع‌شدگی زخم را تسهیل می‌کند.^{۲۸} بخشی از فیبروبلاست‌ها تبدیل به میوفیبروبلاست شده و همانند یاخته‌های عضلانی صاف می‌شوند. این یاخته‌ها توانایی انقباض دارند.^{۲۹} انقباض یا جمع‌شدگی زخم در این مرحله باعث کشیده‌شدن پوست پیرامونی به‌سوی بستر زخم می‌شود. این کار اندازه‌ی زخم را کاهش داده و به بسته‌شدن زودتر زخم کمک می‌کند.^{۳۰} اپیتلیوم‌دارشدن دوباره از نخستین و مهم‌ترین مراحل التیام زخم است که در بازبانی کارکرد

نتایج مطالعات نعیم نشان داده‌اند که پماد سدر باعث افزایش تولید بافت گرانوله در بستر زخم ناشی از سوختگی می‌شود.^{۴۳} برخی گزارش‌ها نیز به تسریع روند اپیتلیوم‌دارشدن دوباره در مراحل اولیه‌ی التیام در حضور سولفادیازین نقره تأکید کرده‌اند.^{۴۴} به همین دلیل در هر سه گروه تیمار این مطالعه سرعت بسته‌شدن زخم نسبت به گروه کنترل منفی چه در پایان هفته‌ی دوم و چه پس از گذشت سه هفته از ایجاد زخم افزایش معناداری نشان می‌داد. نتایج این مطالعه نشان‌دهنده‌ی تأثیر مثبت ترکیب روغن زیتون و آب آهک و نیز ضماد برگ سدر بر سرعت بهبود زخم سوختگی درجه‌ی سوم در پوست موش بوده است؛ بنابراین، با توجه به در دسترس بودن و روش ساده تهیه‌ی این ترکیبات، کاربرد آن‌ها در این موارد مفید خواهد بود.

است.^{۳۸} روغن زیتون عناصری مانند روی، مس و سلنیوم دارد.^{۳۹} پژوهش‌ها نشان داده‌اند که میزان این عناصر در سرم زخم ناشی از سوختگی کاهش می‌یابد؛^{۴۰} بنابراین روغن زیتون می‌تواند با جبران این کمبود باعث بهبود سریع زخم سوختگی گردد. همچنین روغن زیتون دارای خاصیت ضدالتهابی بوده و با کاهش میزان اسید آراشیدونیک در غشای یاخته باعث کاهش میزان سوبسترای آنزیم لیپواکسیژناز شده و در نتیجه تولید پروستاگلاندین و ترمبوکسان و لکوترین‌ها کاهش می‌یابد که در نهایت باعث کاهش التهاب می‌شود.^{۴۱،۴۲} در مطالعه‌ی نشان داده شد که ترکیب روغن زیتون و آب آهک می‌تواند باعث افزایش تولید بافت گرانوله شود که در نتیجه، کراتینوسیت‌ها می‌توانند بر روی این بستر تکثیر یابند؛ لذا با افزایش سرعت اپیتلیوم‌دارشدن دوباره، جمع‌شدن زخم تسریع می‌شود.^{۱۴}

References

1. Cleland H. Thermal burns: assessment and acute management in the general practice setting. *Aust Fam Physician* 2012; 41(6): 372-7
2. Forjuoh SN. Burns in low-and middle-income countries: a review of available literature on descriptive epidemiology, risk factors, treatment, and prevention. *Burns* 2006; 32(5): 529-37.
3. Peck MD, Kruger GE, VanDerMerwe AE, et al. Burns and fires from non-electric domestic appliances in low and middle income countries: Part I. The scope of the problem. *Burns* 2008; 34(3): 303-11.
4. Chester DL, Papini RP. Skin and skin substitutes in burn management. *Trauma* 2004; 6(2): 87-99.
5. Dasari H, Kumar A, Sharma BR. Burns Septicemia-The leading cause of burn mortality. *J Punjab Acad Forensic Med Toxicol* 2008; 8(2): 10-16.
6. Shahzad MN, Ahmed N. Effectiveness of Aloe Vera gel compared with 1% silver sulphadiazine cream as burn wound dressing in second degree burns. *J Pak Med Assoc* 2013; 63(2): 225-30.
7. Wyatt D, McGowan DN, Najarian MP. Comparison of a hydrocolloid dressing and silver sulfadiazine cream in the outpatient management of second-degree burns. *J Trauma* 1990; 30(7): 857-65.
8. Dai T, Huang YY, K Sharma S, et al. Topical antimicrobials for burn wound infections. *Recent Pat Antiinfect Drug Discov* 2010; 5(2): 124-51.
9. Daryabeigi R, Heidari M, Hosseini SA, et al. Comparison of healing time of the 2nd degree burn wounds with two dressing methods of fundermol herbal ointment and 1% silver sulfadiazine cream. *Iran J Nurs Midwifery Res* 2010; 15(3): 97-99

10. Rezaeizadeh H, Alizadeh M, Naseri M, et al. The traditional Iranian medicine point of view on health and disease. *Iran J Public Health* 2009; 38(1): 169-72.
11. Orey C. *The healing powers of olive oil: a complete guide to nature's liquid gold*. 3rd ed. New York; Kensington Publishing Corp, 2015.
12. Sumer Z, Yildirim G, Sumer H, et al. Cytotoxic and antibacterial activity of the mixture of olive oil and lime cream in vitro conditions. *Afr J Tradit Complement Altern Med* 2013; 10(4): 137-43.
13. Adzu B, Amos S, Wambebe C, et al. Antinociceptive activity of zizyphus spina-christi root bark extract. *Fitoterapia* 2001; 72(4): 344-50.
14. Kazemi-Darabadi S, Akbari G, Jarolmasjed SH, et al. A Histopathologic study of effects of olive oil plus lime water on third-degree burn in mouse model. *Iran J Vet Surg* 2017; 12(1): 55-63.
15. Akbari G, Shahbazfar AA, Shokrallahi S, et al. A survey on the effects of mixture of olive oil and lime water on the healing process of rat's second degree burn. *Complementary Med J* 2016; 6(19): 1592-9.
16. Albertyn R, Berg A, Numanoglu A, et al. Traditional burn care in sub-Saharan Africa: a long history with wide acceptance. *Burns* 2015; 41(2): 203-11.
17. Abbasi-Gharache-narloo M, Pahlavan-Sharif M. Anthropological study in traditional herbal medicine in Markazi province (Case study: Mahallat city). *J Islam Iran Tradit Med* 2017; 8(1): 283-96 (Persian).
18. National Burn Care Review Committee. Standards and strategy for burn care: a review of burn care in the British Isles. The National Burn Care Review Committee Report, Manchester: NBCR Committee. 2001: 39.
19. Rawlins JM. *Management of burns*. Surgery (Oxford). 2011; 29(10): 523-8.
20. Evers LH, Bhavsar D, Mailänder P. The biology of burn injury. *Exp Dermatol* 2010; 19(9): 777-83.
21. Hettiaratchy S, Dziewulski P. ABC of burns: pathophysiology and types of burns. *BMJ* 2004; 328(7453): 1427-9.
22. Falder S, Browne A, Edgar D, et al. Core outcomes for adult burn survivors: a clinical overview. *Burns* 2009; 35(5): 618-41.
23. Tortora GJ, Derrickson B. *Principles of anatomy and physiology*. 12th ed. John Wiley & Sons, 2008.
24. Butcher M, Swales B. Assessment and management of patients with burns. *Nurs Stand* 2012; 27(2): 50-55.
25. Meckler G, Quereshi N, Al-Mogbil M, et al. *Tintinalli's emergency medicine: a comprehensive study guide*. 8th ed. New York; McGraw-Hill, 2016.
26. Zhou YF, Bosch-Marce M, Okuyama H, et al. Spontaneous transformation of cultured mouse bone marrow-derived stromal cells. *Cancer Res* 2006; 66(22): 10849-54.
27. Fletcher JM, Lalor S, Sweeney C, et al. T cells in multiple sclerosis and experimental autoimmune encephalomyelitis. *Clin Exp Immunol* 2010; 162(1): 1-11.
28. Claxton MJ, Armstrong DG, Boulton AJ. Healing the diabetic wound and keeping it healed: modalities for the early 21st century. *Curr Diab Rep* 2002; 2(6): 510-18.
29. Martin P. Wound healing-aiming for perfect skin regeneration. *Science* 1997; 276(5309): 75-81.

30. Carter RF, Nwomeh BC, Lanning DA. Wound healing. In: Ameh EA, Bickler SJ, Lakhoo K, et al. editors. Paediatric Surgery. Seattle; Global-HELP Organization; 2011: 40-6.
31. Singer AD, Simon M. Wound healing and skin substitutes. In: Battler A, Leor J, editors. Stem cell and gene-based therapy: Frontiers in regenerative medicine. London; Springer-Verlag; 2006: 375-93.
32. Tanira MO, Ageel AM, Tariq M, et al. Evaluation of some pharmacological, microbiological and physical properties of zizyphus spina-christi. Int J Crude Drug Res 1988; 26(1): 56-60.
33. Motamedi H, Safary A, Maleki S, et al. Ziziphus spina-christi, a native plant from Khuzestan, Iran, as a potential source for discovery new antimicrobial agents. Asian J Plant Sci 2009; 8(2): 187.
34. Gurfinkel R, Palivatkel-Naim M, Gleisinger R, et al. Comparison of purified olive oil and silver sulfadiazine in the treatment of partial thickness porcine burns. Am J Emerg Med 2012; 30(1): 79-83.
35. Salas LC, Fernández MM, Martínez de la Chica AM. Topical chemotherapy for the treatment of burns. Rev Enferm 2005; 28(5): 67-70.
36. Adhya A, Bain J, Ray O, et al. Healing of burn wounds by topical treatment: A randomized controlled comparison between silver sulfadiazine and nano-crystalline silver. J Basic Clin Pharm 2014; 6(1): 29.
37. Kucan JO, Roth A, Mody N, et al. In vitro toxicity testing for antibacterials against human keratinocytes. Plast Reconstr Surg 1991; 87(5): 917-24.
38. Adeyemo SO. Studies on in-vitro antioxidant and free radical scavenging potential and phytochemical screening of leaves of ziziphus mauritiana L. and ziziphus spina-christi L. compared with ascorbic acid. J Med Gen Genom 2011; 3(2): 28-34.
39. Mathus-Vliegen EM. Old age, malnutrition, and pressure sores: an ill-fated alliance. J Gerontol A Biol Sci Med Sci 2004; 59(4): M355-60.
40. Bang RL, Dashti H. Keloid and hypertrophic scars: trace element alteration. Nutrition 1995; 11(5): 527-31.
41. Robbins S, Kotran KV. General pathology. Translated by: Ahadi N, Esfandi H, Gohari Moghadam K, et al. 7th ed. Tehran; Faranasher publisher; 2003 (Persian).
42. Boskou D. Olive oil: chemistry and technology. 2nd ed. Illinois; AOCS Publishing, 2006.
43. Naeem LA. Comparative study between nigella sativa and ziziphus spina-christi effectiveness on skin a superficial burn healing in rabbits. Basra J Vet Res 2015; 14(1): 311-9.
44. Singer AJ, Berrutti L, Thode Jr HC, et al. Octylecyanoacrylate for the treatment of partial-thickness burns in swine: a randomized, controlled experiment. Acad Emerg Med 1999; 6(7): 688-92.

Comparison of ziziphus poultice, combination of olive oil and lime water and silver sulfadiazine on healing rate of third-degree burn wounds in Balb/c mice

Siamak Kazemi Darabadi, DVM,
DVSC¹
Seyed Hossein Jarolmasjed, DVM,
DVSC¹
Danial Moshtagh, PharmD²

1. Department of Clinical Sciences,
Faculty of Veterinary Medicine,
University of Tabriz, Tabriz, Iran
2. Faculty of Veterinary Medicine,
University of Tabriz, Tabriz, Iran

Background and Aim: Burns are among the most common causes of wounds. One of the medications used in these cases is silver sulfadiazine 1%, which has many side effects. Therefore, people turn to traditional compounds for treatment of these ulcers. Despite the widespread use of lime water in combination with olive oil and Ziziphus in Iran, little research has been done to prove their benefits. The purpose of this study was to investigate the topical effect of Ziziphus and olive oil and lime water combination on the healing rate of third-degree burns in mice.

Methods: In this study, 24 male Balb/c mice with a mean weight of 25 ± 5 g were used. After anesthesia, a 1 cm² third-degree burn was created with a special device. The mice were randomly divided into four groups and received normal saline, Ziziphus poultice, olive oil-lime water, or silver sulfadiazine 1% daily. Pictures were taken weekly for three weeks. Then the area of the wounds was measured and the percentage of healing was calculated. Repeated measure ANOVA was used to analyze the data.

Results: In all weeks, the percentage of wound healing in the second to fourth groups was significantly higher than that of the first group, but was not significantly different from each other.

Conclusion: The results of this study showed the positive effect of Ziziphus leaves and the combination of olive oil and lime water on the healing rate of third-degree burn wounds in mice.

Keywords: burn, olive oil, mice, ziziphus poultice

Received: Jul 28, 2018 Accepted: Sep 12, 2018

Dermatology and Cosmetic 2018; 9 (3): 158-167

Corresponding Author:
Siamak Kazemi Darabadi, DVM, DVSC

Faculty of Veterinary Medicine, University
of Tabriz, Shohadaye Ghavvas Blvd,
Tabriz, Iran
Email: s.kazemi@tabrizu.ac.ir

Conflict of interest: None to declare