

## گرانولوما آنولار زیرجلدی در یک پسر بچه‌ی ۳ ساله: گزارش موردی نادر

دکتر رضا یعقوبی  
دکتر نادر پازیار  
دکتر یونس جونکی

بخش پوست، بیمارستان امام خمینی،  
دانشگاه علوم پزشکی جندی شاپور، اهواز،  
ایران

نویسنده‌ی مسئول:  
دکتر نادر پازیار

اهواز، خیابان آزادگان، بیمارستان امام  
خمینی، بخش پوست  
پست الکترونیک:

Dr.pazyar@gmail.com

تعارض منافع: اعلام نشده است.

**مقدمه:** گرانولوم آنولر زیرجلدی یک واریانت نادر از گرانولوم آنولر است که تقریباً در اطفال دیده می‌شود. علت بیماری نامعلوم است هرچند عواملی چون ترومای فیزیکی، گزش حشرات، عفونت‌های باکتریال، ویروسی، قارچی و دیابت را در شروع آن دخیل دانسته‌اند.

**گزارش موردی:** پسر بچه‌ی ۳ ساله با شکایت از یک ضایعه در انگشت شست راست از حدود ۳ ماه قبل به همراه یک ضایعه در ساعد راست بررسی شد. بیوپسی از ضایعه‌ی شست دست راست انجام شد که در درم پایپلاری نواحی متعدد از رشته‌های کلاژن تخریب‌شده (نکروبیوزیس) که توسط سلول‌های التهابی هیستوسیت و لنفوسیت احاطه شده و همچنین رسوب فوکال موسین گزارش شد. با توجه به مجموع یافته‌های آسیب‌شناسی، تشخیص بیماری گرانولوم آنولر زیرجلدی برای این بیمار مطرح گردید.

**نتیجه‌گیری:** در یک کودک با تورم انگشت و ندول‌های زیرجلدی، باید گرانولوم آنولر زیرجلدی را به‌عنوان یکی از تشخیص‌های افتراقی مدنظر داشته باشیم.

**کلیدواژه‌ها:** گرانولوم آنولر زیرجلدی، اطفال، انگشت، گزارش موردی

دریافت مقاله: ۱۳۹۷/۰۴/۱۰ پذیرش مقاله: ۱۳۹۷/۰۵/۲۰

پوست و زیبایی؛ پاییز ۱۳۹۷، دوره‌ی ۹ (۳): ۲۳۷-۲۳۳

## مقدمه

گرانولوم آنولر زیرجلدی یک اختلال نادر و التهابی خودمحدودشونده در اطفال است که ارجحیت جنسی ندارد و معمولاً در بچه‌های ۳-۶ سال دیده می‌شود.<sup>۱</sup> علت بیماری نامعلوم است هرچند عواملی چون ترومای فیزیکی، تماس با مواد تحریک‌کننده، گزش حشرات، عفونت‌های باکتریال (استرپتوکوک)، ویروسی (واریسلا زوستر)، قارچی، سل، سارکوئیدوز، دیابت، تیروئیدیت و واکسیناسیون را در شروع آن دخیل دانسته‌اند.<sup>۱</sup>

نمای بالینی ضایعات به‌صورت ندول‌های زیرجلدی بدون درد، کوچک و به رنگ صورتی، سفت تا الاستیک به‌صورت منفرد یا ضایعات متعدد آنولر به‌صورت اقماری دیده می‌شوند. ضایعات بیشتر در سطح پشتی دست و پا، ناحیه‌ی جلوی ساق، آرنج، ساعد، پیشانی و سر بوده و با شیوع کمتر در نواحی مانند دور چشم و پنیس گزارش شده‌اند.<sup>۱،۲</sup>

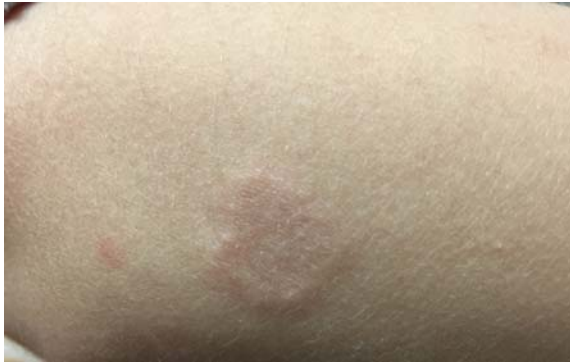اکثر موارد گرانولوم آنولر زیرجلدی تنها درم عمقی یا بافت زیرجلدی را درگیر می‌کند. سطح آن معمولاً توسط اپی‌درم نرمال پوشیده شده است. در ۲۵٪ موارد درگیری درم سطحی در گرانولوم آنولر زیرجلدی دیده می‌شود که ممکن است در بالین به‌صورت تغییر رنگ قهوه‌ای مایل به زرد در سطح پوست یا پاپول‌های سطحی بر روی ندول زیرجلدی دیده شود.<sup>۳</sup>

گرانولوم آنولر تقریباً در اکثر مواقع بدون اسکار خوب می‌شود، هرچند که پرفوراسیون و هیپپر پیگمانتاسیون پس از التهاب به‌عنوان یک عارضه‌ی محتمل در این بیماری شناخته می‌شود. پس از درمان نیز نیاز به پیگیری وجود دارد چرا که عود در همان مکان شایع و در حدود ۱۹ تا ۷۵ درصد است.<sup>۱</sup>

## معرفی بیمار

پسر بچه‌ای ۳ ساله با شکایت از یک ضایعه در انگشت شست راست از حدود ۳ ماه قبل به همراه یک ضایعه در ساعد راست مراجعه کرده است. در معاینه‌ی بالینی یک پلاک سفت، متحرک و بدون درد که از ندول‌های زیرجلدی متعدد تشکیل بود، دیده شد. یک ضایعه نیز به صورت پلاک اریتماتو و حلقوی با لبه‌ی برجسته در ساعد همان دست دیده شد که هم‌زمان با ضایعه‌ی انگشت به وجود آمده است (اشکال ۱ و ۲). بیمار سابقه‌ای از ابتلا به دیابت، آسم و بیماری‌های روماتوئیدی نداشت. واکسیناسیون کامل داشته و سابقه‌ای از گزش یا تروما را ذکر نمی‌کرد.

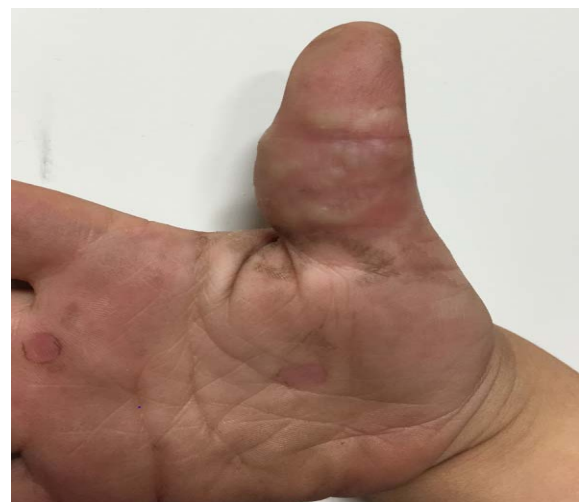گرافی با اشعه‌ی ایکس نشان‌دهنده‌ی تورم بافت نرم انگشت شست راست بود (شکل ۳). بیوپسی از ضایعه‌ی شست دست راست نشان داد که در درم پاپیلاری نواحی متعدد از رشته‌های کلاژن تخریب‌شده (نکروبیوزیس) که توسط سلول‌های التهابی هیستوسیت و لنفوسیت احاطه شده بود، مشهود است. هم‌چنین رسوب فوکال موسین در درم گزارش شد (شکل ۴). با توجه به مجموع یافته‌های آسیب‌شناسی، تشخیص بیماری گرانولوم آنولر زیرجلدی برای این بیمار مطرح گردید.



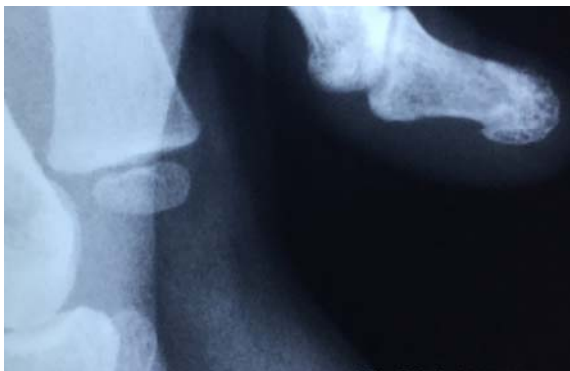شکل ۲: پلاک آنولر متشکل از پاپول‌های کوچک و سفت در ساعد راست

## بحث

گرانولوم آنولر یک بیماری پوستی التهابی خوش‌خیم و با علت نامعلوم است که یافته‌های آسیب‌شناسی آن به صورت palisading granuloma می‌باشد. گرانولوم آنولر شامل یک نوع کلاسیک و واریانت‌های کمتر معمول به نام‌های منتشر، پرفوران، ناشی از دارو و نوع آتیپیک که در بچه‌های با نقص ایمنی اولیه گزارش شده است<sup>۱،۲</sup>. گرانولوم آنولر زیرجلدی به‌عنوان یک واریانت نادر که انحصاراً در بچه‌ها رخ می‌دهد شناخته می‌شود و ابتلا به آن پس از دهه‌ی دوم زندگی نادر است. این فرم می‌تواند تنها یا به همراه گرانولوم آنولر لوکالیزه (۲۵٪) در یک نقطه یا نقطه‌ای دیگر از بدن قبل، بعد یا هم‌زمان با آن دیده شود. گرانولوم آنولر زیرجلدی در هیستولوژی نواحی



شکل ۱: ندول‌های زیرجلدی در سطح شکمی انگشت متورم شست راست

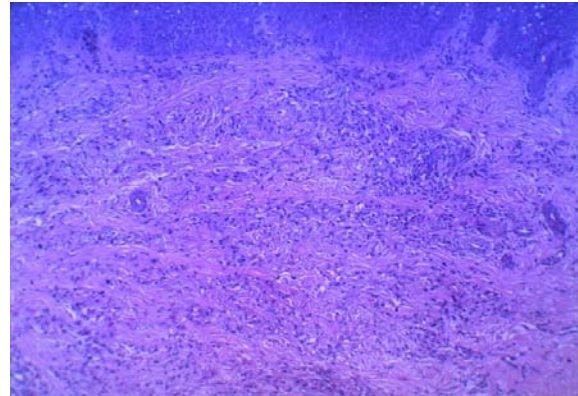


شکل ۳: تورم بافت نرم انگشت شست راست

هیچ بیماری سیستمیک همراه نیست لیکن برخی گزارشات دیابت وابسته به انسولین، بروز فاکتور روماتوئید یا حتی ارتريت روماتوئیدی را با آن مرتبط می‌دانند<sup>۳۵</sup> و<sup>۴</sup>. در مواردی مبتلا به دیابت ملیتوس وابسته به انسولین قبل یا بعد از ظهور ضایعات پوستی گرانولوم آنولر زیرجلدی گزارش شده است لذا دراطفال بیمار به نظر می‌رسد به علت احتمال وقوع دیابت شرح حال کافی و تست ادرار برای بررسی گلوکز ضروری باشد هرچند که بررسی‌های بیشتر در این مورد توصیه نشده است.<sup>۵</sup>

پاتولوژی گرانولوم آنولر شامل یک ناحیه از کلاژن‌های تخریب‌شده در درم عمقی و بافت زیرجلدی به همراه رسوب موسین است که توسط هیستوسیت‌ها به صورت palisading احاطه شده است. علاوه بر این ارتشاح لنفوسیت‌ها و گاهی ائوزینوفیل‌ها دیده می‌شود<sup>۱۳</sup>. اکثر این لنفوسیت‌ها T cell های CD۴ مثبت هستند. وجود این لنفوسیت‌ها در کنار هیستوسیت‌ها نقش افزایش حساسیت تأخیری را در پاتوژنز این بیماری نشان می‌دهد. به نظر می‌رسد ایجاد گرانولوم آنولر زیرجلدی که با پاسخ نابه‌جای سیستم ایمنی سلولی مرتبط باشد، احتمالاً یک واکنش افزایش حساسیت تأخیری از طریق واکنش ایمنی سلولی در شروع پاتوژنز بیماری دخیل است. سابقه‌ی مثبت آسم در سه گزارش متفاوت ذکر شده است که این موضوع نقش افزایش حساسیت تأخیری را در پاتوژنز گرانولوم آنولر زیرجلدی برجسته‌تر کرده و می‌تواند ارتباط این بیماری را با بیماری‌های سیستم ایمنی مثل دیابت تیپ یک، بیماری‌های روماتوئیدی و آسم توجیه کند<sup>۳۴</sup>.

درمان بیماری گرانولوم آنولر زیرجلدی ممکن است غیرضروری باشد زیرا بهبود خودبه‌خودی اتفاق می‌افتد؛ با این حال عود بالای بیماری گزارش شده است.<sup>۶</sup> درمان‌های رایج شامل کورتون موضعی یا داروهای کموتراپی، تزریق داخل ضایعه‌ی تریامسینولون تا جراحی اکسیژن‌یونال می‌باشد. این بیماری علی‌رغم



شکل ۴: رشته‌های کلاژن تخریب‌شده و رسوب موسین که توسط هیستوسیت‌ها و لنفوسیت‌ها در درم فوقانی احاطه شده است (رنگ آمیزی H & E، بزرگ‌نمایی ۴۰ برابر).

نکروتیک واضح‌تری نسبت به لوکالیزه دارد و ضایعات توسعه یافته با کلاژن‌های تخریب‌شده (نکروبیوزیس) برجسته، پسرفت خودبه‌خود سریع‌تری دارند<sup>۳۴</sup>. در هیستولوژی گرانولوم آنولر زیرجلدی نواحی نکروبیوزیس بزرگتر و ممکن است به چربی و به‌ندرت به ساختارهای زیرین مثل ماهیچه نفوذ کند.<sup>۵</sup> در یک گزارش نیز درگیری چندین ماهیچه دیده شده است.<sup>۴</sup> برای تشخیص این بیماری هیچ تست اختصاصی وجود ندارد.<sup>۱</sup> تشخیص دقیق گرانولوم آنولر زیرجلدی نیاز به نمونه‌برداری پوستی دارد. رنگ‌آمیزی الشین بلو و مطالعه‌ی ایمونوهیستوشیمی مثبت برای CD 68/kp قویاً برای گرانولوم آنولر زیرجلدی تشخیصی است.<sup>۲</sup> از لحاظ بالینی تشخیص افتراقی‌های زیادی برای گرانولوم آنولر زیرجلدی وجود دارد مثل تومورها، کیست‌ها، عفونت‌های عمقی، پانیکولیت، ندول روماتوئیدی، نکروبیوتیک زانتوگرانولوم و نکروبیوزیس لیپوئیدیکا. بیوپسی ممکن است درمانی باشد و باعث بهبود شود. گرچه تاکنون هیچ تبدیل به بدخیمی در آن گزارش نشده است لیکن به علت رشد سریع و عود زیاد می‌تواند شبیه بدخیمی باشد و بیوپسی ناکافی باعث اشتباه تشخیصی شود<sup>۳۵</sup> و<sup>۱</sup>.

در اکثر موارد گرانولوم آنولر زیرجلدی در بچه‌ها با

انگشت و ندول‌های زیرجلدی، بیماری گرانولوم آنولر زیرجلدی باید به‌عنوان یکی از تشخیص‌های افتراقی مدنظر ما باشد.

پیش‌آگهی خوب عود بالایی داشته و ممکن است از یک ماه تا چند سال بعد در همان ناحیه یا مناطق دوردست مجدداً رخ دهد!

بررسی بیمار ما نشان داد که در یک کودک با تورم

## References

1. Wong SM, Jong KK. Subcutaneous granuloma annulare: A paediatric case. *Hong Kong J. Dermatol. Venereol* 2015; 23: 29-32.
2. Floyd MS Jr, Kokai G, McAndrew HF. Granuloma annulare of the penis in a seven-year-old boy. *Scand J Urol Nephrol* 2011; 45(1): 77-9.
3. Toepfer NJ, Wessner SR, Elston DM, Simmons J, Sumfest JM. Three cases of subcutaneous granuloma annulare of the penis: a rare presentation of a common disease. *Urology* 2011; 78(3): 508-10.
4. Misago N, Narisawa Y. Subcutaneous granuloma annulare with overlying localized granuloma annulare. *J Dermatol* 2010; 37(8): 755-7.
5. Agrawal AK, Kammen BF, Guo H, Donthineni R. An unusual presentation of subcutaneous granuloma annulare in association with juvenile-onset diabetes: case report and literature review. *Pediatr Dermatol* 2012; 29(2): 202-5.
6. Takayama K, Satoh T, Yokozeki H. Papular granuloma annulare with subcutaneous granulomatous reaction induced by a bee sting. *Acta Derm Venereol*. 2008; 88: 519-20.

## Subcutaneous granuloma annulare in a 3-year old boy: A rare case report

Reza Yaghoobi, MD  
Nader Pazyar, MD  
Younes Joonaki, MD

Department of Dermatology, Imam Khomeini Hospital, Ahvaz Jundishapur University of Medical Sciences, Ahvaz, Iran

**Introduction:** Subcutaneous granuloma annulare is a rare subtype of granuloma annulare that take place almost completely in children. The etiology and pathogenesis of subcutaneous granuloma annulare are not completely understood. Precipitating factors such as physical trauma , insect bites, bacterial and viral infections and diabetes have been considered.

**Case Report:** A 3-year-old boy with right thumb lesion from three months ago as well as right forearm lesion refered to us. Cutaneous biopsy from right thumb lesion revealed degenerative collagen fiber (necrobiosis) with palisading histiocytes and lymphocytes with focal mucin deposition. These findings were compatible with subcutaneous granuloma annulare.

**Conclusion:** Subcutaneous granuloma annulare should be included in the differential diagnosis in a child with finger swelling and subcutaneous nodules.

**Keywords:** subcutaneous granuloma annulare, child, digit, case report

Received: Jul 01, 2018      Accepted: Aug 11, 2018

Dermatology and Cosmetic 2018; 9 (3): 233-237

**Corresponding Author:**  
Nader Pazyar, MD

Department of Dermatology, Imam Khomeini Hospital, Azadegan Ave, Ahvaz, Iran  
Email: Dr.pazyar@gmail.com

**Conflict of interest:** None to declare