

بررسی اکتوپارازیت دمودکس و ارتباط آن با ضایعات پوستی صورت در زنان

فرناز محمدهدایتی^۱دکتر محمدتقی احدی^۱دکتر شقایق منوچهری^۲

۱. گروه زیست‌شناسی، دانشگاه آزاد

اسلامی، واحد اردبیل، اردبیل، ایران

۲. گروه پوست، دانشگاه آزاد اسلامی، واحد

اردبیل، اردبیل، ایران

زمینه و هدف: دمودکس یک مایت و اکتوپارازیت شایع در انسان و حیوانات است. استقرار دمودکس فولیکولوروم و دمودکس برویس در پوست صورت انسان ممکن است باعث بروز برخی ضایعات پوستی از قبیل آکنه، روزاسه و درماتیت شود. هدف از انجام این مطالعه، شناسایی اکتوپارازیت دائمی دمودکس در زنان اردبیل و ارتباط احتمالی آن با برخی ضایعات صورت بود.

روش اجرا: پنجاه خانم مبتلا به ضایعات پوستی (گروه بیمار) و ۵۰ خانم غیرمبتلا به ضایعات پوستی (گروه شاهد) انتخاب و تحت بررسی‌های کلینیکی و آزمایشگاهی قرار گرفتند. بعد از اخذ مجوز کمیته‌ی اخلاق و رضایت کتبی از داوطلبین، اقدام به تهیه‌ی اطلاعات دموگرافیک و تراشه‌های پوستی شد. با به‌کارگیری محلول پتاس ۱۰ درصد و محلول لاکتوفنل، نمونه‌ها مورد بررسی میکوسکوپی قرار گرفتند و براساس کلیدهای تشخیصی معتبر، شناسایی دمودکس انجام شد.

یافته‌ها: بیست و دو نفر از بین ۵۰ نفر گروه بیمار (شامل آکنه، روزاسه، درماتیت و آگزما) آلوده به دمودکس فولیکولوروم بودند (۴۴٪) و بیشترین میزان آلودگی در زنان گروه سنی ۲۰-۳۰ سال مشاهده گردید (۲۲٪). از بین ۵۰ نفر گروه شاهد، آلودگی دمودکس در ۱۰ نفر تأیید شد (۲۰٪).

نتیجه‌گیری: می‌توان نتیجه گرفت که میزان ابتلا به دمودکس در افراد دچار ضایعات پوستی به مراتب بیشتر از افراد سالم است. آزمون‌های آماری معنی‌دار بودن ارتباط بین دمودکس و ضایعات پوستی را تأیید می‌کند ($P < 0.05$ و $\text{sig} = 0.023$). پیشنهاد می‌شود در استراتژی درمانی ضایعات پوستی صورت، درمان اختصاصی دمودکس در بیماری‌های مرتبط مورد توجه قرار بگیرد.

کلیدواژه‌ها: اکتوپارازیت، دمودکس، زنان، ضایعات پوستی صورت

دریافت مقاله: ۱۳۹۸/۰۳/۰۳ پذیرش مقاله: ۱۳۹۸/۰۵/۰۲

پوست و زیبایی؛ تابستان ۱۳۹۸، دوره‌ی ۱۰ (۲): ۹۴-۱۰۰

نویسنده‌ی مسئول:

دکتر محمدتقی احدی

اردبیل، میدان بسیج، گروه زیست‌شناسی،

دانشگاه آزاد اسلامی، واحد اردبیل

پست الکترونیک:

mtadvm@yahoo.com

تعارض منافع: اعلام نشده است

مقدمه

از پستانداران زندگی می‌کنند^۳. این موجودات میکروسکوپی در پوست بسیاری از افراد بزرگسال یافت می‌شوند و ممکن است در بروز برخی از ضایعات پوستی مانند آکنه و روزاسه نقش داشته باشند^۴. در گذشته، این جاندار را غیربیماری‌زا در نظر می‌گرفتند. ولی

اکتوپارازیت‌ها اهمیت قابل توجهی از نظر پزشکی و دامپزشکی دارند^۱. یکی از انواع انگل‌های خارجی انسان، جرب کرمی شکل به نام دمودکس می‌باشد^۲. دمودکس فولیکولوروم و دمودکس برویس به ترتیب در فولیکول‌های مو و غدد سباسه‌ی پوست انسان و انواعی

مطالعات جدید پاتوژن بودن و ارتباط آن با بیماری‌های پوستی را تأیید می‌کنند. حتی گروهی از پژوهشگران، دمودکس را عامل انتقال عفونت‌های باکتریایی هم‌چون زردزخم می‌دانند^۲. دمودکس فولیکولوروم، جرب بسیار کوچک (۰/۳-۰/۴ میلی‌متری) است. برخلاف سایر جرب‌ها، بدن‌شان کرمی‌شکل و بندبند است و چهارجفت پای بسیار کوچک فربه‌بندی دارند^۵.

دمودکس انتشار جهانی دارد^۶. میزان آلودگی به دمودکس با افزایش سن نسبت مستقیم دارد به نحوی که در افراد بالای ۲۰ سال حدود ۲۵ درصد و بالای ۵۰ سال ۳۰ درصد آلودگی وجود دارد^۷. در مطالعه‌ای که بر روی ۲۵۰ بیمار مبتلا به دمودیکوزیس و ۳۰۰ نفر گروه شاهد انجام شد، ارتباط بین شیوع دمودکس با ژن‌های HLA مورد بررسی قرار گرفت. نتایج این تحقیق نشان داد که خطر ابتلا به دمودیکوزیس در افراد دارای HLA-CW2 پنج برابر و در افراد دارای HLA-CW4 ۳/۱ برابر نسبت به افراد عادی بیشتر است و جالب توجه آن است که افرادی که واجد HLA-A2 هستند ۲/۹ برابر بیشتر از افراد عادی نسبت به دمودکس مقاوم می‌باشند^۸.

دمودیکوزیس در سگ و گربه خانگی هم شایع می‌باشد^۹. ابتلا به دمودکس در سگ‌ها باعث ایجاد جوش‌های قرمز در پوست، ریزش زیاد مو و خارش در پوست اطراف چشم و صورت و پاها می‌شود^{۱۰}. دمودیکوزیس هم‌چنین در ایجاد پوستول‌های گوشه‌های دهان و درماتیت‌های دور دهان و حتی ایجاد بلفاریت‌های ناشی از مسائل روحی و استرس‌ها نقش مؤثری دارد^{۱۱}. در مطالعه‌ای انجام‌شده توسط چانگ در تایوان بر روی ۱۵۱۳ فرد مبتلا به رزولا، ارتباط معنی‌داری بین ابتلا به انگل دمودکس و بیماری رزولا به‌دست آمد^{۱۲}. در شیلی مطالعه‌ای انجام‌شده بر روی ۱۷۸ بیمار مبتلا به بلفاریت نشان داد که شیوع انگل دمودکس در مبتلایان به بلفاریت به‌مراتب بیشتر از افراد غیرمبتلا می‌باشد^{۱۳}.

هارملین به‌دنبال تحقیق خود در فرانسه نشان داد که بین ابتلا به عارضه قلبی و شیوع انگل دمودکس (به‌دلیل تحریک سیستم ایمنی توسط دمودکس و ایجاد پاسخ نسبت به سلول‌های دریچه‌های قلبی) ارتباط وجود دارد^{۱۴}. در پژوهش انجام‌شده در بیمارستان امیرالمؤمنین تهران بر روی ۱۸۰ بیمار درماتیت آتوپیک مشخص شد که ارتباط معنی‌داری بین شیوع دمودکس و آلرژی آتوپیک وجود دارد^{۱۵}. سالم در مطالعه‌ی خود نشان داد که ترکیب غذایی اورمکتین (Ivermectin) در مقایسه با کتین - مترونیدازول در درمان دمودکس کارآیی بیشتری دارد^{۱۶}.

هدف از انجام این تحقیق، بررسی میزان ابتلا به دمودیکوزیس در دو گروه زنان مبتلا به بیماری‌های پوستی (گروه بیمار) و زنان غیرمبتلا به بیماری‌های پوستی (گروه شاهد) در اردبیل بود.

روش اجرا

هدف از انجام این تحقیق، بررسی میزان ابتلای زنان به اکتوپارازیت دائمی دمودکس و مقایسه‌ی آن در دو گروه افراد با علائم و ضایعات پوستی (گروه بیمار) و افراد سالم و بدون نشانی‌های پوستی (گروه شاهد) بود، لذا بعد از کسب مجوز از کمیته‌ی اخلاق دانشگاه (شناسه‌ی اخلاق IR.IAU.ARDABIL.REC.1396.11)، در کلینیک پوست دکتر منوچهری (اردبیل) مراحل معاینه‌ی بالینی، انتخاب افراد و نمونه‌برداری از پوست، تحت نظارت پزشک متخصص پوست و با رعایت اصول بهداشتی انجام گرفت.

از بین مراجعین به کلینیک پوست دکتر منوچهری، تعداد ۵۰ خانم با علائم و ضایعات پوستی از قبیل آکنه، روزاسه، قرمزی پوست، خارش، سوزش، پوسته‌پوسته‌شدن، وجود جوش در صورت به‌عنوان گروه بیمار و ۵۰ نفر دیگر که سالم و فاقد ضایعات و علائم پوستی بودند به‌عنوان گروه شاهد انتخاب شدند. بعد از اخذ رضایت‌نامه‌ی کتبی از افراد تحت مطالعه و ارائه‌ی

هر دو گروه بیمار و شاهد در محدوده‌ی سنی ۳۰-۲۰ سال قرار داشتند (۴۴ درصد). از نظر سطح تحصیلات، بیشتر افراد گروه بیمار در سطح دیپلم (۲۸ درصد) و افراد گروه شاهد در سطح لیسانس (۳۸ درصد) بودند. از نظر وضعیت تأهل، تفاوتی در دو گروه شاهد و بیمار وجود نداشت و در هر دو گروه ۶۴ درصد افراد متأهل و ۳۶ درصد مجرد بودند.

نتایج به‌دست‌آمده از معاینات بالینی و بررسی عارضه‌های پوستی در بین ۵۰ نفر گروه بیمار، نشان داد که ۳۵ نفر (۷۰ درصد) افراد دارای عارضه‌ی پوستی جوش و آکنه، ۱۶ نفر (۳۲ درصد) دارای قرمزی پوست، ۱۲ نفر (۲۴ درصد) نشانه‌ی پوسته‌پوسته‌شدن، ۱۱ نفر (۲۲ درصد) دچار خارش، ۹ نفر (۱۸ درصد) روزاسه و ۴ نفر (۸ درصد) دارای آگزما بودند. براساس نتایج به‌دست‌آمده، جوش و آکنه بیشترین عارضه پوستی در گروه بیمار بود.

پراکندگی آلودگی به اکتوپارازیت دمودکس در بین افراد گروه بیمار (با علائم پوستی) و گروه شاهد (بدون علائم پوستی) از نظر درصد و هم‌چنین نحوه‌ی توزیع در گروه‌های سنی، تفاوت دارد. پراکندگی انگل دمودکس در گروه بیمار به این شرح بود که در بین ۵۰ خانم دچار ضایعات و علائم پوستی مختلف، ۲۲ نفر (۴۴ درصد) از نظر آلودگی دمودکس مثبت بودند در حالی که، ۲۸ نفر آلودگی به دمودکس نداشتند. در گروه شاهد، از ۵۰ نفر افراد سالم و بدون علائم و عوارض پوستی، تعداد ۱۰ نفر (۲۰ درصد) دمودکس مثبت و ۴۰ نفر دیگر دمودکس منفی بودند.

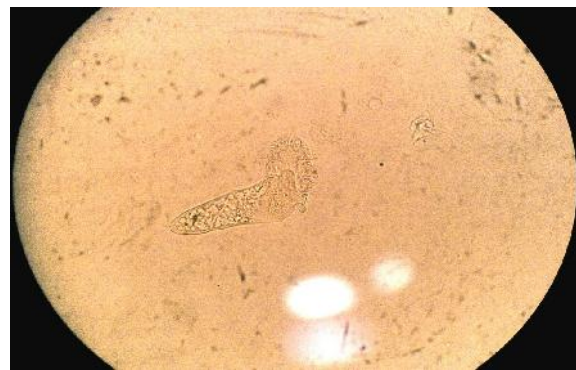
با احتمال ۹۵ درصد درستی آزمون، میزان آلودگی به انگل خارجی دمودکس در بین دو گروه بیمار و شاهد بررسی شد. نتایج نشان داد که به‌دلیل پایین بودن میزان معنی‌داری از حد سیگمای ۰/۰۵ درصد، بین دو گروه بیمار و شاهد از نظر آلودگی به اکتوپارازیت دمودکس اختلاف معنی‌داری وجود دارد ($P < 0.05$ و $sig = 0.023$). به‌عبارتی دیگر، میزان شیوع

توضیحات لازم، پرسش‌نامه‌ی مربوط به تحقیق جهت تهیه‌ی اطلاعات زمینه‌ای شامل سن، تحصیلات و وضعیت تأهل تکمیل شد. برای بررسی آلودگی دمودکس، اقدام به تهیه‌ی تراشه‌های سطحی پوست گردید و نمونه‌ها جهت بررسی‌های آزمایشگاهی به آزمایشگاه انگل‌شناسی دانشکده‌ی پزشکی دانشگاه آزاد اسلامی واحد اردبیل انتقال داده شدند. مقداری از تراشه‌ی پوستی بر روی لام تمیز قرار داده شد و با افزودن یک قطره محلول پتاس ۱۰ درصد در یک لام و استفاده از محلول لاکتوفنل در لام دیگر اقدام به شفاف‌سازی گردید. بعد از قراردادن لام بر روی لام حاوی نمونه، مشاهده‌ی میکروسکوپی با استفاده از عدسی‌های ابژکتیو با بزرگنمایی ۴، ۱۰ و ۴۰ برابر انجام شد. در گسترش‌های تهیه‌شده، از موارد مثبت دمودکس، عکس‌برداری شد و با مقایسه ویژگی‌های مورفولوژیکی و پارامترهای توصیف‌شده در منابع معتبر^{۱۷،۱۸} شناسایی دمودکس انجام شد (شکل ۱).

نتایج و داده‌های تحقیق با استفاده از نسخه‌ی ۲۱ نرم‌افزار SPSS و آزمون‌های آماری مربع کای و تی - استودنت مورد تجزیه و تحلیل آماری قرار گرفت.

یافته‌ها

میانگین سنی افراد گروه شاهد ۳۲ سال و افراد گروه بیمار ۳۳ بود. بیشترین میزان مطالعه‌شوندگان در



شکل ۱: دمودکس فولیکولوروم مشاهده‌شده با میکروسکوپ نوری با عدسی ابژکتیو با بزرگنمایی ۴۰ برابر

دمودکس در بین افراد گروه بیمار (خانم‌های مبتلا به عارضه‌های پوستی) به‌طور معنی‌داری بیشتر از گروه شاهد بود.

براساس توزیع سنی انگل خارجی دمودکس در گروه بیمار، ۱۱ نفر (۵۰ درصد) از مجموع ۲۲ نفر آلوده به دمودکس (۱۰۰ درصد) در بین ۵۰ نفر گروه بیمار مطالعه‌شده، در گروه سنی ۳۰-۲۰ سال قرار داشتند. با این وصف، ارتباط بین این دو متغیر (گروه سنی و فراوانی دمودکس) از نظر آماری مشخص و معنی‌دار نبود ($P > 0.05$ و $sig = 0.350$).

در بررسی ارتباط احتمالی بین آلودگی دمودکس با نوع بیماری‌ها و ضایعات پوستی از قبیل آکنه، جوش، پوسته‌پوسته‌شدن، قرمزی، اگزما و روزاسه، نتایج به‌دست‌آمده نشان داد که بین دو متغیر نوع بیماری پوستی و دمودکس ارتباط معنی‌داری وجود ندارد ($P > 0.05$ و $sig = 0.849$).

بحث

در این مطالعه، ۵۰ خانم با علائم و ضایعات پوستی (آکنه، جوش، قرمزی، اگزما، پوسته‌پوسته‌شدن، روزاسه و درماتیت) به‌عنوان گروه بیمار و ۵۰ خانم دیگر فاقد علائم پوستی به‌عنوان گروه شاهد انتخاب شدند. نمونه‌ی تراشه‌ی پوستی از این ۱۰۰ نفر در شرایط بهداشتی و استریل تهیه شد و براساس کلیدهای تشخیصی و ویژگی‌های مورفولوژیکی، اقدام به شناسایی دمودکس از طریق بررسی میکروسکوپی گردید. براساس نتایج این تحقیق، ۴۴ درصد افراد گروه بیمار و ۲۰ درصد افراد گروه شاهد، آلوده به اکتوپارازیت دمودکس بودند. اختلاف بین گروه بیمار و گروه شاهد از نظر آلودگی به دمودکس معنی‌دار بود ($sig = 0.023$). از طرف دیگر، بیشترین درصد آلودگی به دمودکس در گروه سنی ۳۰-۲۰ سال مشاهده شد (۵۰ درصد). هم‌چنین در این مطالعه، ارتباط معنی‌داری بین علائم و ضایعات مختلف پوستی مثل

آکنه و آلودگی دمودکس به‌دست نیامد ($sig = 0.849$). براساس مطالعات نیکولز و همکاران، آلودگی به دمودکس منجر به بروز عوارض پوستی می‌شود بنابراین، درمان دمودیکوزیس می‌تواند منجر به بهبود عوارض پوستی شود^{۱۹}. نوگوریا و همکاران در مطالعه‌ی خود به این نتیجه رسیدند که هرچه تراکم و شدت آلودگی دمودکس در افراد بالاتر باشد می‌تواند به همان اندازه باعث افزایش شدت اختلالات و عوارض پوستی شود^{۲۰}. فورتون و سیز در بررسی کلینیک به این نتیجه رسیدند که فراوانی دمودکس در افراد مبتلا به ضایعات پوستی مراجعه‌کننده به کلینیک‌های پوست و مو به‌مراتب بیشتر از افراد سالم و عادی است^{۲۱}. در مطالعه‌ی مروج و همکاران نیز مشخص شد که شیوع مایت دمودکس در گروه بیماران پوستی نسبت به گروه شاهد بیشتر می‌باشد بنابراین، نتایج مطالعه‌ی حاضر با یافته‌های مطالعات فورتون و مروج مطابقت دارد.

در پژوهشی که توسط تهرانی و همکاران بر روی ۱۸۰ بیمار دچار درماتیت اتوپیک (با علائم خشکی، قرمزی و خارش پوست) در بیمارستان امیرالمؤمنین تهران انجام شد مشخص شد که ارتباط معنی‌داری بین شیوع دمودکس و آلرژی اتوپیک وجود دارد^{۱۵}. هم‌چنین داینچی و همکاران در مطالعه‌ی خود نتیجه گرفتند که تمامی بزرگسالان آلوده به دمودکس هستند و هرچه میزان و تراکم این جرب در پوست بیشتر باشد بر ضایعات و مشکلات پوست و مو افزوده می‌شود لذا بین شدت ضایعات پوستی و تراکم دمودکس ارتباط مستقیمی وجود دارد^{۲۲}. در مطالعه‌ی حاضر، اگرچه ارتباط معنی‌داری بین آلودگی دمودکس و بیماری‌های پوستی به‌دست آمد ولی از نظر نوع بیماری‌ها و ضایعات پوستی از قبیل آکنه و روزاسه یا درماتیت، این ارتباط معنی‌دار نبود.

نتایج و مشاهدات به‌دست‌آمده در این تحقیق، حاکی از فراوانی نسبی بالای دمودیکوزیس در زنان مطالعه‌شده در اردبیل می‌باشد (۴۴ درصد) که با

دمودکس ارتباط معنی‌داری وجود ندارد ($P > 0.05$ و $\text{sig} = 0.849$). با توجه به یافته‌های این تحقیق، پیشنهاد می‌شود در درمان بیماری‌های پوستی، بررسی آلودگی دمودکس و اقدامات درمانی مربوط به آن نیز مورد توجه قرار بگیرد.

تشکر و قدردانی

این مقاله مستخرج از پایان‌نامه‌ی خانم فرناز محمدهدایتی دانش‌آموخته‌ی کارشناسی ارشد میکروبی‌شناسی دانشگاه آزاد اسلامی واحد اردبیل است (کدمقاله ۱۰۵۴۸۹۶۱۰۵۴۸۹۶۱۰۵). نویسندگان مقاله از معاونت محترم پژوهش و فناوری دانشگاه آزاد اسلامی واحد اردبیل تشکر و قدردانی به‌عمل می‌آورند.

یافته‌های مطالعات فورتون و سییز مطابقت دارد.^{۲۱} هم‌چنین نتایج این مطالعه گویای فراوانی نسبی بالای آلودگی در زنان گروه سنی بالای ۲۰ سال (۳۰-۲۰ سال) است که با نتایج حاصل از بررسی‌های انجام‌شده توسط Bikowski و Del Rosso هم‌خوانی دارد.^{۲۳}

نتیجه‌گیری

براساس یافته‌های این تحقیق، نتیجه‌گیری می‌شود که میزان ابتلا به اکتوپارازیت دمودکس در گروه بیماران پوستی بیشتر از گروه شاهد است ($P < 0.05$ و $\text{sig} = 0.023$). بیشترین میزان ابتلا به دمودکس در زنان گروه سنی ۳۰-۲۰ سال دیده می‌شود، ولی ارتباط بین ابتلا به دمودکس و سن معنی‌دار نیست ($P > 0.05$ و $\text{sig} = 0.350$). هم‌چنین بین انواع عوارض و بیماری‌های پوستی و آلودگی به

References

1. Underwood WJ, Blauwiel R, Delano ML, et al. Chapter 15-Biology and Diseases of Ruminants (Sheep, Goats, and Cattle), in: Fox, J.G., Anderson, L.C., Otto, G.M., Pritchett-Corning, K.R., Whary, M.T. (Eds.), Laboratory Animal Medicine 3rd ed. Academic Press, Boston. 2015; 623-94.
2. Merino-Rodriguez M. Parasitology: Lexicon of Parasites and Diseases in Livestock. Elsevier. 2013; 3-40.
3. Coddington JA, Colwell RK. Arachnids, in: Levin, S.A. (Ed.), Encyclopedia of Biodiversity. Elsevier, New York. 2001; 199-218.
4. Fischer K, Walton S. Parasitic mites of medical and veterinary importance - is there a common research agenda? Int J Parasitol. 2014; 44: 955-67.
5. Service MW. A Guide to Medical Entomology. Macmillan Press Ltd, UK. 1980.
6. Zhao YE, Wu LP, Hu L, et al. Association of blepharitis with Demodex: a meta-analysis. Ophthal Epidemiol. 2012; 19: 95-102.
7. Aycan O, Otlu GH, Karaman U, et al. Frequency of the appearance of Demodex sp. in various patient and age groups. Turkiye Parazitoloj Derg. 2007; 31: 115-8.
8. Thoemmes MS, Fergus DJ, Urban J, et al. Ubiquity and diversity of human-associated Demodex mites. PLoS One. 2014; 9: e106265.
9. Dash S, Jyotiranjana T, Das LP, et al. Management of demodicosis (Demodex canis) associated with secondary bacterial infections in Dog. Pharma Innov. 2017; 6: 372-5.
10. Gortel K. Developments in small animal veterinary dermatology. Can Vet J. 2018; 59: 85-8.
11. Lacey N, Russell Hallinan A, Powell F. Study of Demodex mites: challenges and solutions. J Eur Acad Dermatol Venereol. 2016; 30: 764-75.
12. Chang YS, Huang YC. Role of Demodex mite infestation in rosacea: A systematic review and meta-analysis. J Am Acad Dermatol. 2017; 77: 441-7.

13. López-Ponce D, Zuazo F, Cartes C, et al. High prevalence of Demodex spp. infestation among patients with posterior blepharitis: Correlation with age and cylindrical dandruff. *Arch Soc Esp Oftalmol*. 2017; 92: 412-8.
14. Harmelin Y, Le Duff F, Passeron T, et al. The value of reflectance confocal microscopy in detection of Demodex mites. *Ann Dermatol Venereol*. 2017; 459-61.
15. Tehrani S, Tizmaghz A, Shabestanipour G. The Demodex mites and their relation with seborrheic and atopic Dermatitis. *Asian Pac J Trop Med*. 2014; 7: S82-S84.
16. Salem DAB, El-shazly A, Nabih N, et al. Evaluation of the efficacy of oral ivermectin in comparison with ivermectin–metronidazole combined therapy in the treatment of ocular and skin lesions of Demodex folliculorum. *Int J Infect Dis*. 2013; 17: e343-e347.
17. Walker AR. *Arthropods of Human and Domestic Animals*. Springer Netherlands. 1994.
18. Burgess NHR, Cowan GLO. *A Colour Atlas of Entomology*. Chapman & Hall, London. 1992.
19. Nicholls SG, Oakley CL, Tan A, et al. Demodex treatment in external ocular disease: the outcomes of a Tasmanian case series. *Int Ophthalmol*. 2016; 36: 691-6.
20. Nogueira Filho PA, Hazarbassanov RM, Grisolia ABD, et al. The efficacy of oral ivermectin for the treatment of chronic blepharitis in patients tested positive for Demodex spp. *Br J Ophthalmol*. 2011; 95: 893-5.
21. Forton F, Seys B. Density of Demodex folliculorum in rosacea: a case-control study using standardized skin-surface biopsy. *Br J Dermatol*. 1993; 128: 650-9.
22. Dainichi T, Hanakawa S, Kabashima K. Classification of inflammatory skin diseases: a proposal based on the disorders of the three-layered defense systems, barrier, innate immunity and acquired immunity. *J Dermatol Sci*. 2014; 76: 81-9.
23. Bikowski JB, Del Rosso JQ. Demodex dermatitis: a retrospective analysis of clinical diagnosis and successful treatment with topical crotamiton. *J Clin Aesthet Dermatol*. 2009; 2: 20-5.

Identification of demodex ectoparasite and its association with facial skin lesions among in women

Farnaz Mohammadhedayati, MSc¹
Mohammadtaghi Ahady, PhD¹
Shagayegh Manouchehri, MD²

1. Department of Biology, Islamic Azad University, Ardabil Branch, Ardabil, Iran

2. Department of Dermatology, Islamic Azad University, Ardabil Branch, Ardabil, Iran

Background and Aim: Demodex is a common mite and ectoparasite in humans and animals. The existence of *Demodex folliculorum* and *Demodex brevis* in human skin can have a role in some inflammatory skin diseases such as acne, rosacea, and dermatitis. This study aimed to identify the prevalence of *Demodex ectoparasite* in women and its possible association with skin lesions.

Methods: Fifty women with skin lesions (case group) and 50 women without skin lesions (control group) were selected and evaluated by clinical and laboratory tests. The study was approved by the Ethics Committee and the volunteers provided written informed consent. The skin scrapings were investigated by placing in a 10% potassium hydroxide (KOH) and lactophenol solutions and were analyzed under microscope to detect the Demodex.

Results: Twenty-two out of 50 patients (with acne, rosacea, dermatitis, and eczema) had *Demodex folliculorum* infestation (44%). The highest levels of infestation were observed in women aged 20-30 years (22%) and the infestation of Demodex was only confirmed in 10 cases (20%) out of the 50 subjects in the control group.

Conclusion: The rate of Demodex in patients with skin lesions was much higher than healthy subjects. There was a significant association between Demodex and skin lesions (sig.=0.023, $P<0.05$). The authors suggest that Demodex treatment should be considered in the therapeutic strategy of some inflammatory skin diseases.

Keywords: ectoparasite, demodex, women, face skin lesions

Received: Jun 20, 2019 Accepted: Jul 24, 2019

Dermatology and Cosmetic 2019; 10 (2): 94-100

Corresponding Author:
Mohammadtaghi Ahady, PhD

Basij Sq., Department of Biology, Ardabil Branch, Islamic Azad University, Ardabil, Iran
Email: mtadvm@yahoo.com

Conflict of interest: None to declare