

اشتباه در تشخیص تینه آکاپیتیس: گزارش یک مورد

مقدمه: تینه آکاپیتیس (Tinea capitis) شایع‌ترین عفونت در سر است و یک درماتوفیتوز غیرمعمول در بزرگسالان است. ظاهر بالینی آن بسته به ارگاناسم ایجادکننده، نوع حمله به مو و میزان پاسخ التهابی میزبان بسیار متغیر است. از ویژگی‌های رایج آن، ریزش موی تکه‌ای با درجات مختلف پوسته‌ریزی و اریتم است. با این حال، اگر علائم بالینی خفیف باشد، تشخیص می‌تواند چالش‌برانگیز باشد.

گزارش مورد: ما در این مطالعه یک مورد تینه آکاپیتیس را در یک خانم ۶۰ ساله گزارش می‌کنیم که در ابتدا علائم بالینی او اندک بود و با توجه به پاسخ بیوپسی و حضور فیروز، لیکن پلانوپیلاریس تشخیص داده شد و درمان مربوط با آن یعنی متروکسات و سیکلوسپورین را دریافت کرد اما پس از ۴ ماه، عدم پاسخ به درمان و تشدید علائم مشاهده شد. با معاینه و نمونه‌ی بیوپسی مجدد و علائم بالینی تشدید یافته، تینه آکاپیتیس تشخیص داده شد و درمان مربوطه به بیمار داده شد.

نتیجه‌گیری: تینه آکاپیتیس می‌تواند بعضی از ویژگی‌های بالینی لیکن پلانوپیلاریس را نشان دهد و با درمان نادرست با داروهای کورتیکواستروئیدها گسترش یابد.

کلیدواژه‌ها: تینه آکاپیتیس، لیکن پلانوپیلاریس، تشخیص اشتباه

دریافت مقاله: ۱۳۹۹/۱۰/۱۹ پذیرش مقاله: ۱۳۹۹/۱۱/۲۰

پوست و زیبایی؛ زمستان ۱۳۹۹، دوره‌ی ۱۱ (۴): ۳۰۲-۳۰۹

دکتر فاطمه محقق

دکتر زهرا طالب‌زاده

دکتر مهسا بهرامی‌نژاد

مرکز تحقیقات پوست و سالک، بیمارستان
الزهرا، دانشگاه علوم پزشکی اصفهان،
اصفهان، ایران

نویسنده‌ی مسئول:

دکتر زهرا طالب‌زاده

اصفهان، خیابان فلاطوری، کوچه‌ی پوریا،
ساختمان زیتون، واحد ۴
پست الکترونیک:

zahratelebzadeh61@gmail.com

تعارض منافع: اعلام نشده است

مقدمه

صحیح آن به تأخیر بیفتد، می‌تواند باعث اسکارینگ آلوپسی (scarring alopecia) شود.^۱

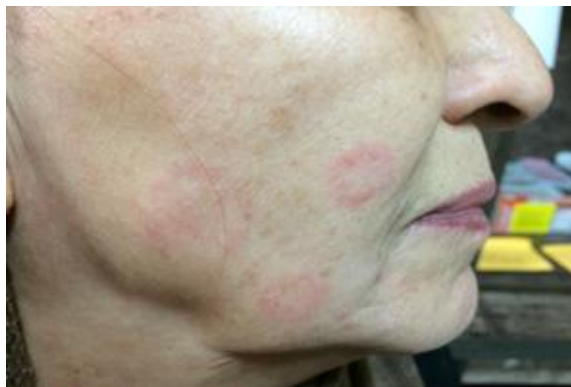مورد

بیمار خانمی ۶۰ ساله با شکایت از خارش شدید سر و ریزش مو بود. مشکل وی از اوایل سال ۱۳۹۸ شروع شده و خارش او به صورت جنرالیزه بود. با مراجعه به یک پزشک متخصص پوست و با توجه به پوسته‌ریزی، خارش و ریزش مو، به لیکن پلانوپیلاریس شک کرده و بیوپسی انجام شد. آن را به پاتولوژی فرستاده و در نتیجه‌ی پاتولوژی، برای بیمار لیکن پلانوپیلاریس (lichen planopilaris) گزارش شده بود. با توجه به اینکه در پاتولوژی مقداری فیروز و کمی التهاب لنفوسیتی دور ناحیه‌ی ایسم و اینفاندیولوم

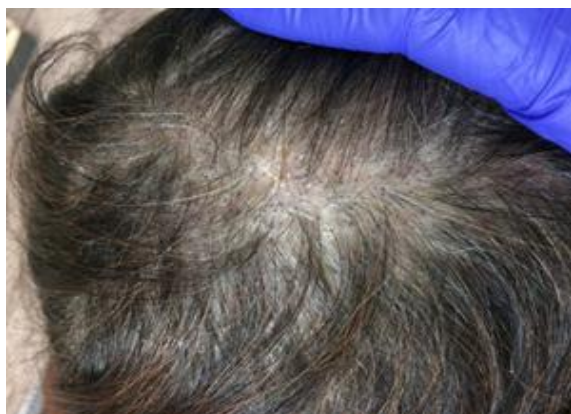تینه آکاپیتیس یک بیماری پوستی — قارچی (dermatophytosis) فولیکول‌های موی پوست سر است که آلوپسی (alopecia) التهابی یا غیرالتهابی ایجاد می‌کند. عفونت عمدتاً در کودکان قبل از بلوغ و بالای ۶ ماه رخ می‌دهد. اگرچه عفونت می‌تواند در تمام گروه‌های سنی رخ دهد، تینه آکاپیتیس یکی از شایع‌ترین بیماری‌های عفونی در کودکان است و در سراسر جهان رخ می‌دهد.^۱ وقوع آن در افراد پس از بلوغ شناخته شده است، اما به مراتب کم‌تر مشاهده می‌شود و می‌تواند به طرز عجیبی بروز کند که اغلب منجر به تشخیص نادرست می‌شود.^۲

تظاهرات بالینی آن از پوسته‌پوسته شدن خفیف با ریزش کم مو تا پلاک‌های بزرگ التهابی و چرک‌دار همراه با آلوپسی گسترده است.^۳ اگر تشخیص و درمان

گردید که در مشاهده‌ی ابتدایی لام خیلی به این مورد دقت نشده بود. سپس با رنگ‌آمیزی PAS وجود این اسپوره‌های قارچ تأیید شد. سپس جهت تشخیص نوع قارچ اسمیر مستقیم و کشت از اسکالپ تهیه شد. نوع قارچ تریکوفیتون روبروم مشخص شد (شکل ۳ و ۴).



شکل ۱: ضایعات آنولر در ناحیه‌ی صورت




شکل ۲: در تصویر بالا وجود black dots پراکنده در کل سر بیمار دیده می‌شود و در تصویر پایین در معاینه‌ی اسکالپ با درموسکوپ، نمای comma hair و black dots دیده می‌شود.

یکی از فولیکول‌های مو دیده شد که البته نمای لیکنویید نداشت و به دلیل اینکه تشخیص بالینی DLE و LPP بود پاتولوژیست نیز LPP را گزارش نمود. اما از آنجا که بیمار به درمان سیستمیک پاسخ نداد و با گذشت زمان Scale افزایش و Black dots رویت گردید و در صورت بیمار نیز ضایعه ایجاد شد، مجدداً لام بازبینی و اسپوره‌های قارچ دیده شد. با توجه به پاسخ پاتولوژی، بیمار تحت درمان با داروهای سیستمیک قرار گرفت. ابتدا برای او متوتروکسات تجویز شد و با توجه به آن‌که علائم او تغییری نکرد دارو به سیکلوسپورین تغییر پیدا کرد و در کنار آن درمان موضعی نیز دریافت کرد.

پس از ۴ ماه بیمار به درمان پاسخ نداد و علائم او از جمله خارش سر و ریزش مو تشدید شد. علاوه بر این بیمار در این هنگام به غیر از مشکل اسکالپش یک سری ضایعات آنولر در ناحیه‌ی صورت پیدا کرده بود (شکل ۱). با توجه به آن‌که بیمار به درمان‌های لیکن پلانوپیلاریس پاسخ نداده بود و ضایعات جدید آنولر پیدا کرده بود با احتمال تشخیص DLE (Discoid lupus erythematosus) به درماتولوژیست دوم که درماتوپاتولوژیست بودند، ارجاع داده شد. بیمار مجدداً توسط درماتولوژیست دوم معاینه شد که از نظر بالینی آندروژنیک آلوپسیا همراه با موهای Vellus like داشت. هم‌چنین در معاینه‌ی پری‌فولیکولار اریتم واضح دیده نشد. با توجه به پیشرفت بیماری؛ در تمام اسکالپ Scale و Black dots در اسکالپ و ضایعات آنولر در صورت مشاهده و احتمال تینه‌آکاپیتیس برای بیمار داده شد.

با این احتمال برای بیمار درموسکوپی انجام شد و در آنجا نیز نمای black dots و comma hair دیده شد که به نفع تشخیص تینه‌آکاپیتیس بود (شکل ۲). سپس لام پاتولوژی قبلی بیمار که مربوط به ۵ ماه قبل بود مورد بازبینی قرار گرفت و در بازبینی یک فولیکول موی دیلاته که پر از اسپوره‌های قارچ بود، مشاهده

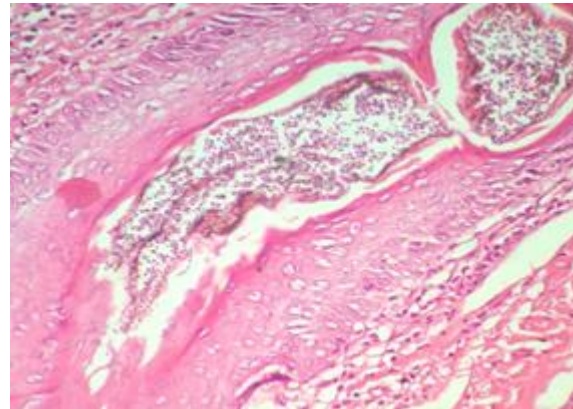


شکل ۴: در بالا نمونه‌ی اسمیر مستقیم KOH از ضایعات اسکالپ و در پایین رشد قارچ در محیط کشت دیده می‌شود.

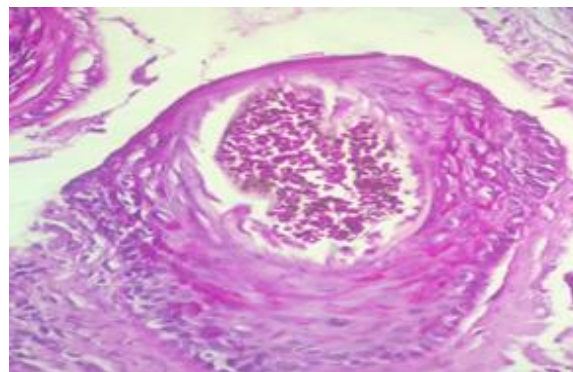
بحث

تینه آکاپیتیس یک عفونت درماتوفیت شایع اسکالپ در کودکان است. این بیماری بسیار مسری است و به‌ویژه در میان کودکان مدرسه‌ای یک مشکل بهداشت عمومی قابل توجه است.^{۵-۷} دریافته‌اند که این بیماری به‌ویژه در میان اعضای خانواده و در میان کودکان مدرسه‌ای به‌راحتی گسترش می‌یابد.^۸ تینه آکاپیتیس به‌ندرت در افراد پس از بلوغ دیده می‌شود اما در این جمعیت توصیف شده است و گزارش می‌شود که در زنان بیشتر دیده می‌شود.^۴

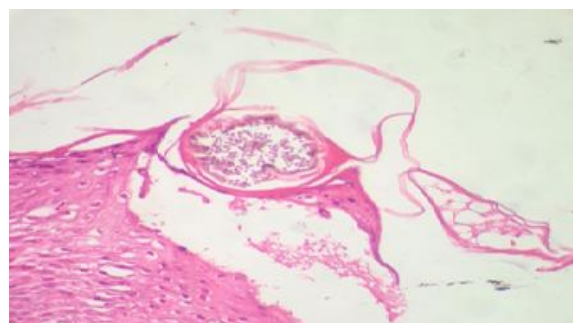
لیکن پلان از نظر بالینی و بافت‌شناسی به‌صورت متمایز، پوست سر را تحت تأثیر قرار می‌دهد که به‌طور انتخابی فولیکول‌های مو را درگیر می‌کند و باعث آلوپسی سیکاتریکال می‌شود. فقدان پاپول‌های چندضلعی معمولی بنفش لیکن پلان در پوست سر و بروز مرحله‌ی آخر آن به‌صورت یک آلوپسی زخم‌کننده غیرقابل طبقه‌بندی، منجر به سردرگمی بالینی و توسعه و استفاده از چندین اصطلاح بالینی شده است که یکی از آنها لیکن پلانوپیلاریس می‌باشد. لیکن پلانوپیلاریس اصطلاحی است که توسط Pringle^۹ در سال ۱۸۹۵ و لیکن پلانوس فولیکولار نام پیشنهادی توسط Silver^{۱۰} و همکاران^{۱۱} بود که سندرم بالینی لیکن



الف



ب



ج

شکل ۳: الف) فولیکول موی دیلاته پر از اسپوره‌های قارچ (بزرگنمایی ۱۰۰ برابر)؛ ب) رنگ آمیزی PAS اسپوره‌های مربوطه را رنگ کرده است (بزرگنمایی ۴۰۰ برابر) و ج) کل نمونه‌ی بافت (بزرگنمایی ۴۰ برابر)

بیمار با تشخیص تینه آکاپیتیس به پزشک ارجاع شد و با درمان مربوط به تینه آکاپیتیس و کتوکونازول موضعی بهبود یافت. در درماسکوپی مجدد علائمی به نفع وجود قارچ فعال، یافت نشد. خارش بیمار نیز برطرف گردید.

شکل گرفته است^{۱۸}. به طور مشابه نیز در مطالعه‌ی اخیر در لام بیمار یک فولیکول مو دیلاته که پر از اسپوره‌های قارچ بود دیده شد که می‌تواند علت شکل‌گیری مو با نمای comma hair باشد.

در سال ۲۰۱۰، مطالعه‌ای بر روی هفت بیمار مبتلا به تینه‌آکاپیتیس که توسط Sandoval انجام شد، وجود comma hair را در تمام بیماران معاینه شده نشان داد. تینه‌آکاپیتیس توسط *Microsporum canis* و *Trichophyton tonsurans* ایجاد شده بود^{۱۹}. در مطالعه‌ی اخیر تینه‌آکاپیتیس توسط تریکوفیتون روبروم ایجاد شد. تریکوفیتون روبروم، یک درماتوفیت آنتروپوفیلیک با توزیع جهانی و شایع‌ترین عامل عفونت‌های پوستی مزمن و ناخن است^{۲۰}. تریکوفیتون روبروم در بزرگسالان نادر است اما اکنون به طور فزاینده‌ای شناخته شده است^{۲۱}.

در سال ۲۰۱۱، Hughes در شش کودک سیاه پوست با تشخیص تینه‌آکاپیتیس، یافته‌های پوستی comma hair و موی مارپیچی را توصیف کرد^{۲۲}. در این مطالعه نیز در بیمار مبتلا به تینه‌آکاپیتیس در درماسکوپي نمای comma hair دیده شد اما برخلاف آن در کودکان نبوده و در یک زن ۶۰ ساله مشاهده شد. تینه‌آکاپیتیس یک درماتوفیتوز غیرمعمول در بزرگسالان است (۱۱٪-۳٪ از کل موارد) و بنابراین، اغلب به درستی تشخیص داده نمی‌شود. این بیماری بیشتر زنان یائسه و افراد با سیستم ایمنی سرکوب‌شده را درگیر می‌کند و در اکثر موارد به دلیل درماتوفیت‌های انسانی، به‌ویژه *Trichophyton tonsurans* و *Trichophyton violaceum* رخ می‌دهد^{۲۳}. در مطالعه‌ی حاضر نیز تینه‌آ در یک بیمار بزرگسال و یائسه دیده شد و نوع درماتوفیت آن تریکوفیتون روبروم بود.

تظاهر بالینی تینه‌آکاپیتیس بسته به ارگانسیم ایجادکننده، نوع حمله به مو و میزان پاسخ التهابی میزبان بسیار متغیر است. ویژگی‌های رایج، ریزش موی

پلانوس مرتبط با آلوپسی سیکاتریکال پوست سر را توصیف می‌کنند. این بیماری پوست سر را درگیر می‌کند و به صورت پاپول‌های فولیکولی کراتوتیک همراه با آلوپسی در حال تکامل و اغلب اریتماتو دیده می‌شود که در مرحله‌ی آخر نمی‌توان بین آن و سایر اختلالات التهابی که باعث تخریب ضمائم پوستی فولیکولار و فیبروز می‌شود، تفاوت قائل شد^{۱۱}. این بیماری در زنان بیشتر از مردان است و اوج سن شروع بیماری بین ۳۰-۶۰ سال مشاهده می‌شود. اصلی‌ترین تشخیص افتراقی‌های لیکن پلانوپیلاریس شامل لوپوس اریتماتوز دیسکوئید، آلوپسی آره‌آتا، آلوپسی سیکاتریکال گریز از مرکز (centrifugal cicatricial alopecia) و فولیکولیت decalvans است. معاینه‌ی فیزیکی خوب، همراه با معاینه‌ی درموسکوپي و بافت‌شناسی، جهت تشخیص لیکن پلانوپیلاریس از چنین شرایطی مهم است^{۱۲-۱۴}.

گرچه آلوپسی آندروژنیک عمدتاً مردان را تحت تأثیر قرار می‌دهد، اما یک بیماری است که تا ۴۰ درصد زنان بزرگسال را نیز تحت تأثیر قرار می‌دهد و در شروع یائسگی شیوع آن افزایش می‌یابد^{۱۵}. آلوپسی آندروژنیک زنان یک بیماری پیشرونده‌ی مزمن است که توسط کوچک‌سازی فولیکول‌های مو در دی هیدروتستوسترون در افراد با گیرنده آندروژن بالاتر و غلظت ۵ - آلفا ردوکتاز در پوست سر تعریف می‌شود^{۱۶،۱۷}. برخلاف مردان، زنان مبتلا به آلوپسی آندروژنیک تمایل دارند که خطوط موی جلویی خود را حفظ کنند^{۱۶}.

در سال ۲۰۰۸، Slowinska و همکارانش در دو بیمار مبتلا به تینه‌آکاپیتیس حضور ساختارهای ویرگول مانند (comma hair) را توصیف کرد که یافته‌ی درماسکوپي آن با یک ساقه‌ی رنگی، همگن، ضخیم، تیز و نازک انتهای مو مشخص می‌شود. نویسندگان معتقدند که احتمالاً در اثر ترک خوردگی و خم‌شدن ساقه‌ی موی پرشده از هایف، comma hair

بیماری است که در آن موها از بعضی یا تمام نقاط بدن، به طور معمول از پوست سر، ریخته می‌شوند. اولین علامت معمولی آن پچ‌های کوچک طاسی است و پوست زیرین به طور سطحی طبیعی به نظر می‌رسد. این پچ‌ها می‌توانند اشکال مختلفی داشته باشند اما معمولاً گرد یا بیضی شکل هستند^{۲۵}. در یک مورد نیز که در سال ۲۰۲۰ که بر روی یک بیمار بزرگسال مبتلا به تینه آکاپیتیس نیز در ابتدا تشخیص آلپوسی آره‌آتا داده شد و بیمار در ابتدا با تشخیص فوق تحت درمان قرار گرفت اما با توجه به عدم بهبودی پانچ بیوپسی انجام شد که درماتوفیتوز اسکالپ گزارش شد و بیمار تحت درمان با تربینافین و شامپو کتوکونازول قرار گرفت^{۲۶}. به طور کلی آلپوسی آره‌آتا پوسته‌پوسته نیست اما گاهی اوقات ریتم را نشان می‌دهد. موهای علامت‌تعبیر را باید از موهای شکسته تینه آکاپیتیس تشخیص داد.

لوپوس اریتماتوز، لیکن پلانوپیلاریس و تریکوتیلومانیا نیز باید مورد توجه قرار گیرند. انواع تینه آکاپیتیس التهابی ممکن است با فولیکولیت باکتریایی، فولیکولیت دکالوانس یا آبسه تشخیص اشتباه داده شوند. لنفادنوپاتی ناحیه‌ای ممکن است با انواع التهابی تینه آکاپیتیس همراه باشد^{۲۷}. در این مطالعه نیز همان‌طور که اشاره شد به دلیل ناشایع بودن وجود تینه آکاپیتیس در سنین بالا و تظاهرات بالینی خفیف در بیمار، تینه آکاپیتیس در ابتدا به صورت نادرست لیکن پلانوپیلاریس تشخیص داده شد.

این مطالعه در واقع یک گزارش مورد misdiagnosis و mismanage می‌باشد. به طور کلی تینه آکاپیتیس در این سنین خیلی نادر است زیرا بیشتر بچه‌ها را درگیر می‌کند اما شاید به این دلیل که در سنین بعد از یائسگی ترشح سبوم در اسکالپ کاهش می‌یابد این انتظار برود که پیک دیگری از تینه آکاپیتیس در این سنین ببینیم ولی به صورت کلی تینه آکاپیتیس در سنین بالا خیلی نادر است، به این دلیل در

تکه‌ای با درجات مختلف پوسته‌ریزی و اریتم است. با این حال، علائم بالینی ممکن است اندک باشد و تشخیص می‌تواند چالش‌برانگیز باشد^{۲۸}. در اینجا نیز در ابتدا علائم بالینی بیمار خفیف بود و باعث تشخیص نادرست ما گردید.

موهای شکسته‌ای که به «نقاط سیاه» شباهت دارند ممکن است وجود نداشته باشند و ممکن است وجود داشته باشند و می‌توانند در میان موهای طبیعی پراکنده یا پنهان شوند. نوع التهابی تینه آکاپیتیس با ورم مشخص، قرمزی، چرک، ندول یا سینوس ترک‌ت همراه با ترشحات چرکی و خوردگی ایجاد می‌شود. ریزش مو ممکن است تکه‌تکه باشد یا کل پوست سر را درگیر کند. ضایعات التهابی ممکن است با لنفادنوپاتی گردنی مشخص و با علائم سیستمیک همراه باشد. از روش‌های تشخیصی که برای تینه آکاپیتیس استفاده می‌شود، می‌توان به معاینه‌ی اسکالپ با لامپ وود و بررسی وجود رنگ فلوروسنت، تشخیص میکروسکوپی عناصر قارچی با استفاده از آماده‌سازی KOH ساقه‌ی مو، هم‌چنین استفاده از درماسکوپ و مشاهده‌ی comma hair و broken hair اشاره کرد. در نهایت انجام بیوپسی و مشاهده‌ی شواهد هیستوپاتولوژیک هیف در فولیکول‌های مو با استفاده از PAS یا شناسایی گونه‌ها توسط محیط قارچ تأیید می‌شود^{۲۹}. در این بیمار این black dots دیده شد و ریزش مو کل پوست سر را درگیر کرد. هم‌چنین با استفاده از لکه‌ی PAS اسپوره‌های قارچ در فولیکول‌های مو رؤیت شد.

تشخیص افتراقی تینه آکاپیتیس گسترده است و شامل هر بیماری که باعث ریزش تکه‌تکه‌ی مو، پوسته‌پوسته شدن یا التهاب پوست سر می‌شود. افتراق پسوریازیس پوست سر، درماتیت سبورئیک و درماتیت اتوپیک از تینه آکاپیتیس التهابی ممکن است دشوار باشد، اگرچه این شرایط معمولاً منتشرتر هستند و ممکن است علائم مشخصی در جاهای دیگر وجود داشته باشد. آلپوسی آره‌آتا (Alopecia areata) نوعی

ما یک مورد از تینه‌آکاپیتیس اندوتریکس را توصیف کردیم که در ابتدا به‌علت مشاهده‌ی فیروز در نمونه‌ی پاتولوژی و اندک‌بودن علائم بالینی و نیز با توجه به سن بیمار، در ابتدا به اشتباه لیکن پلانوپیلاریس تشخیص اشتباه داده شد؛ از این رو باید در نظر داشت که تینه‌آکاپیتیس می‌تواند بعضی از ویژگی‌های بالینی لیکن پلانوپیلاریس را نشان دهد و با درمان نادرست با داروهای کورتیکواستروئیدها گسترش یابد. لازم به ذکر است که رضایت بیمار برای انتشار تصاویر و سایر علائم بالینی گرفته شده است.

این بیمار زیاد به آن فکر نشده بود. علت دیگر تشخیص داده‌نشدن بیماری جنرالیزه بودن آن بود به‌گونه‌ای که کل اسکالپ دارای نمای *black dots* و *comma hair* بود. همچنین همان‌طور که اشاره شد بیمار در ابتدا علائم بالینی مشخصی نداشت و در پاتولوژی او نیز یکسری فیبروزهای ظریف دیده شد که به‌علت آلپوسی آندروژنیک مزمن بیمار بود. به علت شباهت این اسکارهای ظریف در مرحله‌ی نهایی آندروژنیک مزمن به اسکارهای ناشی از بیماری لیکن پلانوپیلاریس، در ابتدا تشخیص لیکن پلانوپیلاریس داده شد.

References

1. Elewski B. Tinea capitis. *Dermatologic Clinics*. 1996; 14(1): 23-31.
2. Fuller L, Barton R, Mohd Mustapa M, et al. British Association of Dermatologists' guidelines for the management of tinea capitis 2014. *Br J Dermatol*. 2014;171(3):454-63.
3. Hay R. Tinea capitis: current status. *Mycopathologia*. 2017;182(1-2): 87-93.
4. Stein LL, Adams EG, Holcomb KZ. Inflammatory tinea capitis mimicking dissecting cellulitis in a postpubertal male: a case report and review of the literature. *Mycoses*. 2013; 56(5): 596-600.
5. Williams JV, Honig PJ, McGinley KJ, et al. Semiquantitative study of tinea capitis and the asymptomatic carrier state in inner-city school children. *Pediatrics*. 1995; 96(2): 265-7.
6. Elewski B. Cutaneous mycoses in children. *Br J Dermatol*. 1996;134: 7-11.
7. Enweani I, Ozan C, Agbonlahor D. Dermatophytosis in schoolchildren in Ekpoma, Nigeria: *Mycoses*. 1996; 39(7-8): 303-5.
8. Mackenzie D. "Hairbrush diagnosis" in detection and eradication of non-fluorescent scalp ringworm. *Br J Med*. 1963; 2(5353): 363.
9. Pringle J. Cited by Adamson HG. Lichen pilaris, seu spinulosus. *Br J Dermatol* 1905; 17: 78-9.
10. Silver H, Chargin L, Sachs PM. Follicular lichen planus (lichen planopilaris). *Arch Dermatol*. 1953.67 (4): 346-54.
11. Mehregan DA, Van Hale HM, Muller SA. Lichen planopilaris: clinical and pathologic study of forty-five patients. *J Am Acad Dermatol*. 1992; 27 (6 Pt 1): 935-42.
12. Lyakhovitsky A, Amichai B, Sizopoulou C, et al. A case series of 46 patients with lichen planopilaris: Demographics, clinical evaluation, and treatment experience. *J Dermatol Treat*. 2015; 26(3): 275-9.
13. Errichetti E, Stinco G. Dermoscopy in general dermatology: A practical overview. *Dermatol Ther (Heidelb)*. 2016; 6(4): 471-507.
14. Rácz E, Gho C, Moorman PW, et al. Treatment of frontal fibrosing alopecia and lichen planopilaris: a systematic review. *J Eur Acad Dermatol Venereol*. 2013; 27(12): 1461-70.

15. Olsen EA. Female pattern hair loss. *J Am Acad Dermatol*. 2001; 45(3): S70-S80.
16. Price VH. Androgenetic alopecia in women. *J Investig Dermatol Symp Proc*; 2003; 8(1): 24-7.
17. Rajput RJ. Controversy: is there a role for adjuvants in the management of male pattern hair loss? *J Cutan Aesthet Surg*. 2010; 82(2):3.
18. Slowinska M, Rudnicka L, Schwartz RA, et al. Comma hairs: a dermatoscopic marker for tinea capitis: a rapid diagnostic method. *J Am Acad Dermatol*. 2008;59(5):S77-S9.
19. Sandoval A, Ortiz J, Rodríguez JM, et al. Dermoscopic pattern in tinea capitis. *Rev Iberoam Micol*. 2010;27(3):151-2.
20. Elewski BE. Tinea capitis: a current perspective. *J Am Acad Dermatol*. 2000;42(1):1-20.
21. Valari M, Stefanaki C, Karteri G, et al. Tinea capitis due to *Trichophyton rubrum* in a 3-month-old infant. *Mycoses*. 2006; 49(5): 439-40.
22. Hughes R, Chiaverini C, Bahadoran P, et al. Corkscrew hair: a new dermatoscopic sign for diagnosis of tinea capitis in black children. *Arch Dermatol*. 2011; 147(3): 355-6.
23. Tangjaturonrusamee C, Piraccini B, Vincenzi C, et al. Tinea capitis mimicking folliculitis decalvans. *Mycoses*. 2011;54(1): 87-8.
24. Sethi A, Goldsmith L, Katz S, et al. Tuberculosis and infections with atypical mycobacteria. In: Fitzpatrick's dermatology in general medicine. 8th ed, NewYork: McGraw-Hill. 2012: 2225-41.
25. Abeer AH, Llaila MM, Haggag AM, et al. Clinical and trichoscopic study of tinea capitis versus alopecia areata in pediatric patients. *Med J Cairo Univ*. 2018; 86: 1777-91.
26. Dooqaei Moqadam S, Mofarrah R, Jahani Amiri K, et al. Tinea capitis mimicking alopecia areata. *Our Dermatol Online*. 2020;12.

Misdiagnosis of tinea capitis: a case report

Fatemeh Mohaghegh, MD
Zahra Talebzadeh, MD
Mahsa Bahraminejad, MD

Skin Diseases and Leishmaniasis Research
Center, Alzahra Hospital, Isfahan
University of Medical Sciences, Isfahan,
Iran

Introduction: Tinea capitis is the most common skin infection on the scalp and an uncommon dermatophytosis in adults. Its clinical appearance varies greatly depending on the causative organism, the type of hair involvement and the extent of the patient inflammatory response. Its common features are fragmented hair loss with varying degrees of scaling and erythema. However, if the clinical symptoms are mild, the diagnosis can be challenging.

Case report: We report a case of tinea capitis in a 60-year-old woman who initially had few clinical symptoms and according to the biopsy result and the presence of fibrosis, lichenpilanopilaris (LPP) were diagnosed and she received related treatment with methotrexate and cyclosporine, but after 4 months, no response to treatment and exacerbation of symptoms were observed. Tinea capitis was diagnosed and the patient was given appropriate treatment.

Conclusion: Tinea capitis can imitate clinical features of lichenplanopilaris and mistreatment with corticosteroids can lead to extension of the disease.

Keywords: tinea capitis, lichenpilanopilaris, misdiagnosis

Received: Jan 07, 2021 Accepted: Feb 08, 2021

Dermatology and Cosmetic 2020; 11 (4): 302-309

Corresponding Author:
Zahra Talebzadeh, MD

No. 4, Zeitoun Building, Pooria Alley.,
Falatoori St., Isfahan, Iran
Email: zahratalebzadeh61@gmail.com

Conflict of interest: None to declare