

بررسی هیستوپاتولوژیک تأثیر لیزر کم توان بر جلوگیری از نکروز فولیکول مو در زخم تجربی کرایو سرجیکال در پوست رت

دکتر سپهر زرگران^۱دکتر سروش محیط مافی^۱دکتر علی انیسیان^۲

۱. گروه دامپزشکی، واحد کرج، دانشگاه آزاد

اسلامی، کرج، ایران

۲. گروه دامپزشکی، واحد اهر، دانشگاه آزاد

اسلامی، اهر، ایران

زمینه و هدف: آلوپسی با کاهش تعداد فولیکول های مو در محل التیام زخم از عوارض کرایوسرجری هستند که ظاهر ناخوشایندی در بافت اسکار ناشی از موریکتگی در ترمیم پوست ایجاد می کنند. هدف این مطالعه بررسی تأثیر لیزر کم توان بر جلوگیری از نکروز فولیکول های مو و افزایش تعدادشان در زخم های کرایوسرجری است.

روش اجرا: ۵۰ رت ویستار نر تصادفاً در ۲ گروه اصلی آزمایش و کنترل (با / بدون استفاده از لیزر کم توان) و ۵ زیرگروه فرعی تقسیم شدند. بررسی هیستوپاتولوژیک دو شاخص تعداد فولیکول مو و رگزایی در بازه های زمانی ۳، ۷، ۱۴، ۲۱ و ۲۸ روزه در آزمایشگاه انجام شد.

یافته ها: شاخص رگزایی اختلاف معنی داری در روزهای ۱۴ و ۲۱، بین گروه های اصلی نداشت ($P > 0.05$) اما در روزهای ۳، ۷ و ۲۸ آزمایش نسبت به شاهد به طور معنی داری بیشتر بود. در تمامی روزها هر دو گروه روند معنی دار افزایش رگزایی را شاهد بودند ($P < 0.05$). تنها در گروه شاهد بین روزهای سوم و هفتم و در هر دو گروه بین روزهای ۲۱ و ۲۸ اختلاف آماری وجود نداشت ($P > 0.05$). در مقایسه شاخص فولیکول مو در تمامی روزها روند افزایشی داشته که در گروه آزمایش به طور معنی داری بیشتر از گروه شاهد است ($P < 0.05$). تنها بین روزهای سوم و هفتم اختلاف آماری وجود نداشت ($P > 0.05$).

نتیجه گیری: استفاده از لیزر کم توان پس از زخم های کرایوسرجری همراه اسکار و موریکتگی، می تواند باعث جلوگیری از نکروز فولیکول های مو و متعاقباً افزایش تعدادشان در رت شود.

کلیدواژه ها: کرایوسرجری، لیزر کم توان، آلوپسی، فولیکول مو، رت

دریافت مقاله: ۱۳۹۹/۱۱/۰۳ پذیرش مقاله: ۱۴۰۰/۰۲/۰۲

پوست و زیبایی؛ بهار ۱۴۰۰، دوره ۱۲ (۱): ۲۸-۲۰

نویسنده مسئول:

دکتر سروش محیط مافی

کرج، رجایی شهر، بلوار مودن، دانشگاه آزاد

اسلامی، دانشکده دامپزشکی

پست الکترونیک:

smohitmafi@yahoo.com

تعارض منافع: اعلام نشده است.

مقدمه

ایجاد این کریستال ها، ارگانل های حیاتی سلول از بین می رود و باعث تغییر ماهیت پروتئین های جدار و ماتریکس سلول می گردد و در نهایت با اختلال در خون رسانی باعث مرگ سلول می شود. استفاده از اثرات سودمند سرما در درمان، می تواند عوارضی همانند اسکار هیپرتروفیک، هیپوپپیگمانتاسیون، آلوپسی و زخم های مرطوب یا تخریب اعصاب سطحی را به دنبال داشته باشد.

کرایوسرجری یکی از روش های درمان ضایعات هایپرپلاستیک، نئوپلاستیک و گرانولوماتوزی پوست و مخاطات می باشد و عبارت است از تخریب کنترل شده بافت های ناخواسته به وسیله یک ماده سرمازای قوی که با واسطه یک ابزار یا دستگاهی به نام کرایوپلیکاتور انجام می شود.^۱

مکانیسم اثر کرایوسرجری بر پایه ایجاد کریستال های یخ در داخل و خارج سلول است که با

روش اجرا

حیوانات مورد آزمایش تعداد ۵۰ عدد رت نر ویستار بودند که از لحاظ سنی، وزنی و جنه شرایط تقریباً مشابهی داشتند. دوره کلی نگهداری حیوانات ۴۲ روز بوده که در این مدت تمامی فاکتورهای بهداشتی، سلامتی و تغذیه‌ای رعایت شد طوری که هیچ‌گونه اشکال و نقصی چه در رفتار چه در وضعیت ظاهری رت‌ها مشاهده نشده و تحت نظر شبانه‌روزی بودند.

۱۴ روز ابتدایی جهت عادت حیوان به محیط بوده و ۲۸ روز بعدی شامل روند کرایو سرجری لیزر درمانی و نمونه‌گیری می‌باشد.

رت‌ها در ۱۰ عدد قفس مخصوص در دو گروه اصلی ۲۵ تایی و گروه‌های فرعی ۵ تایی تقسیم شده و روی هر قفس اطلاعات مربوطه مانند نوع گروه (کنترل یا آزمایش)، روز مربوط به جراحی، زمان مربوط به گرفتن نمونه هیستوپاتولوژی و ... نوشته شده است.

لیزر کم‌توان مورد استفاده در این پژوهش مدل ISOLASER 110DS+ بوده، ولتاژ تغذیه ۲۲۰ ولت AC، فرکانس تغذیه ۵۰ Hz، طول موج ۷۹۵-۷۷۵ nm، قدرت خروجی حداکثر ۵۰ mW و beam size 50 mm. دستگاه کرایو سرجری مورد استفاده در این پژوهش مدل CT702 ژول - تامسون با پروب بسته و ماده کرایوژن N₂O (نیتروز اکساید) و ساخت شرکت سرمادرمان ایران بود.

برای شروع، ضمن رعایت موارد بهداشتی و آسپتیک و استفاده از پدهای استریل در تمامی مراحل ابتدا توسط داروهای تزریقی کتامین ۱۰٪ برمر فارما آلمان و زایلازین ۲٪ آلفاسان هلند به میزان ۱۰۰ mg/kg کتامین و ۱۲/۵ mg/kg زایلازین را ضمن رعایت اصول مقیدسازی حیوان به صورت داخل صفاقی تزریق کرده که این میزان از تزریق حدود ۴۵-۴۰ دقیقه بی‌هوشی را به دنبال داشت.

بعد از گذشت چند دقیقه ضمن چک کردن رفلکس‌ها، حیوان را بر روی پدهای مخصوص گذاشته

کاهش تعداد فولیکول‌های مو در محل التیام از عوارض شناخته‌شده کرایو سرجری است. علاوه بر این، در برخی موارد تشکیل بافت اسکار که مورخستگی نیز دارد، ممکن است باعث ظاهر ناخوشایند ترمیم پوست پس از کرایو سرجری شود.^۲

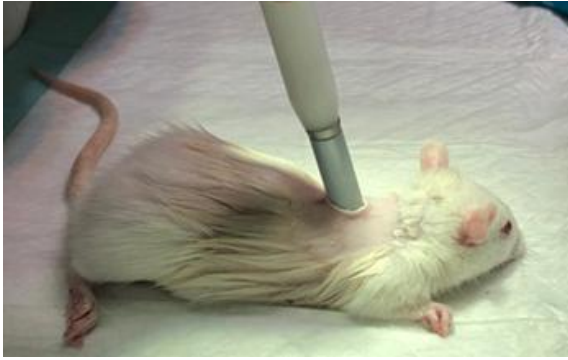کلمه لیزر برگرفته از حروف اول ۵ کلمه است (Light Amplification by Stimulated Emission of Radiation)؛ به عبارت دیگر، لیزر نور تقویت‌شده توسط گسیل القایی تابشی است. باریکه لیزر چهار ویژگی منحصر به فرد دارد که در هیچ منبع نور دیگری یافت نمی‌شود. چهار ویژگی عبارتند از تک‌رنگ بودن (Monochromatic)، هم‌فاز بودن (Coherent)، واگرایی کم (Collimation) و شدت بالا (High intensity).^۴

کاربردهای لیزر در پزشکی بسیار متفاوت است؛ از استفاده در جراحی با شدت حرارتی بالا جهت برش و انعقاد خون بافت مورد نظر تا لیزرهای کم‌توان بدون حرارت که توسط فیزیوتراپی برای بهبود زخم و درمان درد التهابی نوروما اسکولواسکتال استفاده می‌شود.^۵

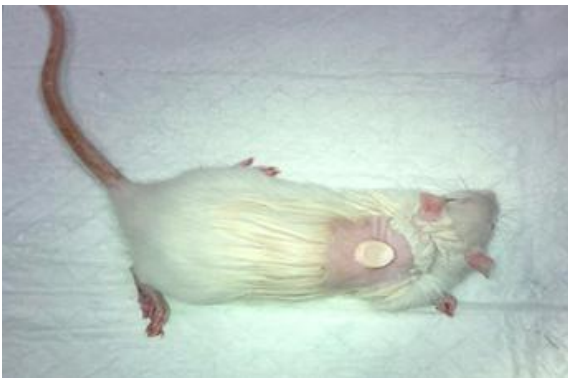امروزه لیزرهای کم‌توانی که بیشتر مورد استفاده قرار می‌گیرد از نوع لیزرهای هلیوم - نئون (HeNe) و مادون قرمز مانند گالیم - آلومینیوم (GaAl) و لیزر گالیم - آلومینیوم آرسنید (GaAlAs) هستند.^۶

Chromophores مولکول‌های حساس به نور در داخل غشای سلول‌ها و اندام‌ها هستند که حساس به طول موج‌های خاصی از نور می‌باشند. مکانیسم تأثیر لیزر کم‌توان از طریق تأثیر بر chromophore‌های میتوکندری و افزایش سنتز ATP، افزایش فعالیت زنجیره تنفسی و کمک به بهبود التیام از طریق افزایش تولید mRNA (که بر تولید کلاژن مؤثر است) است.^۸

در این پژوهش تلاش کردیم تا میزان تأثیرگذاری لیزر کم‌توان را بر جلوگیری از نکروز فولیکول‌های مو و در نتیجه افزایش تعداد آن‌ها و همچنین رفع آلوپسی مورد ارزیابی قرار دهیم.



شکل ۲: مرحله فریز نمونه به وسیله پروب کرایوسرجری



شکل ۳: مرحله دیفراسست پس از فریز

موج ۷۷۵-۷۹۵ nm که مستقیماً بر روی زخم و با فاصله تقریبی ۵۰ میلی‌متر از سطح آن مورد استفاده قرار گرفت (اشکال ۵ و ۴).

در پروسه نمونه برداری از بافت پوست طبق زمان‌های معین، گروه‌های اصلی و زیرگروه‌ها را به نوبت در روز مربوطه توسط باکس‌های پلاستیکی قابل حمل ضمن دسترسی به آب و غذا در دمای مناسب و اکسیژن کافی به آزمایشگاه هیستوپاتوژی انتقال می‌دهیم. بعد از گذشت ۳، ۷، ۱۴، ۲۱ و ۲۸ روز بعد از عمل جراحی، گروه‌های فرعی پنج‌تایی به‌منظور نمونه‌گیری به آزمایشگاه برده می‌شوند.

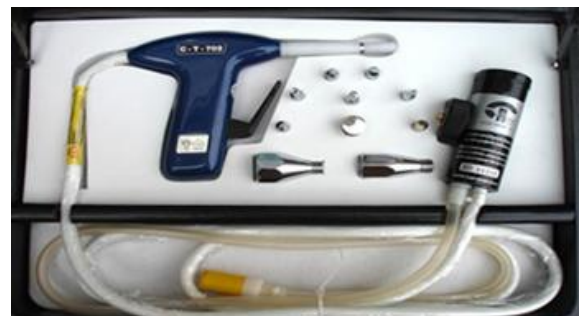ابتدا طبق دوزهای دارویی گفته‌شده، کتامین و زایلازین را توسط سرنگ‌های انسولین به‌صورت داخل صفاقی تزریق کرده و بعد از چند دقیقه همراه با بررسی رفلکس‌های حیوان و ضدعفونی کردن موضع دور تا دور زخم ایجادشده به همراه بخشی از پوست سالم برداشته و در میزان مناسبی از محلول فرمالین

و پس از آماده‌سازی محل عمل و استفاده از ژل لوبریکنت رازک در موضع به‌وسیله پروب کرایو ۵ میلی‌متر GD-13 با استفاده از ماده کرایوژن نیتروز اکساید (N_2O) پوست ناحیه پشت حیوان تا درجه برودت ۴۰- درجه سانتیگراد فریز (۹۰ ثانیه قراردادن پراب کرایوسرجری بر پوست حیوان) و سپس اجازه داده شد تا بافت به حالت دیفراسست و درجه حرارت ۱۵ درجه سانتیگراد بازگردد (۱۸۰ ثانیه) و برای کنترل دما از ترمومتر لیزری بدون تماس در محدوده ۵۰- تا ۳۵۰+ درجه سانتی‌گراد استفاده شد سپس مجدداً مراحل فریز - دیفراسست به شرح فوق تا ۳ بار تکرار شد. سپس همه رت‌ها تا به هوش آمدن تحت‌نظر قرار گرفتند و به محیط مناسب جهت نگاه‌داری منتقل شدند (اشکال ۱-۳).


برای لیزردرمانی روزانه برای هر زخم ناشی از کرایو سرجری از مد پیوسته (continuous) لیزر کم‌توان وبا فرکانس ۱۰۰۰ هرتز که در ۸ نقطه زخم به مدت ۳ ثانیه و با دوز ۶ ژول بر سانتی‌متر مربع استفاده شد که این روند به مدت ۱۰ روز پس از کرایوسرجری و بر روی زخمی به مساحت ۲ سانتی‌مترمربع و در ۲۵ رت به‌عنوان گروه آزمایش انجام شد.

لازم به توضیح است که نحوه و زمان لیزردرمانی براساس ۴ مورد حاد یا مزمن بودن ضایعه، داشتن یا نداشتن رنگدانه، حدود عمق بافت هدف و هدف از درمان تنظیم شده است.

پروب لیزر مورد استفاده از نوع قلمی و با Peak Power 50 mW و spot size 50 mm و طول



شکل ۱: دستگاه کرایو مدل CT-702 ساخت شرکت سرمادرمان ایران



شکل ۶: تصویر مربوط به نمونه پوست گرفته شده همراه با ظرف مخصوص نگهداری فرمالین ۱۰٪.

آبگیری

برای خارج کردن تمام آب از بافت از الکل صعودی استفاده شد. بافت به ترتیب در الکل با غلظت ۷۰٪، ۹۰٪ و الکل مطلق قرار گرفت تا آب بافت به صورت کامل گرفته شود.

شفافسازی

در این مرحله گزلیل وارد سلولها شده و جای الکل را می‌گیرد. از طرفی با حل کردن چربیها و اصلاح ضریب شکست نور باعث شفاف کردن بافت می‌شود. از طرفی گزلیل حلال پارافین است و می‌تواند پارافین را در خود حل نموده و وارد سلولها نماید. گزلیل به عنوان حلال حد واسط بین الکل و پارافین است زیرا گزلیل قابلیت مخلوط شدن با الکل و پارافین را دارد.

آکنده‌گی با پارافین

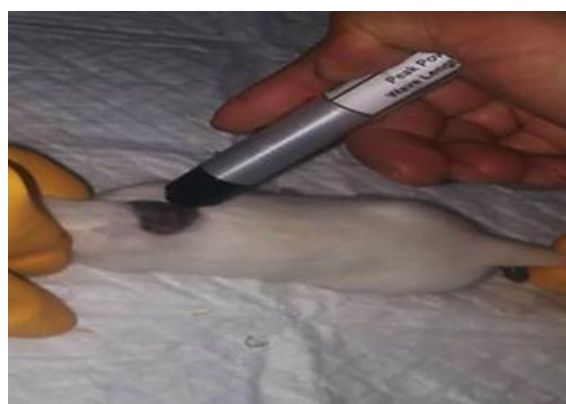نفوذ تدریجی پارافین مذاب به داخل منافذ و سلولهای بافت سبب تغییر قوام طبیعی بافت به قوام پارافینی می‌شود که باعث می‌شود در هنگام قالب‌گیری با پارافین و در نهایت برش زدن، برش مناسبی از بافت داشته باشیم.

قالب‌گیری

در این مرحله بافت آکنده شده به پارافین را در قالبهای فلزی قرار داده و بر روی آن پارافین ریخته و پس از سرد شدن، قالب پارافین و بافت از ظرف فلزی جدا شد.



شکل ۴: لیزر کم توان مدل ISO LASER100DS+ شرکت توان بخش نوین ایران



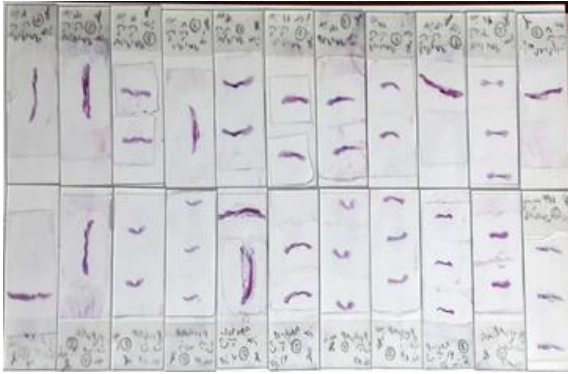
شکل ۵: مرحله لیزردرمانی پس از کرایوسرجری بر روی پوست نکروز شده

۱۰٪ بافر (که از ۹۰۰ سی سی آب + ۱۰۰ سی سی فرمالین ۳۷٪ + ۴ گرم فسفات سدیم مونو بازیک + ۶٫۵ گرم فسفات سدیم دی بازیک) داخل ظرفهای مخصوص نگهداری نمونه قرار دادیم. فاصله ایجاد شده بین ۲ لبه پوست را بخیه ساده تک زده و مجدداً در داخل باکسهای حمل و نقل مخصوص رت‌ها باز گرداندیم. در ادامه، مراحل آماده سازی، قالب‌گیری، رنگ آمیزی و تهیه لام صورت پذیرفت (شکل ۶).

مراحل تهیه مقاطع میکروسکوپی

تثبیت

در این مرحله بافتها به قطر حداکثر ۰٫۵ سانتی متر برش زده شد و سپس به مدت ۲۴ ساعت در محلول فرمالین بافر شده قرار گرفت تا بافت فیکس شود.



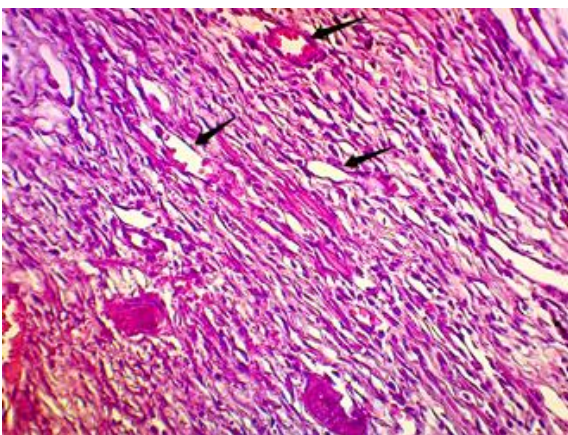
شکل ۷: تصویر مربوط به لام‌های تهیه‌شده در رنگ آمیزی هماتوکسیلین ائوزین

روش شمارش فولیکول مو

شمارش فولیکول مو زیر میکروسکوپ و به‌وسیله رنگ‌آمیزی هماتوکسیلین ائوزین با بزرگ‌نمایی ۴۰ برابر انجام شد و هر جا که لازم بود شمارش با بزرگ‌نمایی ۱۰۰ برابر چک و تعداد فولیکول‌ها در سرتاسر لام شمارش شده است (شکل ۹).

روش کار آماری

تحلیل آماری داده‌ها به کمک نسخه ۲۴ نرم‌افزار SPSS انجام شد. جهت مقایسه شاخص‌های وابسته نان - پارامتریک بین دو گروه شاهد و آزمایش در هر یک از روزهای مطالعه از آزمون نان - پارامتریک و مان - ویتنی استفاده شد و در هر گروه نتایج در



شکل ۸: سه نمونه از رگ‌های شمارش‌شده در تصویر فوق قابل مشاهده است (رنگ‌آمیزی هماتوکسیلین ائوزین و بزرگ‌نمایی ۴۰۰ برابر).

برش‌زدن

در این مرحله از قالب به‌وسیله میکروتوم برش‌هایی به ضخامت ۵ میکرون گرفته شد و پس از قراردادن بر روی تیشو فلوت و رفع چین و چروک‌ها بافت را به کمک لام از سطح آب برداشتیم و بافت آماده رنگ‌آمیزی شد.

برای انجام رنگ‌آمیزی هماتوکسیلین ائوزین نخست عمل پارافین‌زدایی از داخل و اطراف بافت انجام دادیم، سپس بافت روی لام را وارد محلول‌های دارای الکل‌های نزولی با غلظت مطلق، ۹۰٪ و ۷۰٪ کرده و مرحله آب‌دهی را انجام دادیم.

پس از آب‌دهی بافت داخل هماتوکسیلین قرار داده و هسته بافت رنگ‌آمیزی شد، سپس شست‌وشو با آب جاری انجام شد. رنگ بیش از حد به کمک اسید الکل گرفته شد، سپس شست‌وشو با آب جاری انجام شد و بافت به‌منظور دندان‌دارشدن وارد کربنات لیتیوم و سپس شست‌وشو با آب جاری انجام شد؛ سپس بافت را وارد ائوزین کرده و شست‌وشو با آب جاری انجام شد.

پس از انجام مرحله ائوزین، بافت را به‌وسیله الکل‌های صعودی آب‌گیری کرده و به‌وسیله گزیلول، عمل شفاف‌سازی را انجام می‌دهیم و سپس لامل را روی لام چسبانده و لام آماده استفاده شد.

در نتیجه این رنگ‌آمیزی هسته سلول‌ها به رنگ آبی تیره تا سیاه و سیتوپلاسم به رنگ صورتی درآمدند (شکل ۷).

شمارش رگ‌زایی

برای شمارش رگ‌زایی از رنگ‌آمیزی هماتوکسیلین ائوزین استفاده شد و سرتاسر بافت تشکیل‌شده در زیر زخم در همه لام‌ها با بزرگ‌نمایی ۴۰۰ برابر و به‌صورت شان تا شان بعدی عکس‌برداری میکروسکوپی انجام شد (حدود ۲۰۰۰ عکس) و رگ‌های دارای بافت پوششی سنگفرشی ساده یا دارای گلبول قرمز شمارش شده، در تعداد متغیر شان‌های دارای بافت گرانوله ضرب شد (شکل ۸).

سانتی متر مربع) شاخص‌های وابسته کمی مطالعه بود.

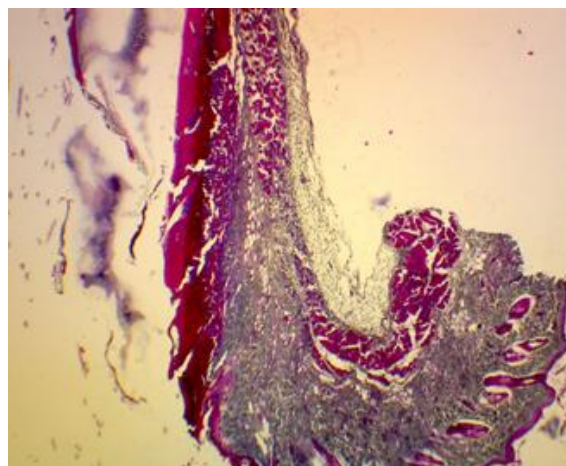
رگ‌زایی

میزان رگ‌زایی برحسب تعداد رگ‌ها در سانتی‌متر مربع بافت زخم محاسبه شده و مشخص شد که در تمام گروه‌ها طی روزهای مطالعه روند افزایشی داشته است. میانگین و انحراف معیار رگ‌زایی در هر یک از گروه‌ها در هر روز در جدول ۱ نشان داده شده است.

اختلاف بین میزان رگ‌زایی در هر روز نمونه‌برداری بین گروه‌های شاهد و آزمایش به کمک آزمون آماری T-Test، با هم مورد مقایسه قرار گرفت. براساس نتایج به‌دست‌آمده طی روزهای ۱۴ و ۲۱، میزان رگ‌زایی در گروه‌های شاهد و آزمایش فاقد اختلاف معنی‌دار بوده و بین گروه‌ها اختلاف معنی‌داری مشاهده نمی‌شود ($P > 0.05$). اما در روزهای ۳، ۷ و ۲۸ میزان رگ‌زایی در گروه آزمایش نسبت به گروه شاهد به‌طور معنی‌داری بیشتر است ($P < 0.05$).

برای هر گروه مقادیر به‌دست‌آمده از میزان رگ‌زایی در روزهای مختلف با هم به کمک آزمون آماری تحلیل واریانس یک‌طرفه ANOVA با حد احتمال ۰.۰۵ و آزمون تعقیبی توکی مقایسه شد. براساس نتایج به‌دست‌آمده در هر دو گروه در تمامی روزها روند افزایشی رگ‌زایی به‌طور معنی‌داری مشاهده شده و نتیجه تمامی روزها با هم اختلاف آماری دارد ($P < 0.05$). تنها در گروه شاهد بین روزهای سوم و هفتم و در هر دو گروه شاهد و آزمایش بین روزهای ۲۱ و ۲۸ اختلاف آماری وجود نداشت ($P > 0.05$).

روند تغییر رگ‌زایی در هر یک از گروه‌ها در شکل ۱۰ نشان داده شده است.



شکل ۹: چند نمونه از رگ‌های شمارش‌شده در تصاویر فوق قابل مشاهده است (رنگ‌آمیزی هماتوکسیلین اتوزین و بزرگ‌نمایی ۴۰ برابر).

روزهای مختلف به کمک آزمون آماری کروسکال - والیس و آزمون تعقیبی دان با حد احتمال ۰.۰۵ مورد مقایسه قرار گرفت.

مقایسه شاخص‌های وابسته پارامتریک بین گروه‌های شاهد و آزمایش به کمک آزمون آماری T-Test انجام قرار گرفت و در هر گروه مقادیر به‌دست‌آمده در روزهای مختلف به کمک آزمون آماری تحلیل واریانس یک‌طرفه ANOVA با حد احتمال ۰.۰۵ و آزمون تعقیبی توکی مقایسه شد.

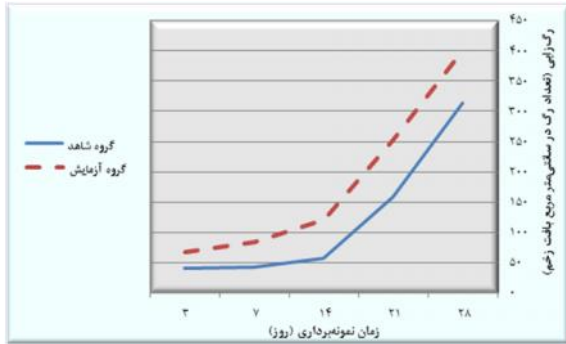
یافته‌ها

زمان مطالعه به‌عنوان شاخص مستقل کمی و کاربرد لیزر کم‌توان بر جلوگیری از نکروز فولیکول مو و در نتیجه افزایش آن (گروه‌های شاهد و آزمایش) به‌عنوان شاخص مستقل اسمی مطالعه در نظر گرفته شد. مطالعات هیستوپاتولوژیک زخم‌ها شامل رگ‌زایی (تعداد در سانتی‌متر مربع) و فولیکول مو (تعداد در

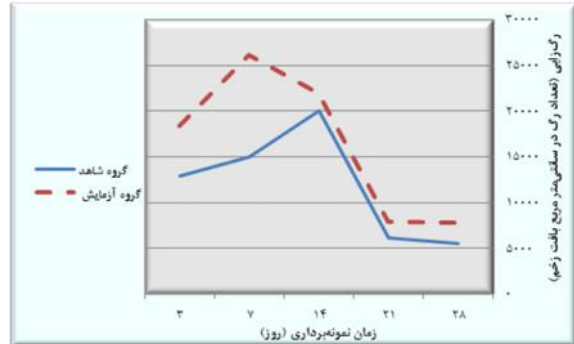
جدول ۱: میانگین انحراف معیار رگ‌زایی (تعداد رگ در سانتی‌متر مربع بافت زخم) در گروه‌های مورد مطالعه

روز ۲۸	روز ۲۱	روز ۱۴	روز ۷	روز ۳	
۵۵۷۶±۱۳۹۸ c	۶۱۹۲±۱۴۷۷ c	۲۰۰۰±۱۹۴۹ b	۱۴۹۷۶±۹۶۸ a	۱۲۹۲۸±۱۳۰۸ a	گروه شاهد
۷۸۰۸±۶۵۲ d	۷۹۲۰±۱۰۳۵ d	۲۱۹۲۸±۱۲۹۶ c	۲۶۱۲۸±۱۳۳۹ b	۱۸۳۷۶±۱۲۱۲ a	گروه آزمایش

در هر گروه نتایجی که در روزهای مختلف با هم اختلاف آماری معنی‌داری ندارند (به‌صورت افقی) با حروف انگلیسی یکسان نمایش داده شده‌اند ($P < 0.05$).



شکل ۱۱: تعداد فولیکول مو (تعداد در سانتی متر مربع بافت زخم) در هر یک از گروه‌های مطالعه



شکل ۱۰: روند تغییر رگ‌زایی (تعداد رگ در سانتی متر مربع بافت زخم) در هر یک از گروه‌های مطالعه

مشاهده شده و نتیجه تمامی روزها با هم اختلاف آماری دارد ($P < 0.05$). تنها بین روزهای سوم و هفتم اختلاف آماری وجود نداشت ($P > 0.05$). روند تغییر تعداد فولیکول مو در هر یک از گروه‌ها در شکل ۱۱ نشان داده شده است.

بحث

در شکل ۱۰ و مقایسه روند میزان رگ‌زایی بین دو گروه شاهد و آزمایش، بیشترین میزان رگ‌زایی در گروه آزمایش در روز ۷ و در گروه شاهد در روز ۱۴ مشاهده شد که این موضوع نشان‌دهنده تأثیر لیزر کم‌توان بر تسریع روند رگ‌زایی می‌باشد و با توجه به شکل ۱۱ که تفاوت تعداد فولیکول مو از روز سوم قابل مشاهده است، می‌توان نتیجه گرفت که لیزر کم‌توان نه تنها باعث افزایش فولیکول مو پس از کرایوسرجری شده است بلکه بر جلوگیری از نکروز فولیکول‌ها نیز تأثیرگذار بوده است.

Avci و همکاران در یک مطالعه عنوان کردند که لیزر کم‌توان برای رشد مو در زنان و مردان مبتلا به آلوپسی آندروژنیک مؤثر و بی‌خطر بوده است.^۹

فولیکول مو

فولیکول مو برحسب تعداد در سانتی متر مربع بافت زخم محاسبه شده و مشخص شد که در تمام گروه‌های مطالعه روند افزایشی داشته است. میانگین و انحراف معیار تعداد فولیکول مو در هر یک از گروه‌ها در هر روز در جدول ۲ آورده شده است. اختلاف بین تعداد فولیکول مو در هر روز نمونه‌برداری بین گروه‌های شاهد و آزمایش به کمک آزمون آماری T-Test، با هم مقایسه شد. براساس نتایج به‌دست‌آمده طی روزهای مطالعه، تعداد فولیکول مو در گروه‌های شاهد و آزمایش اختلاف معنی‌دار داشته و در تمامی روزها تعداد فولیکول مو در گروه آزمایش به‌طور معنی‌داری نسبت به گروه شاهد بیشتر است ($P < 0.05$). برای هر گروه مقادیر به‌دست‌آمده از تعداد فولیکول مو در روزهای مختلف با هم به کمک آزمون آماری تحلیل واریانس یک‌طرفه ANOVA با حد احتمال ۰.۰۵ و آزمون تعقیبی توکی مقایسه شد. براساس نتایج به‌دست‌آمده در هر دو گروه در تمامی روزها، روند افزایشی تعداد فولیکول‌های مو به‌طور معنی‌داری

جدول ۲: میانگین و انحراف معیار تعداد فولیکول مو (تعداد در سانتی متر مربع بافت زخم) در گروه‌های مورد مطالعه

روز	روز ۳	روز ۷	روز ۱۴	روز ۲۱	روز ۲۸
گروه شاهد	۴۰۷۰ ± ۴۱۲ a	۴۲۶ ± ۳۹۷ a	۵۶۸ ± ۳۴۲ b	۱۵۶۶ ± ۳۶۵ c	۳۱۳۸ ± ۹۹۶ d
گروه آزمایش	۶۸۷۰ ± ۵۲۴ a	۸۳۴ ± ۴۳۹ a	۱۲۰۴ ± ۶۵۸ b	۲۵۳۴ ± ۱۱۲۸ c	۴۰۰۸ ± ۹۲۶ d

در هر گروه نتایجی که در روزهای مختلف با هم اختلاف آماری معنی‌داری ندارند (به‌صورت افقی) با حروف انگلیسی یکسان نمایش داده شده‌اند ($P < 0.05$).

آلویسی هم‌پوشانی داشته و پیشنهاد می‌شود تأثیر لیزر کم‌توان بر جلوگیری از نکرور فولیکول‌های مو و در نتیجه افزایش تعداد آن‌ها در نمونه انسانی نیز مورد مطالعه و بررسی قرار گیرد.

تشکر و قدردانی

نویسندگان مقاله مراتب قدردانی و تشکر خود را از جناب آقای کیانوش زرگران - فیزیوتراپیست - جهت راهنمایی در قسمت لیزر تراپی و دکتر حسین مهدوی فکجور - ریاست بیمارستان دام کوچک دانشگاه آزاد اسلامی واحد کرج - به جهت در اختیار گذاشتن بخش جراحی بیمارستان، اعلام می‌دارند.

Raymond و همکاران در یک مطالعه که با استفاده از لیزر ۶۵۵ نانومتر بر روی مردان مبتلا به آلویسی آندروژنیک انجام دادند به این نتیجه رسیدند که استفاده از لیزر کم‌توان به‌طور قابل توجهی باعث بهبود عارضه آلویسی آندروژنیک می‌شود^{۱۱}.

Samia و همکاران در مطالعه‌ای که با هدف ارزیابی اثر و ایمنی لیزر کم‌توان در مقایسه با ماینوکسیدیل موضعی ۵٪ و ترکیبی از هر دو روش درمانی در درمان ریزش مو با الگوی زنانه (FPHL) انجام دادند به این نتیجه رسیدند که لیزر کم‌توان مؤثر و ایمن با نتایج قابل مقایسه با ماینوکسیدیل ۵٪ می‌باشد و درمان ترکیبی لیزر کم‌توان به همراه ماینوکسیدیل را توصیه کردند^{۱۱}. یافته‌های حاصل از تحقیقات مختلف با پژوهش حال حاضر مبنی بر تأثیر مثبت لیزر کم‌توان بر

References

1. Ablin RJ. Hand book of cryosurgery, Marcell Decker Inc, NewYork, 1980.
2. Mohit Mafi. Cryogenic surgery principles and methodes. Tehran. Islamic Azad University publication, 2008.
3. Otberg N, Finner AM, Shapiro J. Androgenetic alopecia. *Endocrinol Metab Clin North Am* 2007; 36 (2): 379-98.
4. Ezzati K. Clinical laser therapy (1). Tehran, Setayesh Hasti Publishing. 2018.
5. Baxter GD. Therapeutic lasers: Theory and practice. NewYork: Churchill Livingstone; 1994.
6. Kahn J. Principles and practice of electrotherapy. NewYork: Churchill Livingstone; 1987.
7. Santamato A, Solfrizzi V, Panza G, et al. Short-term effects of high intensity laser therapy versus ultrasound therapy in the treatment of people with subacromial impingement syndrome: a randomized clinical trial. *Phys Ther* 2009; 89(7): 643-52.
8. Chung H, Dai T, Sharma SK, et al. The nuts and bolts of low-level laser (light) therapy. *Ann Biomed Eng.* 2012; 40: 516-33.
9. Pinar Avci, Gupta GK, Clark J, et al. Low-level laser (light) therapy (LLLT) for treatment of hair loss. *Lasers Surg Med* 2014; 46: 144-51.
10. Lanzafame RJ, Blanche RR, Bodian AB, et al. The growth of human scalp hair mediated by visible red light laser and LED sources in males. *Lasers Surg Med* 2013; 45: 487-95.
11. Mesmat S, Ahegazy R, Igawdat H, et al. Low level light-minoxidil 5% combination versus either therapeutic modality alone in management of female patterned hair loss: A randomized controlled study. *Lasers Surg Med* 2017; 49: 835-43.

Histopathological evaluation of the effect of low level laser therapy on prevention of hair follicle necrosis in experimental cryosurgery induced wounds in rats

Sepehr Zargaran, DVM¹
Soroush Mohitmafi, DVM, DVSc¹
Ali Anisian, DVM, PhD²

1. Department of Veterinary Medicine, Karaj Branch, Islamic Azad University, Karaj, Iran
2. Department of Veterinary Medicine, Abhar Branch, Islamic Azad University, Abhar, Iran

Background and Aim: Alopecia by reduction of hair follicles at the wound healing site is a complication of cryosurgery that creates an unpleasant appearance in the scar of healed tissue. The aim of this study was to evaluate the effect of low level laser on preventing necrosis of hair follicles and increasing hair follicles in cryosurgery induced wounds.

Methods: Fifty male Wistar rats were randomly divided into 2 main experimental and control groups (with and without low power laser) and 5 subgroups. Histopathological examination of the amount of hair follicle count and angiogenesis at intervals of 3, 7, 14, 21 and 28 days was performed in the laboratory. SPSS software was used for statistical analysis.

Results: There was no significant difference in the angiogenesis had significantly index between the main groups on days 14 and 21 ($P>0.05$), but on days 3, 7 and 28, the experimental group had significantly higher angiogenesis than the control group. Throughout the days, both groups showed a significant increase in angiogenesis ($P<0.05$), except for the third and seventh days in the control group, and in both groups between the 21st and 28th days ($P>0.05$). In the comparison of hair follicle index, there was an increase on all days, which was significantly higher in the experimental group than the control group ($P<0.05$). However, no statistical difference was observed between the third and seventh days ($P>0.05$).

Conclusion: The use of low-power lasers on cryosurgery induced wounds with scars and alopecia can prevent hair follicles necrosis and subsequent increase in their numbers in rats.

Keywords: cryosurgery, low power laser, alopecia, hair follicle, rat

Received: Jan 22, 2020 Accepted: Apr 22, 2021

Dermatology and Cosmetic 2021; 12 (1): 20-28

Corresponding Author:
Soroush Mohitmafi, DVM, DVSc

Moazen Blvd., Rajae shahr, Faculty of Veterinary Medicine, Islamic Azad University, Karaj, Iran
Email: smohitmafi@yahoo.com

Conflict of interest: None to declare