

## درمان کاندیدا آلبیکنس مقاوم در بیماران مبتلا به لیکن پلان دهانی با لیزر کم توان

**زمینه و هدف:** لیکن پلان دهانی یک بیماری ایمونوپاتولوژی پوستی مخاطی مزمن است که به طور شایع مخاط دهان را درگیر می‌کند. از طرفی کاندیدا آلبیکنس شایع‌ترین پاتوژن مرتبط با کاندیدیازیس دهانی است. هدف این مطالعه تعیین اثر طول موج لیزر کم‌توان ۸۱۰ نانومتر به‌عنوان کمکی در درمان کاندیدا آلبیکنس مقاوم به نیستاتین در بیماران لیکن پلان دهان است.

**روش اجرا:** در این مطالعه ۵ ایزوله ک. آلبیکنس مقاوم به نیستاتین و یک گونه ک. آلبیکنس استاندارد آزمایش شدند. تست حساسیت دارویی براساس CLSI- M27-A3 انجام شد و نشان داد که این ایزوله‌ها به نیستاتین مقاوم بودند. سوسپانسیون قارچی با رقت ۰/۵ مک‌فارلند در مواجهه با لیزر دایود با طول موج ۸۱۰ نانومتر و انرژی دانسیته  $20/38 \text{ J/cm}^2$  با زمان ۲۰ ثانیه قرار گرفت. برای هر گروه نتایج حداقل غلظت مهارکنندگی (MIC) ثبت گردید.

**یافته‌ها:** طول موج لیزر باعث کاهش معنی‌دار کلونی ک. آلبیکنس مقاوم به نیستاتین شد ( $P < 0/001$ ). میزان MIC بعد از مواجهه با لیزر کاهش معناداری پیدا نکرد.

**نتیجه‌گیری:** تابش لیزر باعث کاهش تعداد کلونی‌های ک. آلبیکنس مقاوم به نیستاتین می‌شود؛ اما این تأثیر لزوماً در میزان MIC تغییری ایجاد نمی‌کند. دندان‌پزشکان دقت کنند در موارد مواجهه با گونه‌های مقاوم به درمان کاندیدا، لیزر دایود کم‌توان با طول موج ۸۱۰ نانومتر می‌تواند در کاهش کلونی‌ها و پاسخ‌دهی بهتر به درمان استاندارد نقش داشته باشد.

**کلیدواژه‌ها:** لیکن پلان دهانی، کاندیدا آلبیکنس، مقاومت دارویی، لیزر

دریافت مقاله: ۱۴۰۱/۰۱/۲۸ پذیرش مقاله: ۱۴۰۱/۰۲/۱۰

پوست و زیبایی؛ بهار ۱۴۰۱، دوره ۱۳ (۱): ۲۰-۱۴

سیده‌صبا شریف‌زاده<sup>۱</sup>  
انسیه لطفعلی<sup>۲</sup>  
نارگل نوین<sup>۳</sup>  
شایان نوروزی<sup>۴</sup>  
فریناز عزیزی<sup>۴</sup>

۱. گروه بیماری‌های دهان، فک و صورت، دانشکده دندان‌پزشکی، دانشگاه علوم پزشکی آزاد اسلامی، تهران، ایران  
۲. گروه انگل‌شناسی و قارچ‌شناسی، دانشکده پزشکی، دانشگاه علوم پزشکی شهید بهشتی، تهران، ایران  
۳. کمیته پژوهشی دانشجویان، دانشکده دندان‌پزشکی، دانشگاه علوم پزشکی آزاد اسلامی، تهران، ایران  
۴. کمیته پژوهشی دانشجویان، دانشکده پزشکی، دانشگاه علوم پزشکی شهید بهشتی، تهران، ایران

نویسنده مسئول:

انسیه لطفعلی

تهران، خیابان ولنجک، بلوار دانشجو، خیابان کودک‌یار، دانشگاه علوم پزشکی شهید بهشتی  
پست الکترونیک:

ensiehlutfali@yahoo.com

تعارض منافع: اعلام نشده است.

## مقدمه

و به دنبال آن زبان و لثه از جمله نواحی شایع درگیری می‌باشند<sup>۱</sup>. اشکال متعددی از لیکن پلان در حفره دهان گزارش شده که می‌توان به انواع پاپولار، رتیکولار، اریتماتوز، اولسراتیو، پلاک و بلوز اشاره کرد. نوع اولسراتیو لیکن پلان دهانی همراه با علائمی چون درد و سوزش و شامل نواحی از اریتم و زخم است که با استریاهای سفید احاطه شده است و گزارشاتی مبنی بر احتمال بدخیمی این نوع لیکن پلان وجود دارد که

لیکن پلان یک بیماری التهابی مزمن پوستی مخاطی می‌باشد که مخاط دهان را نیز به طور شایع درگیر می‌کند. اتیوپاتوژن بیماری به طور کامل شناخته شده نیست؛ اما فاکتورهای متعدد ایمونولوژیک، ژنتیک و استرس در ایجاد آن دخیل هستند<sup>۱</sup>.

لیکن پلان شایع‌تر در خانم‌ها و در بازه سنی ۷۰-۳۰ سال مشاهده می‌شود. در حفره دهان، ضایعات معمولاً به صورت دوطرفه ایجاد می‌شوند و مخاط باکال

## روش اجرا

این تحقیق در شرایط آزمایشگاهی بر روی ۵ ایزوله ک.آلبیکنس مقاوم به نیستاتین که از دهان بیماران مبتلا به لیکن پلان دهانی نوع اولسراتیو جدا شده بود و در مخزن آزمایشگاه قارچ‌شناسی دانشکده پزشکی دانشگاه علوم پزشکی شهید بهشتی نگهداری می‌شد، انجام شد. ضایعات دهانی از لحاظ هیستوپاتولوژی تأیید شده بودند و فاقد دیسپلازی اپی‌تلیالی بودند. بیماران از محلول استروئید موضعی فلوسینولون استونید ۱٪/۰/۱ دو تا سه بار در روز به مدت ۳ الی ۶ ماه درمان استفاده کرده بودند و تأثیری در بهبود علائم نداشتند. در این مطالعه از لیزر دایود (THOR, GaAlAs ساخت کشور انگلستان) کم‌توان با طول موج ۸۱۰ نانومتر (nm) (توان ۲۰۰ میلی‌وات)، پروب منفرد و قطر پروب ۱ سانتی‌متر استفاده شد. انرژی دانسیته ۲۰/۳۸ ژول بر سانتی‌متر مربع ( $ED=P.t/A$ ) در نظر گرفته شد. نوع تابش لیزر به صورت پیوسته بود.

در این تحقیق به‌عنوان کنترل از گونه ک.آلبیکنس استاندارد (ATCC (10221) استفاده شد. ابتدا گونه‌های ک.آلبیکنس (بالینی و استاندارد) بازبایی و بر روی محیط کشت سابورودکستروز آگار (مرک، آلمان) کشت داده شدند، سپس از کلونی خالص یک سوسپانسیون با رقت ۱/۵٪/۵ مک‌فارلند معادل  $10^8 \times 1/5$  تهیه شد و به میزان ۱۰۰ میکرولیتر به میکروپلیت اضافه شد. ۱۰۰ میکرولیتر سرم فیزیولوژی به چاهک‌های گروه‌های تابشی و کنترل افزوده شد تا حجم چاهک ۲۰۰ میکرولیتر شود، سپس میکروپلیت‌ها تحت تابش پرتو لیزر قرار گرفتند.

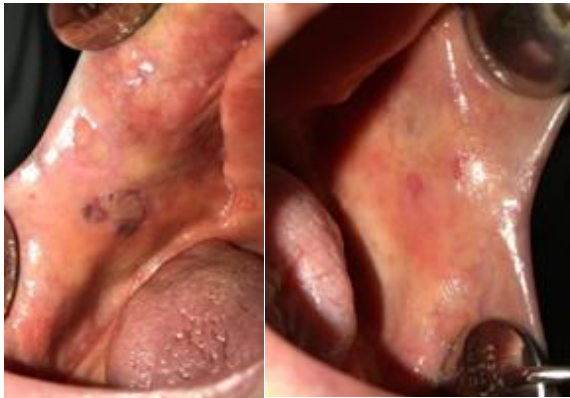پس از تابش پرتو لیزر، سوسپانسیون‌ها کشت داده شدند و ۴۸ ساعت در دمای ۳۷ درجه سانتی‌گراد درون انکوباتور قرار گرفتند و سپس تعداد کلونی شمارش شد. در این تحقیق، یک‌بار سوسپانسیون قارچی در مواجهه با لیزر و یک‌بار در مواجهه با

درمان و کنترل دقیق بیماری را ایجاب می‌نماید.<sup>۳</sup> خط اول درمان در کنترل ضایعات لیکن پلان دهانی استفاده از کورتیکواستروئیدهای موضعی می‌باشد که براساس شدت بیماری و پاسخ‌دهی به درمان می‌تواند با کورتون سیستمیک نیز همراه شود.<sup>۴</sup>

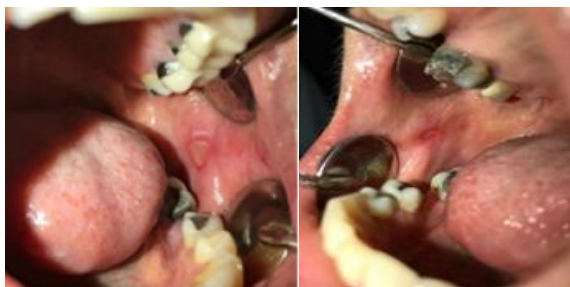حضور نواحی آروزیو و اولسراتیو و هم‌چنین استفاده مکرر از کورتون‌های موضعی جهت درمان و کنترل ضایعات، شرایطی را جهت بیماری‌زایی پاتوژن‌های فرصت‌طلب نیز ایجاد می‌کنند که روند درمانی لیکن پلان را به شدت تحت تأثیر قرار می‌دهند.<sup>۵</sup>

شایع‌ترین پاتوژن فرصت‌طلب در حفره دهان ک.آلبیکنس می‌باشد. به‌دنبال شکل‌گیری گونه‌های مقاوم کاندیدا چه به‌صورت اولیه و چه به‌دنبال درمان‌های مکرر، پاسخ‌دهی به درمان‌های روتین ضدقارچی کاهش یافته و به‌دلیل نقش کاندیدا در ایجاد عفونت در لیکن پلان، شناسایی گونه قارچی مربوطه و بررسی پاسخ‌دهی آن به درمان می‌تواند در روند درمانی ضایعات تأثیر بسزایی داشته باشد. اخیراً نقش لیزر در ازبین‌بردن گونه‌های قارچی کاندیدا و هم‌چنین در تسریع بهبودی لیکن پلان مشخص شده است و لیزرهای متعدد با طول موج‌های مختلفی در این زمینه بررسی شده‌اند.<sup>۶</sup>

با توجه به اینکه ضایعاتی که به‌وسیله کاندیدایزیس سطحی ایجاد می‌شوند در دسترس لیزر هستند، می‌توان از درمان لیزر جهت کاهش و ازبین‌بردن گونه‌های قارچی مقاوم به درمان که در بیماری لیکن پلان عفونت‌زایی می‌کنند، استفاده کرد. این امر موجب کاهش نیاز به استفاده از داروهای ضدقارچی و کاهش عوارض داروهای مربوطه در روند درمان می‌شود؛ درواقع هدف از این مطالعه بررسی تأثیر ضدقارچی لیزر کم‌توان دایود ۸۱۰ نانومتر بر گونه‌های کاندیدای آلبیکنس مقاوم به درمان جداشده از دهان بیماران مبتلا به لیکن پلان نوع اولسراتیو است که به درمان‌های روتین پاسخ ندادند.

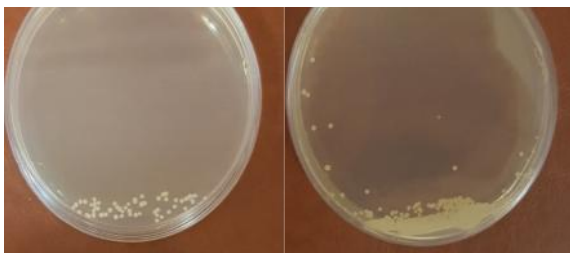


شکل ۱: زخم‌ها و اروژن‌های متعدد در مخاط باکال.



شکل ۲: زخم‌های دوطرفه.

و کاهش تعداد کلنی نسبت به گروه مواجهه با نیستاتین نیز دیده شد ( $P < 0/001$ ) (شکل ۳). در گونه‌های مقاوم لیزرخورده با ۸۱۰ نانومتر، تعداد کلونی‌ها به‌طور معنی‌داری کاهش و تقریباً به نصف رسیده بود ( $P < 0/001$ ) و کاهش تعداد کلنی نسبت به گروه مواجهه با نیستاتین نیز دیده شد ( $P < 0/001$ ) (جدول ۱). گروه کنترل مثبت پلیت حاوی ک.آلبیکنس استاندارد بدون مواجهه با لیزر و نیستاتین بود و گروه کنترل منفی فقط شامل محیط کشت بود (جدول ۱). نتایج تست‌های حساسیت دارویی هیچ



شکل ۳: کلونی‌ها قبل از مواجهه با لیزر (سمت راست) و بعد از مواجهه با لیزر کم‌توان (سمت چپ).

نیستاتین قرار گرفت تا نتایج شمارش کلونی قابل مقایسه باشد. بعد از شمارش کلونی‌ها، تست حساسیت دارویی در برابر نیستاتین انجام شد.

سوسپانسیون مخمری گونه‌های ک.آلبیکنس (از کلونی‌های لیزرخورده در مرحله قبل) براساس پروتکل استاندارد Clinical Laboratory Standards Institute (CLSI- M27-A3) تهیه شد<sup>۷</sup>. از این سوسپانسیون مقدار ثابت ۱۰۰ میکرولیتر درون چاهک‌های میکروپلیت ریخته شد. سپس نیستاتین با رقت سریالی به چاهک‌ها اضافه شد، به‌گونه‌ای که رقت در اولین چاهک ۸ میکروگرم بر میلی‌لیتر و در چاهک‌های بعدی به‌ترتیب ۴، ۲، ۱، ۰/۵، ۰/۲۵، ۰/۱۲، ۰/۰۶، ۰/۰۳ و ۰/۰۱۵ میکروگرم بر میلی‌لیتر بود. سپس میکروپلیت‌ها به‌مدت ۲۴ ساعت در انکوباتور قرار گرفتند و برای هر گروه نتایج حداقل غلظت مهارکنندگی (MIC) ثبت گردید.

گروه کنترل مثبت پلیت حاوی ک.آلبیکنس استاندارد بدون مواجهه با لیزر و گروه کنترل منفی فقط شامل محیط کشت بود. جهت آنالیز آماری برای مقایسه با گروه‌های کنترل از گزینه One-Sample T Test و برای محاسبه میانگین از نسخه ۲۷ نرم‌افزار SPSS استفاده شد.

## یافته‌ها

تحقیق با ۶ ایزوله ک.آلبیکنس (۵ گونه مقاوم بالینی و یک گونه حساس استاندارد) و با ۳ تکرار انجام شد. نمونه‌ها از سطوح زخمی و حاوی اروژن ضایعات دهانی لیکن پلان جدا شده بودند. ضایعات دهانی به‌صورت دوطرفه در مخاط باکال سمت چپ و راست بیماران دیده می‌شد (شکل ۱ و ۲).

بررسی‌های تعداد کلنی در گونه استاندارد، نشان‌دهنده کاهش کلنی پس از مواجهه با لیزر و نیستاتین در زمان ۲۰ ثانیه بود (شکل ۳). در گونه‌های مقاوم لیزرخورده با ۸۱۰ نانومتر، تعداد کلونی‌ها به‌طور معنی‌داری کاهش و تقریباً نصف شده بود ( $P < 0/001$ )

در مطالعه Souza و همکاران، بررسی اثر فتوداینامیک تراپی ( $ED=15.8J/cm^2, 26.3, 39.5$ ) و تابش لیزر کم‌توان (طول موج ۶۶۰ نانومتر) نشان داده شد کاهش میزان کاندیدا به وسیله فتوداینامیک تراپی و تابش لیزر کم‌توان به تنهایی به یک میزان بوده است.<sup>۹</sup>

Maver-Biscanin و همکاران در مطالعه‌ای با بررسی با دو تابش متفاوت ۸۳۰ و ۶۸۵ نانومتر در بیماران مبتلا به دنچراستوماتیت کاهش تعداد کلونی و التهاب کام را مشاهده کرد.<sup>۱۰</sup>

در مطالعه سیدموسوی و همکارانش از لیزر دایود کم‌توان با دو طول موج ۶۸۵ نانومتر با توان ۵۰ میلی‌وات و ۸۳۰ نانومتر با توان ۴۰۰ میلی‌وات بدون حساس‌گر نوری و با انرژی دانسیته‌های مختلفی بر ۴ گونه ک.آلبیکنس جدا شده از ناحیه واژینال استفاده شد. در این مطالعه انرژی دانسیته ۱۰ ژول بر سانتی‌متر مربع و بیشتر، اثر مہاری معنی‌داری بر رشد گونه‌های ک.آلبیکنس داشته و تفاوتی بین دو طول موج و توان‌های مورد استفاده مشاهده نشد. هم‌چنین MIC گروه‌های ک.آلبیکنس مورد استفاده نیز قبل و پس از تابش تفاوتی نداشته است. در این مطالعه نیز مشابه با مطالعه حاضر از حساس‌گر نوری استفاده نشد؛ اما به نظر می‌رسد که لیزر کم‌توان در کروموفورهای اندوژن سلول قارچی تجمع می‌یابد و از طریق این مکانیسم از پاتوژنیسیته سلول قارچی جلوگیری می‌کند.<sup>۱۱</sup>

حساس‌گرهای نوری متنوع با غلظت‌های مختلف به هنگام تابش لیزر به سلول‌های قارچی کاندیدا بررسی شدند. در مطالعه دلیری و همکاران درمان فتوداینامیک تراپی با استفاده از لیزر دایود در طول موج‌های ۴۶۰ و ۶۶۰ نانومتر در زمان‌های ۳۰ و ۶۰ ثانیه و مواد حساس به نور کورکومین ۱۰٪/۲ نشان داد که لیزر ۴۶۰ نانومتر در ترکیب با کورکومین حداکثر توانایی ضدقارچی را در برابر ک.آلبیکنس دارد.<sup>۱۲</sup>

در مطالعه نجفی و همکاران با تابش لیزر ۹۴۰

جدول ۱: تعداد گونه‌های کاندیدا و میانگین CFU/mL بعد از مواجهه با لیزر کم‌توان و نیستاتین.

گونه کاندیدا آلبیکنس	۸۱۰ نانومتر	نیستاتین	P
۱	$0.6 \times 10^4$	$1.5 \times 10^4$	$<0.001$
۲	$0.7 \times 10^4$	$1.4 \times 10^4$	$<0.001$
۳	$0.6 \times 10^4$	$1.5 \times 10^4$	$<0.001$
۴	$0.5 \times 10^4$	$1.3 \times 10^4$	$<0.001$
۵	$0.7 \times 10^4$	$1.5 \times 10^4$	$<0.001$
ATCC (10221)	$0.2 \times 10^4$	$0.3 \times 10^4$	$<0.001$

تغییری در میزان MIC نشان نداد و MIC گونه‌های کاندیدای لیزرخورده، هم‌چنان مقاومت به نیستاتین را نشان داد.

## بحث

در این مطالعه آزمایشگاهی به بررسی تأثیر لیزر کم‌توان دایود در کاهش میزان کلونی سلول‌های ک.آلبیکنس مقاوم به نیستاتین که از دهان بیماران مبتلا به لیکن‌پلان نوع اولسراتیو جدا شده بود، پرداختیم. در مطالعه حاضر از طول موج ۸۱۰ نانومتر، انرژی دانسیته ۲۰/۳۸ ژول بر سانتی‌متر مربع و توان ۲۰۰ میلی‌وات بدون حساس‌گر نوری استفاده شد. در این مطالعه تفاوتی در میزان MIC سلول‌های ک.آلبیکنس پس از ۲۰ ثانیه تابش مشاهده نشد؛ اما تعداد کلونی‌ها به‌طور معنی‌داری کاهش پیدا کرده بود ( $P < 0.001$ ). مطالعات متعددی به بررسی تأثیر لیزرهای کم‌توان با طول موج، انرژی دانسیته و توان‌های متنوع با / بدون حساس‌گر نوری بر سلول‌های کاندیدا پرداخته‌اند که نتایج براساس هرکدام از پارامترها متفاوت بوده است. در مطالعه Maver-Biscanin و همکاران دو تابش لیزر با طول موج‌های ۶۸۵ نانومتر با توان ۳۰ میلی‌وات و طول موج ۸۳۰ نانومتر با توان ۶۰ میلی‌وات به‌صورت *in vivo* باعث کاهش دنچراستوماتیت در بیماران شدند.<sup>۱۰</sup>

و همکاران که از لیزر کم‌توان دایود ۶۶۰ نانومتر در مقایسه با کورتون موضعی جهت بررسی بهبودی لیکن پلان دهانی استفاده شده بود، لیزر کم‌توان برتری آماری معنی‌داری در میزان بهبودی نسبت به استروئید موضعی نشان داد.<sup>۱۸</sup>

بنابراین فاکتورهایی همانند طول موج استفاده شده در لیزرهای کم‌توان، زمان و تعداد جلسات، نوع تابش و حتی نوع ضایعه ایجاد شده در دهان ناشی از لیکن پلان همگی از فاکتورهایی هستند که میزان اثربخشی لیزر را در مقایسه با کورتیکواستروئیدها تعیین می‌کنند.<sup>۱۴</sup>

این‌گونه به‌نظر می‌رسد که می‌توان از لیزرهای کم‌توان هم در بهبود ضایعات اولسراتیولیکن پلان با توجه به مکانیسم ضدالتهایی و تسریع در پرولیفراسیون سلولی استفاده کرد و همزمان نیز تأثیر ضدقارچی آن منجر به کاهش تعداد کلونی‌های کاندیدای موجود در ضایعات ایجاد شده و پاسخ‌دهی بهتر آن به درمان می‌شود.

نتیجه می‌گیریم بنابراین استفاده از لیزر کم‌توان هم در کاهش سلول‌های قارچی و هم در بهبودی لیکن پلان می‌تواند تأثیر بسزایی در میزان بهبودی کلی ضایعات ایجاد شده داشته باشد و با توجه به اینکه ضایعات قارچی سطحی ایجاد شده، در لیکن پلان سطحی و در دسترس تابش لیزر می‌باشند، کاهش تعداد کلونی‌های کاندیدای ایجاد شده، موجب کاهش دفعات استفاده از درمان‌های ضدقارچی و هم‌چنین کاهش نیاز به افزایش دوز یا استفاده از داروهای ضدقارچی قوی‌تر با عوارض بیشتر می‌شود.

نانومتر با زمان‌های ۳۰ و ۶۰ ثانیه، برخلاف مطالعه حاضر، تعداد کلونی ک.آلبیکنس افزایش پیدا کرده بود. اثر لیزر کم‌توان بر ک.آلبیکنس به متغیرهایی مانند طول موج، توان، انرژی دانسیته، مدت کاربرد لیزر (پالسی یا ممتد، تماسی یا غیرتماسی)، آلودگی با میکروارگانیسم‌های دیگر و زمان تابش بستگی دارد. به‌نظر می‌رسد در مطالعه نجفی و همکاران به‌دلیل بالابودن توان تابش و افزایش میزان ATP در کاندیدا، سلول قارچی تخریب کمتر تخریب شده است.<sup>۱۳</sup>

تأثیر لیزر کم‌توان در فرایند تسریع بهبودی ضایعات دهانی ایجاد شده در لیکن پلان دهانی در مقالات متعددی بررسی شده است؛ اما نتایج آن در مقایسه با خط اول درمان که کورتیکواستروئیدتراپی می‌باشد، هم‌چنان متناقض است.<sup>۱۴</sup>

در یک کارآزمایی بالینی توسط Elshenawy و همکاران، بیمارانی که تحت درمان با کورتیکواستروئید موضعی بودند، بهبودی قابل توجهی را در مقایسه با بیمارانی که تحت درمان با لیزر کم‌توان دایود با طول موج ۹۷۰ نانومتر بودند، نشان دادند.<sup>۱۵</sup>

در مطالعه othman و همکارانش نیز که از لیزر کم‌توان دایود ۹۷۰ نانومتر در مقابل کورتون موضعی در درمان لیکن پلان دهانی استفاده شده بود، نتایج مشابهی گزارش شد.<sup>۱۶</sup>

در مقابل jajarm و همکاران به این نتیجه رسیدند که بیماران تحت درمان با لیزر کم‌توان دایود ۶۳۰ نانومتر، پس از فالوآپ، بهبود قابل مقایسه‌ای در نتایج بالینی در مقایسه با کورتیکواستروئیدها نشان دادند.<sup>۱۷</sup> هم‌چنین در یک مطالعه اخیر که توسط دینبورگ

## References

1. Bennardo F, Liborio F, Barone S, et al. Efficacy of platelet-rich fibrin compared with triamcinolone acetonide as injective therapy in the treatment of symptomatic oral lichen planus: A pilot study. *Clin Oral Invest* 2021; 25: 3747-755.
2. Santonocito S, Polizzi A, De Pasquale R, et al. Analysis of the efficacy of two treatment protocols for patients with symptomatic oral lichen planus: A randomized clinical trial. *Int J Environ Res Public Health* 2021;18: 56.

3. Tsushima F, Sakurai J, Uesugi A, et al. Malignant transformation of oral lichen planus: A retrospective study of 565 Japanese patients. *BMC Oral Health* 2021; 21: 1-9.
4. Ahuja US, Puri N, More CB, et al. Comparative evaluation of effectiveness of autologous platelet rich plasma and intralesional corticosteroids in the management of erosive oral Lichen planus-a clinical study. *J Oral Biol Craniofac Res* 2020; 10: 714-18.
5. Molkenhain F, Hertel M, Neumann K, et al. Factors influencing the presence of *Candida dubliniensis* and other non-*albicans* species in patients with oral lichen planus: A retrospective observational study. *Clin Oral Investig* 2021; 1-10.
6. Seyed MS, Ataei FL, Rezaei S, et al. Survey of Low Level Laser therapy of diode 685 nm and 830 nm on *Candida albicans* in vitro. *Laser Med* 2006; 4: 8-11.
7. Wayne P. CLSI, Reference method for broth dilution antifungal susceptibility testing of yeast. Approved standard: CLSI document M 60-2017.
8. Maver-Biscanin M, Mravak-Stipetic M, Jerolimov V, et al. Fungicidal effect of diode laser irradiation in patients with denture stomatitis. *Lasers Surg Med* 2004; 35: 259-62.
9. Souza RC, Junqueira JC, Rossoni RD, et al. Comparison of the photodynamic fungicidal efficacy of methylene blue, toluidine blue, malachite green and low-power laser irradiation alone against *Candida albicans*. *Lasers Med Sci* 2010; 25: 385-89.
10. Maver-Biscanin M, Mravak-Stipetic M, Jerolimov V. Effect of low-level laser therapy on *Candida albicans* growth in patients with denture stomatitis. *Photomed Laser Ther* 2005; 23: 328-32.
11. Seyedmousavi S, Hashemi SJ, Rezaie S, et al. Effects of low-level laser irradiation on the pathogenicity of *Candida albicans*: In vitro and in vivo study. *Photomed Laser Surg* 2014; 32: 322-29.
12. Daliri F, Azizi A, Goudarzi M, et al. In vitro comparison of the effect of photodynamic therapy with curcumin and methylene blue on *Candida albicans* colonies. *Photodiagnosis Photodyn Ther* 2019; 26: 193-98.
13. Najafi S, Sheykhbahaei N, Gholizadeh N. The effect of low level laser on number of *Candida albicans* colonies in-vitro: a new finding. *BMC oral health* 2019; 19: 1-6.
14. Akram Z, Abduljabbar T, Vohra F, et al. Efficacy of low-level laser therapy compared to steroid therapy in the treatment of oral lichen planus: A systematic review. *J Oral Pathol Med* 2018; 47: 7-11.
15. El Shenawy H, Eldin A. A comparative evaluation of low-level laser and topical steroid therapies for the treatment of erosive-atrophic lichen planus. *OA Maced J Med Sci*. 2015; 3: 462-66.
16. Othman NA, Shaker OG, Elshenawy HM, et al. The effect of diode laser and topical steroid on serum level of TNF-alpha in oral lichen planus patients. *J Clin Exp Dent* 2016; 8: e566.
17. Jajarm HH, Falaki F, Mahdavi O. A comparative pilot study of low intensity laser versus topical corticosteroids in the treatment of erosive-atrophic oral lichen planus. *Photomed Laser Surg* 2011; 29: 421-25.
18. Dillenburg CS, Martins MAT, Munerato MC, et al. Efficacy of laser phototherapy in comparison to topical clobetasol for the treatment of oral lichen planus: A randomized controlled trial. *J Biomed Opt* 2014; 19: 068002.

# Treatment of resistant *Candida albicans* in oral lichen planus patients with low power laser

Seyedesaba Sharifzadeh, DDS<sup>1</sup>  
Ensieh Lotfali, PhD<sup>2</sup>  
Nargol Novin, DDS<sup>3</sup>  
Shayan Norouzi, MD<sup>4</sup>  
Farinaz Azizi, MD<sup>4</sup>

1. Department of Oral and Maxillofacial Medicine, School of Dentistry, Islamic Azad University, Tehran Medical Branch, Tehran, Iran
2. Department of Medical Parasitology and Mycology, School of Medicine, Shahid Beheshti University of Medical Sciences, Tehran, Iran
3. Student Research Committee, School of Dentistry, Islamic Azad University, Tehran Medical Branch, Tehran, Iran
4. Student Research Committee, School of Medicine, Shahid Beheshti University of Medical Sciences, Tehran, Iran

Received: Mar 17, 2022  
Accepted: Mar 30, 2022  
Pages: 14-20

**Corresponding Author:**  
Ensieh Lotfali, PhD

Koodakyar St., Daneshjoo Blvd., Velenjak Ave, Shahid Beheshti University of Medical Sciences, Tehran, Iran  
Email: ensiehlotfali@yahoo.com

**Conflict of interest:** None to declare

**Background and Aim:** Oral lichen planus is a chronic muco-cutaneous immunopathological disorder that commonly affects the oral mucosa. *Candida albicans* is the most common pathogen associated with oral candidiasis. The aim of this study was to determine the effect of 810 nm low power laser wavelength as an adjuvant in the treatment of nystatin-resistant *C.albicans* in patients with oral lichen planus.

**Methods:** In this experimental study, 5 nystatin-resistant *C.albicans* were isolated from the oral cavity of patients with ulcerative lichen planus. Drug susceptibility testing was performed based on CLSI-M27-A3 and showed that these isolates were resistant to nystatin. The fungal suspension with a dilution of 0.5 McFarland was exposed to a diode laser with a wavelength of 810 nm and a density energy of 20.38 j / cm<sup>2</sup> with a time of 20 seconds. Then the results of minimum inhibitory concentration (MIC) were recorded for each group.

**Results:** 810 nm laser caused a significant reduction in nystatin-resistant *C.albicans* colonies ( $P<0.001$ ). The MIC did not decrease significantly after the exposure.

**Conclusion:** Laser irradiation reduces the number of nystatin-resistant *C.albicans* colonies. But this effect does not necessarily change the MIC. Dentists should be aware that in cases of resistant *Candida* strains, a low-power diode laser with a wavelength of 810 nm can play a role in reducing colonies and responding better to standard treatment.

**Keywords:** oral lichen planus, *candida albicans*, drug resistant, laser

