

بیان نشان‌گرهای مهارکننده‌های بافتی ماتریکس متالوپروتئیناز ۹ و ۲ در لیکن پلان اروزیو، غیر اروزیو و هیپرپلازی آماسی مخاط دهان به روش ایمونوهیستوشیمی

دکتر زهرا دلاوریان^۱، دکتر نوشین محتشم^۲، دکتر عباس جوادزاده بلوری^۳، دکتر شهاب باباکوهی^۴، دکتر بردیا صدر^۵

دکتر محمد تقی شاکری^۶، دکتر کامبیز کامیاب حصاری^۷، دکتر فرناز بیدرام^۸

۱- بخش بیماری‌های دهان و تشخیص، دانشکده دندانپزشکی؛ ۲- مرکز تحقیقات دندانپزشکی؛ ۳- بخش آسیب‌شناسی دهان، فک و صورت دانشکده دندانپزشکی، دانشگاه علوم پزشکی مشهد؛ ۴- بیمارستان رازی، دانشگاه علوم پزشکی تهران؛ ۵- گروه اپیدمیولوژی، دانشگاه علوم پزشکی مشهد؛ ۶- گروه آسیب‌شناسی، دانشگاه علوم پزشکی تهران، ایران

زمینه و هدف: لیکن پلان دهانی نوعی بیماری التهابی پوستی-مخاطی مزمن است که به صورت یک وضعیت پیش بدخیم تعریف می‌شود.

Matrix metaloproteinase-2 (MMP-2) و Matrix metaloproteinase 9 (MMP-9) پروتئینازهایی هستند که تهاجم سلول‌های تومورال به بافت هم بند را تسهیل می‌کنند و در ضایعات پیش بدخیم و بدخیم بیش از حد معمول ظاهر می‌شوند. هدف از این مطالعه تعیین بیان نشان‌گرهای مهارکننده بافتی ماتریکس متالوپروتئیناز ۹ و ۲ (MMP-2 و 9) در لیکن پلان دهانی اروزیو و لیکن پلان غیراروزیو و هیپرپلازی آماسی به روش ایمونوهیستوشیمی بود.

روش اجرا: در این مطالعه مقطعی، ۳۹ بلوک مربوط به لیکن پلان دهانی غیراروزیو (با و بدون دیسپلازی)، ۳۶ نمونه لیکن پلان دهانی اروزیو (۱۱ مورد دیسپلاستیک و ۲۵ مورد بدون دیسپلازی)، ۳۲ بلوک مربوط به هایپرپلازی آماسی و ۶ بلوک مربوط به بافت نرمال از آرشیو بخش آسیب‌شناسی دانشکده دندانپزشکی مشهد انتخاب و به روش ایمونوهیستوشیمی با نشان‌گرهای MMP-2 و MMP-9 رنگ آمیزی شد. به منظور مقایسه‌های آماری از آزمون‌های Mann-Whitney، Kruskal-Wallis و ضریب همبستگی Spearman استفاده شد.

یافته‌ها: بیش‌ترین میانگین MMP-2 و MMP-9 (درکل ضخامت اپیتلیوم) در لیکن پلان اروزیو دیسپلاستیک مشاهده شد (به ترتیب: $31/6 \pm 3/73, 68/1 \pm 3/73$ و $94/5 \pm 3/73$). میزان بیان MMP-9 در انواع لیکن پلان اروزیو در قیاس با لیکن پلان غیراروزیو در همه لایه‌ها ($P < 0/001$) و در مورد MMP-2 در لایه بازال-پارابازال و خاردار (به ترتیب: $P = 0/008$ و $P < 0/001$) تفاوت معنی‌داری داشت.

نتیجه‌گیری: افزایش خطی بروز این مارکرها از سمت مخاط نرمال تا لیکن پلان دهانی اروزیو بیان‌گر تفاوت در رفتار بیولوژیک لیکن پلان دهانی غیر اروزیو و اروزیو است. بنابراین می‌توان گفت لیکن پلان دهانی اروزیو، پتانسیل پیش بدخیمی بیش‌تری از لیکن پلان دهانی غیر اروزیو دارد.

کلید واژه‌ها: لیکن پلان دهانی، مهارکننده بافتی ماتریکس متالوپروتئیناز ۲، مهارکننده بافتی ماتریکس متالوپروتئیناز ۹

پوست و زیبایی، بهار ۱۳۸۹؛ دوره ۱ (۱): ۶-۱۳

دریافت مقاله: ۸۸/۱۱، پذیرش: ۸۸/۹/۱۵

مقدمه

انواع بالینی آن شامل: رتیکولر، پاپولر، شبه پلاک، بولوز، آتروفیک و اروزیو است که اغلب به طور هم‌زمان، بیش از یک نوع مشاهده می‌شود.^۱ توزیع تظاهرات بالینی متفاوت OLP به میزان التهاب زیر اپی‌تلیالی مربوط است. شایع‌ترین محل ابتلا، دهان، مخاط گونه (اغلب دوطرفه) است و به دنبال آن زبان، لثه، لب‌ها محل شایع بروز ضایعات هستند.^۱

مخاط ناحیه تناسلی، شایع‌ترین ناحیه مخاطی خارج دهانی درگیر است با این توضیح که بین شدت درگیری دهان و ناحیه تناسلی ارتباطی دیده نشده است.^۱ لیکن پلان مری نیز ممکن است در بعضی بیماران هم‌زمان با OLP رخ دهد که شکایت اصلی اختلال در بلع

لیکن پلان، نوعی بیماری مزمن پوستی-مخاطی نسبتاً شایع با علت ناشناخته است اما سیستم ایمنی در بروز این بیماری نقش اولیه ای دارد. نشانه‌های هیستوپاتولوژیک نیز تأییدی بر این مطلب است.^۱ میانگین سنی بیماران در زمان تشخیص تقریباً ۵۵ سال و نسبت زنان به مردان، ۳ به ۲ گزارش شده است.^۱

درگیری پوست و مخاط هر دو یا هر یک از آن‌ها به تنهایی گزارش شده است و تقریباً در ۱۵٪ بیماران مبتلا به Oral Lichen Planus (OLP) ضایعات پوستی مشاهده می‌شود. ضایعات مخاطی در لیکن پلان شیوع دارد و شایع‌ترین جایگاه آن مخاط گونه است.

مؤلف مسوول: دکتر کامبیز کامیاب حصاری- تهران، میدان وحدت اسلامی، بیمارستان رازی، گروه آسیب‌شناسی

پست الکترونیک: drkamyabhesari@yahoo.com

است.^۱ نشانه‌های مشخصات هیستوپاتولوژیک ضایعه عبارت است از: ارتشاح نواری شکلی از سلول‌های آماسی که غالباً از نوع لنفوسیت‌های CD8+ هستند و نیز دژنراسیون میعانی در لایه بازال، نواحی هایپرپارااکراتوز یا هایپراتوکراتوز که اغلب، با ضخیم شدن لایه دانه دار و نمای دنداناره ای رتریج‌ها، همراه است، دژنراسیون میعانی یا نکروز سلول‌های لایه بازال و گاهی وجود یک نوار ائوزینوفیلیک، دقیقاً در زیر غشا پایه، نشان دهنده پوشیده شدن لامینا پروپریا با فیبرین است.^۳ مهم‌ترین عارضه OLP، کارسینوم سلول سنگ فرشی، (Squamous Cell Carcinoma (SCC است،^۱ که حدود ۹۵-۹۰٪ بدخیمی‌های حفره دهان را تشکیل می‌دهد و یکی از ده علت عمده مرگ و میر در دنیا است.^{۵-۱} میزان تغییرهای بدخیمی در OLP ۲٪ تا ۴٪ گزارش شده است. ارتباط افزایش ریسک بدخیمی با نوع خاصی از ضایعات OLP مشخص نیست.^۱ برخی مطالعات، افزایش خطر SCC را در انواع آتروفیک و اروزیو و برخی دیگر در شکل پلاک مانند، می‌دانند. لیکن پلان دهانی به تأیید WHO به عنوان یک وضعیت پیش بدخیم تعریف شده است.^۵ تشخیص زودرس بدخیمی در یک ضایعه از ابتدا بدخیم یا کشف تغییرهای بدخیمی و دیسپلازی در یک ضایعه پیش بدخیم اهمیت بسیار می‌یابد.^{۴، ۸} و امروزه مطالعات صورت گرفته روی ضایعات پیش بدخیم و بدخیم بیش تر بر تغییرهای ملکولی و ژنی استوار است و از آن جا که ضایعات OLP میزان بالاتری از نوسازی سلولی را دارند بنابراین احتمال خطاهای ژنتیکی می‌تواند افزایش یابد.^{۷-۹}

ماتریکس متالوپروتئینازها، آنزیم‌های پروتئولیتیکی هستند که با تخریب غشای پایه، به لنفوسیت‌ها اجازه مهاجرت می‌دهند.^۶ هم چنین در روند آتزیوزنر و فعالیت پروتئولیتیک، فاکتورهای رشد نقش دارند و برای بازسازی بافت نرم و هم چنین بهبود زخم و تهاجم تومور مورد نیاز هستند. خانواده Matrix Metalloproteinases (MMPs) حداقل ۲۶ عضو دارد که تماماً در هسته، ظاهر می‌شوند. اعتقاد بر آن است که MMP-2 و MMP-9 در متاستاز نقش مهمی دارند.^{۱۰} فعالیت‌های MMPs به وسیله مهارکننده‌های اندوژن بافتی از متالوپروتئینازها (Tissue Inhibitor Metallo Proteinase (TIMP تنظیم می‌شود.^{۱۰، ۳}

در مطالعه Chen Y و همکارانش در سال ۲۰۰۸ بیان فاکتورهای MMP-9، MMP-2، MMP membrane type 1، MMP، MT1-MMP، MMP-14، مهارکننده بافتی ماتریکس متالوپروتئیناز ۲ (TIMP-2) و TGF- β به کمک روش ایمونوهیستوشیمی، از مخاط طبیعی به

سمت لیکن پلان غیر آتروفیک، لیکن پلان آتروفیک و کارسینوم سلول سنگ فرشی دهان به نحو پیش رونده ای افزایش یافت. این مقادیر در لیکن پلان دهانی آتروفیک به وضوح از نوع غیر آتروفیک آن بیش تر بوده است. به علاوه مقادیر MMP-9 در کارسینوم سلول سنگ فرشی دهان مشخصاً بیش تر بود. بیان TGF- β 1، TIMP-2، افزایشی را به موازات MMPs نشان دادند. آن‌ها نتیجه گرفتند که نبود تعادل میان بروز MMPs و TIMPs ممکن است در سرطان زایی لیکن پلان دهانی مشاهده شود و MMP-2 و MMP-9 ممکن است نشان‌گرهای مفیدی در پیش‌گویی تغییر ماهیت OLP به سمت بدخیمی باشند.^{۱۱}

در مطالعه Mazarella و همکارانش در سال ۲۰۰۶، ۲۶ بیمار مبتلا به لیکن پلان دهانی (۱۴ نوع رتیکولر و ۱۲ نوع اروزیو) و ۷ نفر در گروه کنترل منفی را، از طریق تکنیک واکنش زنجیره ای پلیمرز ترانس کریپتاز معکوس به لحاظ میزان بروز MMP mRNA بررسی کردند و نتیجه گرفتند که سطوح کلی بیان MMP mRNA در لیکن پلان دهانی اروزیو نسبت به نوع رتیکولر آن بیش تر است و علائم بالینی متفاوت در OLP در سطوح MMP mRNA با تفاوت‌های معنی‌داری همراه است.^{۱۲}

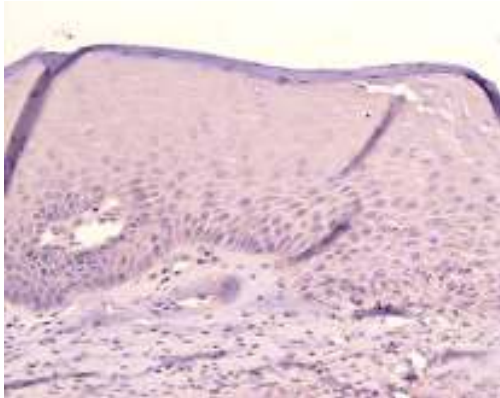
در سال ۲۰۰۶، Zhang و همکارانش مطالعه ای را برای بررسی نقش MMP-2، MMP، MT1-MMP و TIMP در سرطان زایی لیکن پلان دهانی انجام دادند و ضمن آن آنان دریافتند که میزان بروز این پروتئینازها به ترتیب از مخاط نرمال به لیکن پلان غیر آتروفیک، لیکن پلان آتروفیک و کارسینوم سلول سنگ فرشی دهانی، رو به افزایش است. هدف از این مطالعه تعیین و مقایسه بروز ماتریکس متالوپروتئینازهای ۲ و ۹ در لیکن پلان اروزیو و غیر اروزیو مخاط دهان و هیپرپلازی آماسی به روش ایمونوهیستوشیمی بوده است.

مواد و روش‌ها

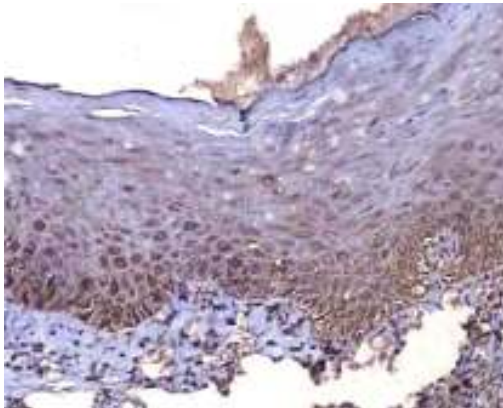
در این مطالعه مقطعی گذشته نگر توصیفی-تحلیلی تمام نمونه‌ها از آرشیو بخش آسیب شناسی دانشکده دندانپزشکی دانشگاه علوم پزشکی مشهد تأمین شد. ۳۶ بلوک مربوط به لیکن پلان دهانی اروزیو با و بدون دیسپلازی (۱۱ نمونه با دیسپلازی و ۲۵ نمونه بدون دیسپلازی)، ۳۹ بلوک مربوط به لیکن پلان دهانی غیر اروزیو با و بدون دیسپلازی و ۳۲ بلوک مربوط به هایپرپلازی آماسی و ۶ بلوک مربوط به مخاط نرمال دهان از آرشیو مذکور انتخاب شد، به علت حضور آماس در بافت هم بند اپی تلیوم نرمال در اکثر موارد، امکان تهیه نمونه‌های نرمال بیش تری فراهم نشد.

(شکل های ۳ تا ۱)

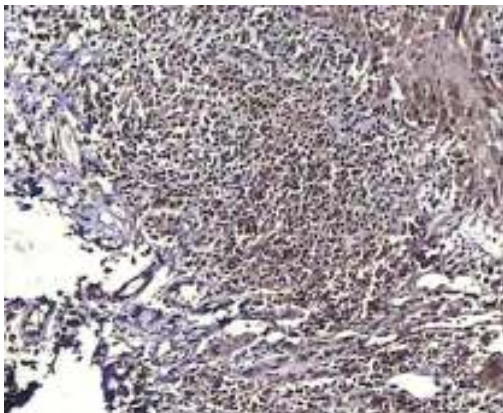
بیشترین مقادیر میانگین بیان MMP-9 در هر سه ناحیه، در گروه لیکن پلان اروزیو (ناحیه بازال-پارابازال=۹۶/۷۵، ناحیه خاردار=۷۳/۱۰، ناحیه لنفوسیت ها=۹۸/۹۱) و کمترین مقادیر در هر سه ناحیه در گروه بافت نرمال قرار گرفته بود (ناحیه بازال-پارابازال=۳/۳۳، ناحیه خاردار و ناحیه لنفوسیت ها=۰).



شکل ۱. عدم بیان MMP-2 در مخاط طبیعی (بزرگنمایی ۱۰۰x)



شکل ۲. بیان متوسط MMP-9 با سلولاریته ۱۰۰٪ در طبقه بازال-پارابازال و بیان متوسط آن با سلولاریته ۸۰٪ در اپی تلیوم سنگ فرشی-لیکن پلان غیراروزیو (بزرگنمایی ۱۰۰x)



شکل ۳. بیان متوسط MMP-9 با سلولاریته ۸۰٪ در سلول های آماسی بافت همبند-لیکن پلان اروزیو آتروفیک (بزرگنمایی ۱۰۰x)

پس از بازیابی نمونه ها توسط پاتولوژیست و نشانه گذاری کانون های مناسب به منظور مشخص شدن میزان بروز، MMP-9 و MMP-2 طبق دستورالعمل کارخانه سازنده (Polymer detection system of NOVOCASTRA Corporation, Newcastle, England) برای رنگ آمیزی ایمنوهیستوشیمی. از هر بلوک پارافینی دو برش ۴ میکرونی تهیه شد.

ابتدا بلوک های پارافینی ۴ میکرونی، به مدت ۲۴ ساعت در حرارت اتاق قرار گرفت و سپس در گزریل دیپارافینه شد و مراحل رنگ آمیزی، بر اساس دستورالعمل کارخانه سازنده بدین گونه صورت پذیرفت: به منظور بازیافت آنتی ژنی، ابتدا بلوک ها به مدت ۳۵ دقیقه در محلول سیرتات در ماکروویو انکوبه شد. سپس با آب مقطر شست و شو و در محیط مرطوب قرار گرفت و پس از آن به ترتیب در محلول پراکسیداز، آنتی بادی های (9 و MMP-2)، محلول Link، استرپتایویدین، کروموزن، همتوکیسین گذاشته شد و در بین هر یک از مراحل فوق، به مدت ۵ دقیقه در الکل مطلق قرار گرفت و سپس با چسب اتلان چسبانده شد. اسلایدهای رنگ آمیزی شده زیر میکروسکوپ نوری با درشت نمایی های ۴۰۰x و ۱۰۰x تحت مطالعه قرار گرفت و با استفاده از مقایسه با نمونه شاهد مثبت (کولیت اولسراتیو و کبد) از صحت رنگ آمیزی اطمینان حاصل شد.

برای ارزیابی فعالیت نشان گر ها، در ۵ میدان میکروسکوپی با درشت نمایی بالا (HPF=400x) تعداد سلول های مثبت در ۱۰۰ سلول شمارش شد. شدت رنگ پذیری هسته و سیتوپلاسم به کمک نشان گر ها به ۴ دسته: عدم بروز (-)، ضعیف یا قهوه ای کم رنگ (+)، متوسط یا قهوه ای بلوطی (++) و شدید یا قهوه ای (سوخته+++ تقسیم بندی شدند.^{۱۳،۱۴} موقعیت بروز MMP-2 و MMP-9 به تفکیک محل در اپی تلیوم و بافت هم بند، به شرح ذیل، مشخص شد.

۱) در طبقه بازال و پارابازال

۲) در طبقه خاردار

۳) سلول های آماسی بافت هم بند مجاور اپی تلیوم.^{۱۴،۱۳}

برای تحلیل روابط بین متغیرها از آزمون های Kruskal-Wallis و Mann-Whitney و برای تعیین ارتباط بین متغیرها از آزمون ضریب هم بستگی Spearman استفاده شد. سطح معنی داری اختلاف در این پژوهش $P < 0.05$ بود.

یافته ها

بر طبق جدول ۱ بیشترین میانگین تعداد سلول های اپی تلیالی بیان کننده MMP-2,9 در کل ضخامت اپی تلیوم به لیکن پلان اروزیو دیسپلاستیک و کمترین آن ها به مخاط نرمال مربوط است.

جدول ۱. تعداد سلول های اپی تلیالی MMP-9 و MMP-2 مثبت در ضایعات مختلف و بافت طبیعی دهان

ضایعه	MMP-2		MMP-9		تعداد
	انحراف معیار	میانگین	انحراف معیار	میانگین	
لیکن پلان غیر اروزیو	۲۴/۳۲	۴۹/۸۲	۱۸/۳۶	۵۸/۶۷	۳۹
لیکن پلان اروزیو دیسپلاستیک	۳۱/۶۲	۶۸/۱۸	۳/۷۳	۹۴/۵۴	۱۱
لیکن پلان اروزیو غیر دیسپلاستیک	۲۲/۳۷	۶۷/۲۱	۱۳/۱۴	۸۷/۵۰	۲۵
هیپرپلازی آماسی	۲۷/۸۶	۶۳/۲۸	۱۶۶/۰۰	۴۸/۲۸	۳۲
بافت نرمال	۰	۰	۱/۳۶	۱/۶۶	۶

جدول ۲. درصد سلول های MMP-2 مثبت به تفکیک محل بیان نشان گر در ضایعات مختلف و بافت طبیعی دهان

محل بیان	بافت نرمال		لیکن پلان غیر اروزیو		لیکن پلان اروزیو دیسپلاستیک		لیکن پلان اروزیو غیر دیسپلاستیک		هیپرپلازی آماسی
	انحراف میانگین	انحراف معیار	انحراف میانگین	انحراف معیار	انحراف میانگین	انحراف معیار	انحراف میانگین	انحراف معیار	
ناحیه بازال- پارابازال	۰/۰۰۰	۰/۰۰۰	۲۹/۵۳	۲۷/۹۶	۵۱/۳۶	۳۴/۲۱	۴۳/۴۶	۲۸/۰۲	۳۳/۴۳
ناحیه خاردار	۰/۰۰۰	۰/۰۰۰	۱/۱۵۳	۵/۰۶	۱۰/۴۵	۱۲/۷۳	۹/۸۰۷	۱۸/۱۳	۱۲/۵۰
ناحیه لنفوسیت ها	۰/۰۰۰	۰/۰۰۰	۶۸/۹۴	۳۴/۰۵	۷۹/۱۸	۲۲/۹۶	۸۱/۱۵	۱۷/۶۹	۸۰/۶۲

جدول ۳. میانگین رتبه ای بیان MMP-2 و MMP-9 در بین گروه های لیکن پلان اروزیو دیسپلاستیک و لیکن پلان اروزیو غیر دیسپلاستیک به تفکیک محل بیان نشان گر از لحاظ سلولاریته

ضایعه	ناحیه بازال- پارابازال		ناحیه خاردار		لنفوسیت ها		بیان نشانگر
	تعداد	میانگین رتبه ای	تعداد	میانگین رتبه ای	تعداد	میانگین رتبه ای	
MMP-2	۱۱	۲۰/۹۱	۱۱	۲۱/۰۵	۱۱	۱۷/۰۵	لیکن پلان اروزیو دیسپلاستیک
MMP-9	۱۱	۲۱/۵۰	۱۱	۲۰/۷۷	۱۱	۱۸/۸۶	
MMP-2	۲۵	۱۸/۱۹	۲۵	۱۸/۱۳	۲۵	۱۹/۸۳	لیکن پلان اروزیو غیر دیسپلاستیک
MMP-9	۲۵	۱۷/۹۴	۲۵	۱۸/۲۵	۲۵	۱۹/۰۶	
MMP-2	۰/۵۰۱		۰/۴۹۰		۰/۴۸۱		P-value
MMP-9	۰/۳۶۶		۰/۵۲۳		۰/۹۶۱		

و لئوسیت ها، اختلاف معنی داری را نشان نداد (جدول ۳).

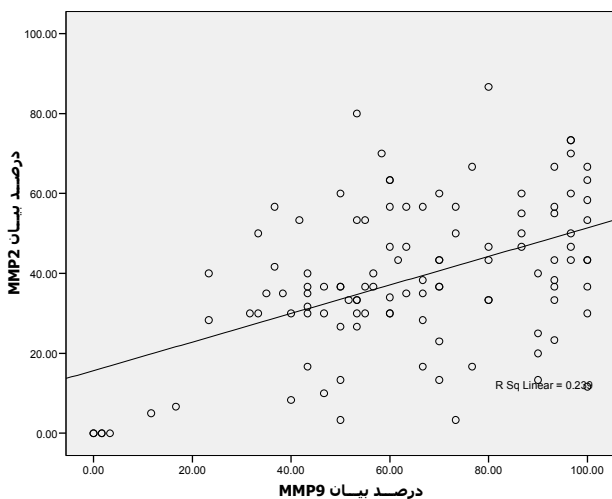
آزمون Mann-Whitney، از لحاظ بیان نشان گره های MMPs-2,9 بین لیکن پلان اروزیو و غیر اروزیو در لایه های مختلف بافتی به غیر از ناحیه لئوسیت ها در مورد MMP-2 ($P=0/581$) اختلاف آماری معنی داری را نشان داد (جدول ۴).

به کمک آزمون Kruskal-Wallis، مشخص شد که میان ۴ گروه در بیان نشان گره MMP-9 در کل ضخامت اپی تلیوم، اختلاف آماری معنی داری وجود دارد ($P<0/001$).

شدت رنگ پذیری هسته ها با MMP-2 در تمام نمونه ها بررسی شد و براساس آن، در گروه های لیکن پلان غیر اروزیو و اروزیو و هایپرپلازی های آماسی اکثر نمونه ها در گروه ضعیف (+) قرار داشتند و در گروه نرمال هیچ یک از نمونه ها نشان گر را بیان نکرده اند (-).

در شدت رنگ پذیری هسته ها با MMP-9 در لیکن پلان غیر اروزیو و لیکن پلان اروزیو بیش ترین مقادیر داده ها در شدت متوسط (++) قرار داشتند و بیش ترین تعداد داده های گروه هایپرپلازی آماسی شدت ضعیف (+) داشتند و در اکثریت نمونه های نرمال عدم بروز (-) گزارش شد.

همسوزگرای بین نشان گره های MMP-2 و MMP-9 در تصویر ۴ نشان داده شد ($r=0/430, P<0/001$) به طوری که در نواحی بازال-پارابازال ($r=0/523, P<0/001$)، خاردار ($r=0/377, P<0/001$) و لئوسیت ها ($r=0/439, P<0/001$) ارتباط مثبت است.



شکل ۴. دیاگرام پراکنش بیان نشان گره های MMP-2 و MMP-9

جدول ۴. میزان بیان نشان گره های MMPs-2,9 در لیکن پلان اروزیو و غیر اروزیو به تفکیک محل بیان نشان گر

بیان نشانگر ضایعه	ناحیه بازال- پارابازال	ناحیه خاردار	لئوسیت ها	P-value	
MMP-2	۳۹	۳۱/۷۲	۳۹	۳۲/۰۱	۰/۰۰۸
MMP-9	۳۹	۲۵/۷۷	۳۹	۲۳/۷۲	<0/001
MMP-2	۳۶	۴۵/۶۵	۳۶	۴۵/۳۴	<0/001
MMP-9	۳۶	۵۱/۹۲	۳۶	۵۴/۰۸	<0/001
MMP-2	۳۶	۴۵/۶۵	۳۶	۴۵/۳۴	<0/001
MMP-9	۳۶	۵۱/۹۲	۳۶	۵۴/۰۸	<0/001

بیش ترین میزان بیان نشان گره، MMP-2 در محل لئوسیت های مجاور اپی تلیوم در گروه هایپرپلازی آماسی ($25/51 \pm 80/62$) و با اختلاف کمی در لئوسیت های مجاور اپی تلیوم در گروه لیکن پلان اروزیو ($19/49 \pm 79/18$) و کم ترین میزان بیان، در گروه بافت نرمال و برابر ۰/۰۰۰ در تمام لایه ها بود.

طبق جدول ۲ بیش ترین میزان بیان نشان گره MMP-2 در محل لئوسیت های مجاور اپی تلیوم در گروه هایپرپلازی آماسی ($25/51 \pm 80/62$) و با اختلاف کمی در لئوسیت های مجاور اپی تلیوم در گروه لیکن پلان اروزیو غیر دیسپلاستیک ($19/49 \pm 81/15$) و در لیکن پلان اروزیو دیسپلاستیک ($16/32 \pm 79/18$) و کم ترین میزان بیان، در گروه بافت نرمال و برابر ۰/۰۰۰ در تمام لایه ها بوده است.

طبق آزمون Kruskal-Wallis بیان MMP-2 در گروه های مورد مطالعه، در تمام لایه های مورد بررسی، ارتباط معنی داری را نشان داد (بازال-پارابازال $P<0/001$ ، خاردار $P=0/001$ و در لئوسیت ها $P<0/001$).

طبق آزمون Mann-Whitney بیان MMPs-2,9 در زیر گروه های لیکن پلان اروزیو دیسپلاستیک و لیکن پلان اروزیو غیر دیسپلاستیک در هیچ یک از نواحی بازال-پارابازال و خاردار

بحث

نشان‌گرها در لیکن پلان آروزیو و در درجه بعد نوع غیرآروزیو بوده است. این نتایج با یافته‌های پژوهش‌های ذکر شده تقریباً یک سان است. هم مانند تحقیق Zhang که بیان MMP-2 در لیکن پلان آتروفیک، بیش تر از غیرآتروفیک بوده است.^{۱۳} البته در این مطالعه، در میزان بیان MMP-9 و MMP-2 فقط در لایه لنفوسیتی، میان انواع آروزیو و غیرآروزیو لیکن پلان، تفاوت معنی داری وجود داشت که این محل، ناحیه اصلی بروز این پروتئینازها است. در مطالعات سایرین، بیش ترین بیان، در ضایعات کارسینوماتوز گزارش شده است که با نقش محتمل برای MMP در تهاجم سلول‌های سرطانی از اپی تلیوم به بافت هم بند و به عبارتی گذر از غشاء پایه، مطابقت دارد و با علم به احتمال، پیش بدخیمی بیش تر برای لیکن پلان آروزیو-آتروفیک نسبت به لیکن پلان غیرآروزیو، نتایج حاصل از مقایسه بیان MMPs در این دو ضایعه- با اشاره مجدد به نقش MMPs-منطقی به نظر می‌رسد.

هم چنین لیکن پلان آروزیو دیسپلاستیک نیز نسبت به نوع غیردیسپلاستیک آن، مقادیر بیان MMP-2, 9 بیش تری را نشان داد که هم چنان ممکن است مؤید افزایش بیان نشان‌گر در افزایش استعداد پیش بدخیمی ضایعه باشد.

افزایش خطی بروز این مارکرها از سمت مخاط نرمال تا OLP آروزیو بیانگر تفاوت در رفتار بیولوژیک OLP غیر آروزیو و آروزیو به لحاظ بروز این مارکرها می‌باشد. بنابراین می‌توان فرض نمود که OLP آروزیو پتانسیل پیش بدخیمی بیشتری از OLP غیر آروزیو دارد که برای اثبات آن مطالعه ای آینده نگر توصیه می‌شود. از مطالعه حاضر مفید بودن مارکرهاي مورد اشاره در پیش بینی خطر تبدیل شدن OLP به بدخیمی به دست می‌آید.

سپاسگزاری

بدینوسیله نویسندگان مقاله از حمایت مادی معاون محترم پژوهشی دانشگاه علوم پزشکی مشهد در اجرای این طرح تحقیقاتی قدردانی می‌کنند.

لیکن پلان، نوعی بیماری مزمن پوستی مخاطی نسبتاً شایع با علت ناشناخته است.^{۱۵} ماتریکس متالوپروتئینازها، آنزیم‌های پروتئولیتیکی هستند که با تخریب غشای پایه به لنفوسیت‌ها اجازه مهاجرت می‌دهند. هم چنین در روند تهاجم و متاستاز سلول‌های بدخیم دخیل اند.^{۱۷، ۱۸}

Sutinen, Chen, Mazarella, Zhang و همکارانشان در زمان‌های متفاوت، بیان MMPs و مهارکننده‌های آن‌ها (TIMPs) را با روش‌های مختلف روی ضایعات لیکن پلان دهانی و کارسینوم سلول سنگ فرشی و مخاط طبیعی بررسی کردند و نتیجه گرفتند که بیش ترین بیان MMPs در SCC دهان و سپس لیکن پلان آتروفیک و در جایگاه بعد از آن‌ها لیکن پلان غیرآتروفیک بوده است، نهایتاً مخاط طبیعی با کم ترین میزان بیان، در جایگاه آخر قرار داشته است. TIMPs نیز به موازات MMPs افزایش داشته است.^{۱۸، ۱۳-۱۱}

Mazarella با تکنیک Polymerase Chain Reaction (PCR) ترانس کریپتاز معکوس، به بررسی MMPmRNA پرداخت و در لیکن پلان آروزیو نسبت به OLP غیرآروزیو سطح کلی MMPmRNA بیش تری را نشان داد.^{۱۲} Sutinen به منظور بررسی MMP-1, 2, 3 و TIMP-1, 2, 3 علاوه بر تکنیک ایمنو هیستوشیمی، از تکنیک‌های زیموگرافی و هیبریداسیون درجا نیز استفاده کرد و نهایتاً از جمع بندی همه ی یافته‌ها، چنین نتیجه گرفت که در نمونه‌های SCC و لنف نود متاستاتیک بیش ترین مقادیر بیان MMP-1mRNA، MMP-2mRNA، TIMP-3 و TIMP-1 به چشم می‌خورد ولی در اپی تلیوم دیسپلاستیک دهانی، لیکن پلان دهانی و مخاط طبیعی بیان MMPs و TIMPs کم بوده است.^{۱۸}

اگر چه ماتریکس متالوپروتئینازها (MMPs) از جمله واسطه‌های کلیدی بالقوه در تهاجم سرطان محسوب می‌شوند، اما نقش آن‌ها در ضایعات پیش بدخیم و وضعیت‌های پیش بدخیمی، شفاف سازی نشده است.^{۱۷، ۱۸} در این مطالعه که روی نشان‌گرهای MMP-2, 9 به منظور بررسی نقش آن‌ها در ضایعات پیش بدخیم (لیکن پلان آروزیو-آتروفیک و با احتمال کمتر لیکن پلان غیرآروزیو) صورت گرفت، نتایج، نشان دهنده بیان بیش تر این

References

1. Greenberg M, Glick M, Ship J. *Burket's oral medicine*. 11th ed. Ontario: BC Decker Inc.; 2008.
2. Neville B, Damm D, Allen C, Bouquot J. *Oral and Maxillofacial pathology*. 3th ed. London: W.B. Saunders Company; 2009.
3. Regezi JA, Sciubba JJ, Jordan RCK. *Oral pathology Clinical Pathologic Correlation*. 5th ed. Philadelphia: W B Saunders Co; 2008.
4. Eversole LR. *Clinical outline of Oral pathology diagnosis and treatment*. 3th ed. Hamilton London: BC Decker Inc.; 2002.
5. Barnes L, Everson J.W, Reichart P, Sidransky D. *World Health Organization Classification of tumors. Pathology and genetic of Head and neck tumors*. 1st ed. SARC Press; 2005.
6. Silverman S Jr. Oral lichen planus: a potentially premalignant lesion. *J Oral Maxillofac Surg* 2000; 58:1286-88.
7. Lawall Mde A, Crivelini MM. PCNA and p53 expression in oral leukoplakia with different degrees of keratinization. *J Appl Oral Sci* 2006;14:276-80.
8. Levin AJ, Perry ME, Chang A. The 1993 Walter Huber Lecture the role of the P53 tumor suppressor gene in tumor genesis. *British journal of cancer* 1994; 69:409-16.
9. Bornstein MM, Kalas L, Lemp S, et al. Oral lichen planus and malignant transformation: a retrospective follow-up study of clinical and histopathologic data. *Quintessence Int*. 2006; 37:261-71.
10. Kumar V, Abbas A, Fausto N. *Robbins and Cotran pathologic Basis of disease* 7th ed. China: Elsevier; 2005.
11. Chen Y, Zhang W, Geny N, et al. MMPS, TIMP-2, and TGF- β 1 in the cancerization of oral lichen planus. *Head neck*. 2008;30:1237-45.
12. Mazzarella N, Femiano F, Gombos F, et al. Matrix metalloproteinase gen expression in oral lichen planus: erosive vs. reticular forms. *J Eur Acad Dermatol Venereol*. 2006; 20:953-7.
13. Zhang WP, Chen Y, Geny N, et al. The role of matrix metalloproteinases and their tissue inhibitors in oral lichen planus. *Zhonghua kou Qiang Yi xue Za Zi*. 2006; 41:420-1.
14. Huang XF, Zhang WG, Song LJ, Fu HB. Immunohistochemical detection of PCNA and P₅₃ protein in the premalignant lesions and squamous cell carcinomas of the oral mucosa. *Shanghai kou Qiang Yi Xue*. 1997;6:73-74.
15. Ebrahimi M, Boldrup L, Coates PJ, et al. Expression of novel P53 isoforms in oral lichen planus. *Oral oncology*, 2008; 44:156-67.
16. Tsuji T, Shrestha P, Yamada K, et al. Proliferating cell nuclear antigen in malignant and premalignant lesions of epithelial origin in the oral cavity and the skin: an immunohistochemical study. *Virchows Arch A Pathol Anat Histopathol* 1992; 42:377-83.
17. Dabbs DJ. *Diagnostic immunohistochemistry*. 1st ed. London: Churchill livingstone; 2002.
18. Sutinen M, Kainulainen T, Hurskainen T, et al. Expression of matrix metalloproteinases (MMP-1 and -2) and their inhibitors (TIMP-1,-2 and -3) in oral lichen planus, dysplasia, squamous cell carcinoma and lymph node metastasis. *Br J Cancer* 1998; 77:2239-45.