

درمان سلولیت و چاقی موضعی با امواج آکوستیک (AWT): معرفی سه بیمار و پروتکل استفاده شده

خلاصه: روش‌های مختلفی برای درمان چاقی موضعی و سلولیت وجود دارد که شامل روش‌های تهاجمی و غیرتهاجمی هستند. به دلیل عوارض جانبی بسیار کمتر، تمایل به استفاده از درمان‌های غیرتهاجمی رو به افزایش است.

یکی از این درمان‌های رایج، درمان با امواج آکوستیک (acoustic wave therapy) یا shock wave therapy (SWT) است. SWT علاوه بر درمان سلولیت، در مواردی دیگری نیز مفید شناخته شده است. در این مقاله، ما ضمن معرفی اجمالی این فناوری، پروتکل مورد استفاده و نتایج درمان سلولیت و چاقی موضعی با دستگاه Cellactor®SC1 در سه بیمار خانم دارای شاخص توده‌ی بدنی (Body Mass Index [BMI]) طبیعی را شرح می‌دهیم.

کلیدواژه‌ها: چاقی، سلولیت، امواج آکوستیک، شاخص توده‌ی بدنی، تخلیه‌ی چربی غیرتهاجمی، طراحی و شکل‌دادن بدن

دریافت مقاله: ۹۱/۱۰/۲۷ پذیرش مقاله: ۹۱/۱۲/۲۷

پوست و زیبایی؛ بهار ۱۳۹۲، دوره‌ی ۴ (۱): ۶۰-۴۹

دکتر حامد زرتاب^۱

دکتر فریال فانیان^۱

دکتر زینب وریجی^۱

دکتر علی رجبی استرآبادی^۱

دکتر علیرضا فیروز^{۱،۲}

۱. مرکز آموزش و پژوهش بیماری‌های پوست و جذام، دانشگاه علوم پزشکی تهران، تهران، ایران.

۲. مرکز تحقیقات فرآورده‌های آرایشی و بهداشتی، سازمان غذا و دارو، تهران، ایران.

نویسنده‌ی مسئول:

دکتر علیرضا فیروز

تهران، خیابان طالقانی، شماره‌ی ۴۱۵،

کدپستی: ۱۴۱۶۶۱۳۶۷۵، پست الکترونیک:

firozali@sina.tums.ac.ir

تعارض منافع: اعلام نشده است.

مقدمه

اولتراسوند غیرحرارتی با شدت کم و اولتراسوند کانونی با شدت بالا. درمان‌های غیرتهاجمی عوارض کمتری دارند و به بی‌حسی و بی‌هوشی نیاز ندارند یا نیاز اندکی دارند. درمان‌های غیرتهاجمی، برای بیماران ایده‌آل هستند که اضافه وزن خفیف تا متوسط دارند و با هدف کاهش بافت چربی به میزان متوسط انجام می‌پذیرند.^۱

یکی از درمان‌های غیرتهاجمی، درمان با امواج آکوستیک (AWT) یا Acoustic Wave Therapy (AWT) یا Shock Wave Therapy (SWT) است. AWT شامل تولید پالس‌هایی است که به‌طور مکانیکی به سطح پوست اعمال می‌شوند و تا بافت زیرجلدی نفوذ می‌کنند. امواج کوتاه با دامنه‌ی کم و زیاد هر دو دارای اثرات درمانی هستند. از SWT در زمینه‌های مختلف

درمان‌های در دسترس برای body contouring (body-sculpting) دو دسته‌اند: تهاجمی و غیرتهاجمی. درمان‌های تهاجمی، به‌صورت بالقوه دارای خطرانی هستند.^۱ با این وجود هنوز در ایالات متحده، لیپوپلاستی تهاجمی رایج‌ترین شیوه‌ی مورد استفاده برای body-sculpting است. به دلیل عوارض بالقوه‌ی روش‌های تهاجمی، تمایل به استفاده از روش‌های غیرتهاجمی، به‌طور فزاینده‌ای در حال افزایش است. شیوه‌های غیرتهاجمی مختلفی برای body-sculpting وجود دارند نظیر درمان با امواج رادیوفرکانس، کرایولیپولیز، درمان با لیزرکم‌توان، لیپولیز تزریقی،

استفاده شده است؛ از جمله ارتوپدی (درفاشییت پلانتر، tendinosis calcarea شانه، نکرروزآسپتیک و...)، بازتوانی و pain management، درمان ضایعات مزمن جلدی اولسراتیو، اسکار (نظیر اسکارهای به وجود آمده در اثر سوختگی)، کار دیولوژی (ایسکمی میوکاردا) و عفونی (دارای نقش آنتی باکتریال)^{۳-۷}.

معرفی بیماران و پروتکل

در این مقاله نتایج درمان سه بیمار که با دستگاه Storz Medical Cellactor®SC1 ساخت کمپانی کشور سوئیس در کلینیک تخصصی پوست دکتر دولتی به صورت سرپایی تحت درمان قرار گرفته‌اند، ارائه می‌شود. روند اجرا مطالعه با تأیید کمیته‌ی اخلاق مرکز آموزش و پژوهش بیماری‌های پوست و جذام دانشگاه علوم پزشکی تهران و در کلینیک تخصصی پوست دکتر دولتی انجام پذیرفت. پس از بررسی معیارهای ورود و خروج مطالعه، هدف از انجام مطالعه برای افراد شرکت کننده شرح داده شد و از تمامی شرکت کنندگان به منظور ورود به این مطالعه رضایت‌نامه‌ی کتبی نیز اخذ شد. این دستگاه دارای سه پروب به نام‌های C-Actor®، D-Actor® و V-Actor® است که هر یک به شیوه‌ای متفاوت امواج را به سطح تحت درمان اعمال می‌کنند. D-Actor® دارای پالس‌های radial و C-Actor® دارای پالس‌های planar هستند. V-actor® در واقع یک ویراتور موضعی است. پروتکل درمانی، نسخه‌ی تعدیل شده‌ای از پروتکل پیشنهادی کمپانی Storz Medical است که توسط پزشکان کلینیک مذکور و بنا به تجربه‌ی بالینی آن‌ها و نیز پاسخ درمانی و عوارض احتمالی هر بیمار طراحی شده است.

انعطاف‌پذیری در اجرای پروتوکول با توجه به قضاوت بالینی پزشک درمانگر و میزان پاسخ بیمار به

درمان و عوارض برای هر پروب، سه فاکتور شامل فرکانس امواج، انرژی امواج و تعداد پالس به‌ازای هر ناحیه‌ی تحت درمان باید توسط پزشک تنظیم شوند. هر سه بیمار بین ۳۰ تا ۴۵ سال سن داشتند و شاخص توده‌ی بدنی (Body Mass Index [BMI]) آن‌ها در حد طبیعی بود و هر سه نفر، در تمام جلسات درمانی حضور یافتند.

بیمار اول

خانمی ۳۸ ساله با وزن ۵۶ کیلوگرم و قد ۱۵۹ سانتی‌متر (BMI=۲۲/۱۵) که ۲ بار در هفته و در کل، ۹ جلسه تحت درمان قرار گرفتند. نواحی تحت درمان، love handles بودند. فرکانس، انرژی و تعداد پالس به‌ازای هر ناحیه برای هر جلسه‌ی درمانی و برای هر پروب در جدول‌های ۱ تا ۳ نشان داده شده است. بیمار مذکور، ۳۲ روز پس از شروع درمان، ۱/۸ کیلوگرم کاهش وزن داشت (از ۵۶ کیلوگرم به ۵۴/۲ کیلوگرم). اندازه‌گیری محیط شکم، طبق شکل ۱، در سه سطح انجام گرفت.

در سطح خط A، اندازه‌ی محیط در روزهای ۱۱ و ۳۲ پس از شروع درمان به ترتیب ۸۴ سانتی‌متر، ۸۱ سانتی‌متر و ۷۸/۵ سانتی‌متر بود (در کل، ۵/۵ سانتی‌متر کاهش محیط). در سطح خط B، اندازه‌ی محیط در روزهای ۱۱ و ۳۲ پس از شروع درمان به ترتیب ۸۷ سانتی‌متر، ۸۶ سانتی‌متر و ۸۵ سانتی‌متر بود (در کل، ۲ سانتی‌متر کاهش محیط). در سطح خط C، اندازه‌ی محیط در روزهای ۱۱ و ۳۲ پس از شروع درمان به ترتیب ۷۴ سانتی‌متر، ۷۱ سانتی‌متر و ۷۰ سانتی‌متر بود (در کل، ۴ سانتی‌متر کاهش محیط). نتیجه‌ی کلی پس از اتمام درمان در شکل ۲ به نمایش درآمده است.

جدول ۱: پروتکل درمانی پروب C-Actor® در هر ویزیت مربوط به بیمار اول.

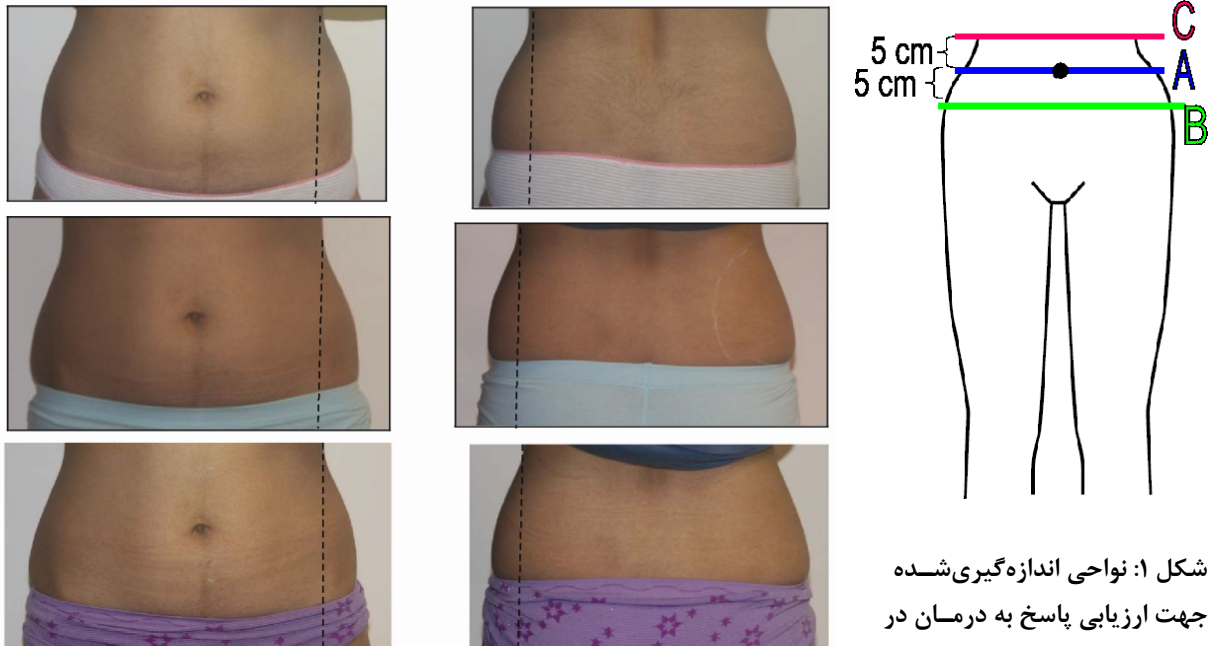
پارامتر / ویزیت	ویزیت ۱	ویزیت ۲	ویزیت ۳	ویزیت ۴	ویزیت ۵	ویزیت ۶	ویزیت ۷	ویزیت ۸	ویزیت ۹
فرکانس (هرتز)	۳	۳	۳	۳	۳	۳	۳	۳	۳
انرژی (بار)	۰٫۷۶	۰٫۸۸	۱٫۰۲	۱٫۰۲	۱٫۲۴	۱٫۲۴	۱٫۲۴	۱٫۲۴	۱٫۲۴
تعداد پالس به‌ازای هر ناحیه‌ی درمانی	۱۰۰۰	۱۰۰۰	۱۰۰۰	۲۰۰۰	۱۰۰۰	۱۰۰۰	۱۰۰۰	۱۰۰۰	۱۰۰۰

جدول ۲: پروتکل درمانی پروب D-Actor® در هر ویزیت مربوط به بیمار اول.

پارامتر / ویزیت	ویزیت ۱	ویزیت ۲	ویزیت ۳	ویزیت ۴	ویزیت ۵	ویزیت ۶	ویزیت ۷	ویزیت ۸	ویزیت ۹
فرکانس (هرتز)	۱۶	۱۶	۱۶	۱۶	۱۴	۱۴	۱۵	۱۵	۱۵
انرژی (بار)	۴	۴٫۲	۴٫۴	۴٫۶	۴٫۸	۴٫۸	۵	۵	۵
تعداد پالس به‌ازای هر ناحیه‌ی درمانی	۱۵۰۰	۱۵۰۰	۱۵۰۰	۲۰۰۰	۲۰۰۰	۲۰۰۰	۲۰۰۰	۲۰۰۰	۲۰۰۰

جدول ۳: پروتکل درمانی پروب V-Actor® در هر ویزیت مربوط به بیمار اول.

پارامتر / ویزیت	ویزیت ۱	ویزیت ۲	ویزیت ۳	ویزیت ۴	ویزیت ۵	ویزیت ۶	ویزیت ۷	ویزیت ۸	ویزیت ۹
فرکانس (هرتز)	۳۵	۳۵	۳۵	۳۵	۳۵	۳۵	۳۵	۳۵	۳۵
انرژی (بار)	۴	۴	۴	۴	۴	۴	۴	۴	۴
تعداد پالس به‌ازای هر ناحیه‌ی درمانی	۲۵۰۰	۲۵۰۰	۲۵۰۰	۲۵۰۰	۲۵۰۰	۲۵۰۰	۲۵۰۰	۲۵۰۰	۲۵۰۰

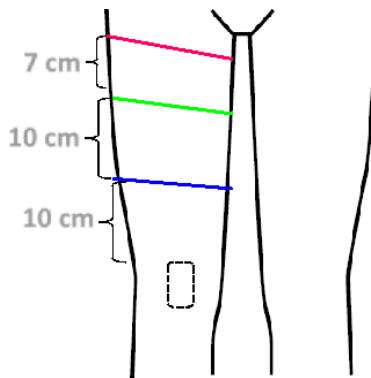


شکل ۱: نواحی اندازه‌گیری شده جهت ارزیابی پاسخ به درمان در بیمار اول.

شکل ۲: نمای قدامی و خلفی ناحیه‌ی تحت درمان در بیمار اول در روزهای ۰ (عکس‌های بالا)، ۱۵ (عکس‌های وسط) و ۳۰ (عکس‌های پایین) بعد از شروع درمان.

بیمار دوم

سانتی متر و ۵۴ سانتی متر بود (در کل، ۴ سانتی متر کاهش محیط). در سطح خط C، اندازه‌ی محیط در روزهای ۱۵ و ۳۶ پس از شروع درمان به ترتیب ۶۲ سانتی متر، ۵۹ سانتی متر و ۵۷ سانتی متر بود (در کل، ۵ سانتی متر کاهش محیط). نتیجه‌ی کلی پس از اتمام درمان در شکل ۴ به نمایش درآمده است.



شکل ۳: نواحی اندازه‌گیری شده جهت ارزیابی پاسخ به درمان در بیمار دوم.

خانمی ۴۵ ساله با وزن ۶۶ کیلوگرم و قد ۱۶۷/۵ سانتی متر ($BMI=۲۳/۵۲$) که ۲ بار در هفته و در کل، ۹ جلسه تحت درمان قرار گرفتند. نواحی تحت درمان، قدام و خلف ران هر دو سمت بودند. فرکانس، انرژی و تعداد پالس به‌ازای هر ناحیه برای هر جلسه‌ی درمانی و برای هر پروب در جدول‌های ۴ تا ۶ نشان داده شده است. بیمار مذکور، ۳۲ روز پس از شروع درمان، ۴ کیلوگرم کاهش وزن داشت (از ۶۶ کیلوگرم به ۶۲ کیلوگرم). اندازه‌گیری ران راست و چپ، طبق شکل ۳ در سه سطح انجام گرفت. در سطح خط A و در سمت راست اندازه‌ی محیط در روزهای ۱۵ و ۳۶ پس از شروع درمان به ترتیب ۵۱ سانتی متر، ۴۸٫۵ سانتی متر و ۴۸ سانتی متر بود (در کل، ۳ cm کاهش محیط). در سطح خط B، اندازه‌ی محیط در روزهای ۱۵ و ۳۶ پس از شروع درمان به ترتیب ۵۸ سانتی متر، ۵۵٫۵

جدول ۴: پروتکل درمانی پروب C-Actor® در هر ویزیت مربوط به بیمار دوم.

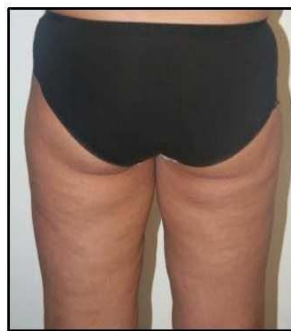پارامتر / ویزیت	ویزیت ۱	ویزیت ۲	ویزیت ۳	ویزیت ۴	ویزیت ۵	ویزیت ۶	ویزیت ۷	ویزیت ۸	ویزیت ۹
فرکانس (هرتز)	۳	۳	۳	۳	۳	۳	۳	۳	۳
انرژی (بار)	۱۰۰۲	۱،۲۴	۱،۲۴	۱،۲۴	۱،۲۴	۱،۲۴	۱،۲۴	۱،۲۴	۱،۲۴
تعداد پالس به‌ازای هر ناحیه‌ی درمانی	۱۵۰۰	۱۵۰۰	۱۵۰۰	۱۵۰۰	۱۵۰۰	۱۵۰۰	۱۵۰۰	۱۵۰۰	۱۵۰۰

جدول ۵: پروتکل درمانی پروب D-Actor® در هر ویزیت مربوط به بیمار دوم.

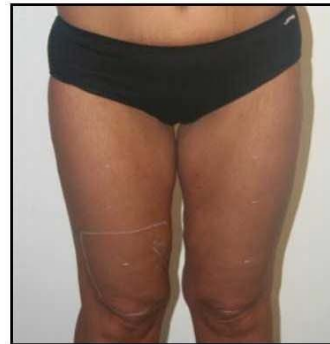پارامتر / ویزیت	ویزیت ۱	ویزیت ۲	ویزیت ۳	ویزیت ۴	ویزیت ۵	ویزیت ۶	ویزیت ۷	ویزیت ۸	ویزیت ۹
فرکانس (هرتز)	۱۴	۱۴	۱۴	۱۴	۱۴	۱۴	۱۴	۱۴	۱۴
انرژی (بار)	۳	۴	۵	۵	۵	۵	۵	۵	۵
تعداد پالس به‌ازای هر ناحیه‌ی درمانی	۵۰۰۰	۵۰۰۰	۵۰۰۰	۵۰۰۰	۵۰۰۰	۵۰۰۰	۵۰۰۰	۵۰۰۰	۵۰۰۰

جدول ۶: پروتکل درمانی پروب V-Actor® در هر ویزیت مربوط به بیمار دوم.

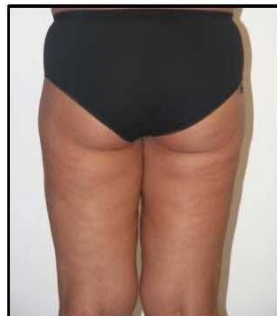پارامتر / ویزیت	ویزیت ۱	ویزیت ۲	ویزیت ۳	ویزیت ۴	ویزیت ۵	ویزیت ۶	ویزیت ۷	ویزیت ۸	ویزیت ۹
فرکانس (هرتز)	۳۵	۳۵	۳۵	۳۵	۳۵	۳۵	۳۵	۳۵	۳۵
انرژی (بار)	۴	۵	۵	۵	۵	۵	۵	۵	۵
تعداد پالس به‌ازای هر ناحیه‌ی درمانی	۵۰۰۰	۵۰۰۰	۵۰۰۰	۵۰۰۰	۵۰۰۰	۵۰۰۰	۵۰۰۰	۵۰۰۰	۵۰۰۰



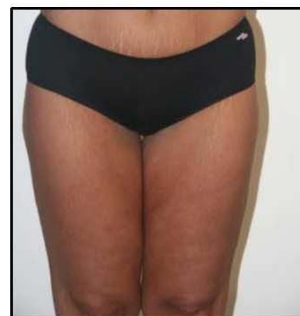روز ۰



روز ۰



روز ۳۶



روز ۳۶

شکل ۴: نمای قدامی و خلفی ناحیه‌ی تحت درمان در بیمار دوم در روزهای ۰ (عکس‌های بالا) و ۳۶ (عکس‌های پایین) بعد از شروع درمان.

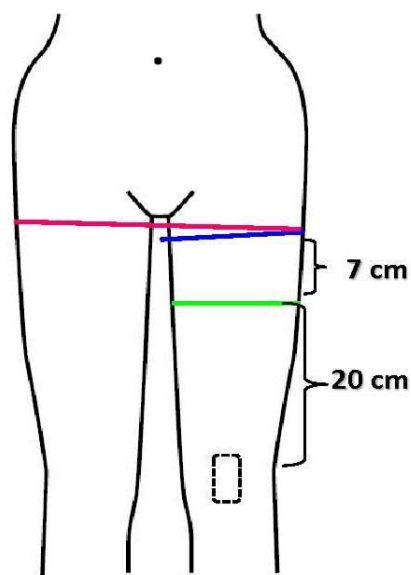
از شروع درمان به ترتیب ۶۰ سانتی‌متر، ۶۰ سانتی‌متر، ۵۸ سانتی‌متر و ۵۷ سانتی‌متر بود (در کل، ۳ سانتی‌متر کاهش محیط). در سطح خط B، اندازه‌ی محیط در روزهای ۰، ۸، ۲۲ و ۴۷ پس از شروع درمان به ترتیب ۵۷ سانتی‌متر، ۵۸ سانتی‌متر، ۵۶ سانتی‌متر و ۵۴ سانتی‌متر بود (در کل، ۳ سانتی‌متر کاهش محیط). در سطح خط C، اندازه‌ی محیط در روزهای ۰، ۸، ۲۲ و ۴۷ پس از شروع درمان به ترتیب ۱۰۱ سانتی‌متر، ۹۹ سانتی‌متر، ۹۷ سانتی‌متر و ۹۵ سانتی‌متر بود (در کل، ۶ سانتی‌متر کاهش محیط). نتیجه‌ی کلی پس از اتمام درمان در شکل ۶ به نمایش درآمده است.

بیمار سوم

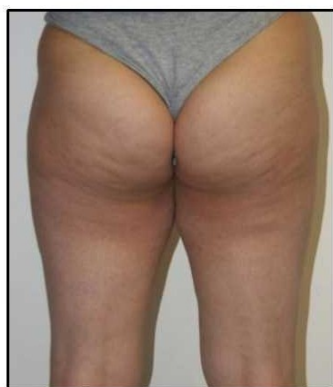
خانمی ۴۲ ساله با وزن ۵۷ کیلوگرم و قد ۱۶۰ سانتی‌متر ($BMI=۲۲/۲۶$) که ۲ بار در هفته و در کل، ۱۰ جلسه تحت درمان قرار گرفت. نواحی تحت درمان، قدام و خلف ران هر دو سمت بودند. فرکانس، انرژی و تعداد پالس به‌ازای هر ناحیه برای هر جلسه‌ی درمانی و برای هر پروب در جدول‌های ۷ تا ۹ نشان داده شده است. بیمار مذکور، ۳۲ روز پس از شروع درمان، ۳ کیلوگرم کاهش وزن داشت (از ۵۷ کیلوگرم به ۵۴ کیلوگرم). اندازه‌گیری ران راست و چپ، طبق شکل ۵، در سه سطح انجام گرفت. در سطح خط A و در سمت راست اندازه‌ی محیط در روزهای ۰، ۸، ۲۲ و ۴۷ پس

بحث

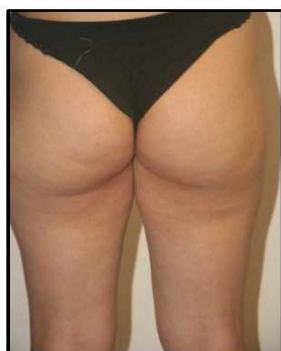
به دلیل تعداد بیشتر سلول‌های چربی در خانم‌ها و روش‌های متفاوت ذخیره‌سازی آن‌ها در خانم‌ها و آقایان، سلولیت در خانم‌ها بسیار شایع‌تر است.^۸ عوامل گوناگونی در ایجاد سلولیت و لیپوادم دخالت دارند. این عوامل عبارتند از: تجمع و افزایش چربی در بافت جلدی ران و باسن، نازک شدن لایه‌های کلاژن در اثر فرآیند پیری (این فرآیند با یائسگی تسریع شده باعث شل شدن اپی‌درم و سخت‌تر شدن بافت زیرجلدی می‌گردد)^{۸-۱۰}، رادیکال‌های آزاد، آفتاب، رژیم غذایی نامناسب، استرس، سیگار، چاقی، اختلال جریان لنفاوی ناشی از زندگی بی‌تحرک (sedentary life style)^{۱۱} و فیبری شدن ناشی از تجمع پروتئین‌های پلازما در بافت بینابینی.^۸



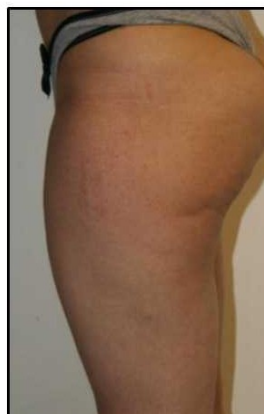شکل ۵: نواحی اندازه‌گیری شده جهت ارزیابی پاسخ به درمان در بیمار سوم



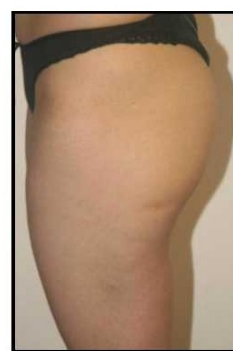روز ۰



روز ۴۷



روز ۰



روز ۴۷

شکل ۶: نمای خلفی و جانبی ناحیه‌ی تحت درمان در بیمار سوم در روزهای ۰ (عکس‌های بالا) و ۴۷ (عکس‌های پایین) بعد از شروع درمان.

جدول ۷: پروتکل درمانی پروب C-Actor® در هر ویزیت مربوط به بیمار سوم.

پارامتر / ویزیت	ویزیت ۱	ویزیت ۲	ویزیت ۳	ویزیت ۴	ویزیت ۵	ویزیت ۶	ویزیت ۷	ویزیت ۸	ویزیت ۹
فرکانس (هرتز)	۳	۳	۳	۳	۳	۳	۳	۳	۳
انرژی (بار)	۰,۸۸	۱,۰۲	۱,۲۴	۱,۲۴	۱,۲۴	۱,۲۴	۱,۲۴	۱,۲۴	۱,۲۴
تعداد پالس به‌ازای هر ناحیه‌ی درمانی	۱۵۰۰	۱۵۰۰	۱۵۰۰	۱۵۰۰	۱۵۰۰	۱۵۰۰	۱۵۰۰	۱۵۰۰	۱۵۰۰

جدول ۸: پروتکل درمانی پروب D-Actor® در هر ویزیت مربوط به بیمار سوم.

پارامتر / ویزیت	ویزیت ۱	ویزیت ۲	ویزیت ۳	ویزیت ۴	ویزیت ۵	ویزیت ۶	ویزیت ۷	ویزیت ۸	ویزیت ۹
فرکانس (هرتز)	۱۲	۱۲	۱۴	۱۴	۱۴	۱۴	۱۴	۱۴	۱۴
انرژی (بار)	۴	۴,۲	۴,۶	۴,۸	۵	۵	۵	۵	۵
تعداد پالس به‌ازای هر ناحیه‌ی درمانی	۵۰۰۰	۵۰۰۰	۵۰۰۰	۵۰۰۰	۵۰۰۰	۵۰۰۰	۵۰۰۰	۵۰۰۰	۵۰۰۰

جدول ۹: پروتکل درمانی پروب V-Actor® در هر ویزیت مربوط به بیمار سوم.

پارامتر / ویزیت	ویزیت ۱	ویزیت ۲	ویزیت ۳	ویزیت ۴	ویزیت ۵	ویزیت ۶	ویزیت ۷	ویزیت ۸	ویزیت ۹
فرکانس (هرتز)	۳۵	۳۵	۳۵	۳۵	۳۵	۳۵	۳۵	۳۵	۳۵
انرژی (بار)	۵	۵	۵	۵	۵	۵	۵	۵	۵
تعداد پالس به‌ازای هر ناحیه‌ی درمانی	۴	۵	۵	۵	۵	۵	۵	۵	۵

اثرات شناخته‌شده یا پیشنهادشده‌ی AWT شامل موارد ذیل است:

بهبود خون‌رسانی، افزایش تکثیر سلولی و رژئراسیون و بهبود بافت^{۱۳،۱۴،۵۳}، افزایش به حرکت‌درآوردن چربی‌ها و لیپولیز در ناحیه‌ی ادماتو^{۱۵}، افزایش غلظت سرمی (MDA) malondialdehyde و plasma protein carbonyls که بیانگر کاهش استرس اکسیداتیو هستند^{۱۶}، افزایش نفوذپذیری غشای سلولی^{۱۷،۱۸}، افزایش نفوذپذیری ضایعات اسکلت سلولی رتیکولوم اندوپلاسمیک میتوکندری‌ها^{۱۹}، تحریک سلول‌های بنیادی^{۲۰}، افزایش آزادسازی فاکتورهای رشد نظیر TGF-β1 و VEGF، تحریک آنزیم‌هایی نظیر اندوتلیال نیتریک‌اکساید سنتتاز و تکثیر آنتی‌ژن هسته‌ی سلول^{۲۱-۲۳}، القای انتقال سیگنال‌های داخل

سلولیت چهار مرحله دارد:

- ♦ مرحله‌ی ۰: هنگام فشردن پوست از اطراف با دو دست (تست pinch)، فرورفتگی ایجاد نمی‌شود.
- ♦ مرحله‌ی ۱: اختلال و فرورفتگی به خودی خود مشاهده نمی‌شود. برای نشان‌دادن فرورفتگی، فشار لازم است.
- ♦ مرحله‌ی ۲: فرورفتگی در حالت ایستاده وجود دارد. در حالت خوابیده، فرورفتگی مشاهده نمی‌شود.
- ♦ مرحله‌ی ۳: فرورفتگی هم در حالت ایستاده و هم در حالت خوابیده مشاهده می‌شود^{۱۲}. معمولاً پاسخ مراحل ۰ و ۱ به درمان قابل توجه، مرحله‌ی ۲ نسبی و مرحله‌ی ۳ مقاوم به درمان است.

شده بود، AWT با کرایولیپولیز، اثر سینرژیک داشت. در این مطالعه، میانگین کاهش ضخامت چربی، ۳/۰۲ سانتی‌متر بود و محیط ناحیه‌ی تحت درمان به‌طور میانگین ۴/۴۵ سانتی‌متر کاهش یافته بود و هم‌چنین، سلولیت و جریان خون ناحیه به میزان قابل توجهی بهبود یافته بود.^{۳۲}

در مطالعه‌ی دیگری که در آن از planar AWT و radial AWT استفاده شده بود، ناحیه‌ی saddle bag در ۱۴ خانم دو بار در هفته به مدت ۴ هفته تحت درمان قرار گرفت و پیگیری نتایج درمان، ۱، ۴ و ۱۲ هفته بعد از پایان درمان انجام گرفت. اندازه‌گیری ناحیه‌ی درمان شده با سونوگرافی کاهش واضحی در ضخامت لایه‌ی چربی تحت جلدی نشان داد. هم‌چنین میانگین محیط ران‌های تحت درمان کاهش یافت.^{۳۳}

در مطالعه‌ی دیگری^{۳۰}، بیماران در سه گروه قرار گرفتند: یک گروه تنها تحت درمان radial قرار گرفتند (۱۱ نفر)، گروه دوم تنها تحت درمان planar قرار گرفتند (۹ نفر) و گروه سوم، تحت هر دو درمان radial و planar (۷ نفر). نتایج در مقیاس ۰ تا ۱۰ (که در آن امتیاز ۰ تا ۳/۹ به معنای عدم تغییر، امتیاز ۴ تا ۵/۹ به معنای تغییر راضی‌کننده و امتیاز ۶ تا ۱۰ به معنای تغییر ایده‌آل بود) مورد سنجش قرار گرفت. در گروه اول میانگین امتیازات بهبود، ۵/۵ بود. میانگین امتیازات بهبود در گروه دوم، ۳/۳ بود. در گروه سوم، میانگین امتیازات بهبود، ۴/۳ ثبت شد. در گروه اول، ۵ بیمار نتیجه‌ی ایده‌آل و ۳ بیمار نتیجه‌ی راضی‌کننده داشتند و به‌طور متوسط پس از ۲/۵ جلسه بهبود در سلولیت توسط بیماران گزارش شد. در گروه دوم، ۱ بیمار نتیجه‌ی ایده‌آل و ۵ بیمار نتیجه‌ی راضی‌کننده داشتند. پنجاه درصد بیماران این گروه، به‌طور متوسط پس از ۳/۸ جلسه، بهبود در سلولیت را گزارش کردند. در گروه سوم، ۲ بیمار نتایج ایده‌آل و ۴ بیمار نتایج راضی‌کننده داشتند و ۷ بیمار پس از به‌طور متوسط ۳/۶ جلسه بهبود سلولیت را مشاهده کردند. در هیچ

و خارج سلولی و تولید رادیکال‌های نیتروکساید و پروتئین‌های شوک حرارتی (heat shock proteins)^{۲۴}، بازآرایی (re-arrangement) کلاژنی^{۲۵}، اثر کاپیتاسیون (حفره‌سازی)^{۲۶}، تحریک میکروسیرکولاسیون در عروق خونی و لنفاوی^{۲۷}، آزادسازی substance P^{۲۸}، اثر آنتی‌باکتریال^۶، بهبود خصوصیات بیومکانیکی پوست و در نتیجه نرم‌تر شدن و بهبود ظاهر سطح پوست^{۱۶}، بهبود میزان الاستیسیته‌ی پوست و رضایت بیماران از درمان که می‌تواند حتی بیش از ۶ ماه ادامه داشته باشد.^{۲۹،۳۰}

استفاده از AWT در درمان سلولیت علاوه‌بر غیرتهاجمی بودن، مزایایی دارد که از آن جمله می‌توان به این موارد اشاره کرد: استفاده‌ی آسان، عوارض بسیار کم و دوره‌های کوتاه استفاده.

در مطالعه‌ای که بین زنان ۱۸ تا ۶۵ سال با درجات مختلف سلولیت انجام شده از ۶ معیار مختلف برای ارزیابی نتایج درمان با AWT استفاده گردید که شامل: مقیاس شدت فوتونومریک، مقیاس Nürnberger، اندازه‌گیری محیط، جریان خون مویرگی، اشباع اکسیژن بافتی و جریان خون وریدی پس از مویرگی. در این کارآزمایی بالینی کنترل‌دار و سه‌سویه‌ی کور، گروه کنترل عبارت بود از انجام AWT به‌صورت پلاسبو (توسط هندپیس مخصوص طراحی شده بدین منظور) به مدت ۶ جلسه در نواحی گلوئتال و ران به‌علاوه‌ی یک تمرین مخصوص تقویت عضلات گلوئتال و گروه درمان عبارت بود از ۶ جلسه AWT در نواحی گلوئتال و ران به‌علاوه‌ی یک تمرین مخصوص تقویت عضلات گلوئتال.

شرکت‌کنندگان به مدت ۱۲ هفته پیگیری شدند. در مقایسه با روش «برنامه‌ی تقویت قدرت عضلات گلوئتال» به تنهایی، AWT در درمان سلولیت، بسیار مؤثرتر بوده است.^{۳۱}

در مطالعه‌ای که از تکنولوژی ترکیبی کرایولیپولیز و AWT برای body contouring غیرتهاجمی استفاده

دارد که شامل این مواردند: مقیاس فوتونومریک، مقیاس Nürnberger، اندازه‌گیری محیط ناحیه، میزان جریان خون مویرگی ناحیه، اشباع اکسیژن بافتی و میزان جریان خون بعد از مویرگ^{۳۱}.

نتیجه گیری

درمان سلولیت و چاقی موضعی به شیوه‌ی AWT در صورت انتخاب مناسب بیمار از نظر سن و BMI، و نیز پیگیری منظم توسط بیمار می‌تواند شیوه‌ای مؤثر در کاهش سایز و درجه‌ی سلولیت باشد.

یک از سه گروه، عوارض جانبی رخ نداد. نیز تغییر واضح و معناداری در میزان الاستیسیته‌ی پوست مشاهده نشد. در درمان سلولیت باید این نکته مدنظر باشد که رژنراسیون و سنتر کلاژن، فرآیندی است زمان‌بر و به‌همین دلیل، در درمان با AWT، نباید بلافاصله پس از هر جلسه درمان، انتظار بهبود چشمگیر قابل‌رؤیت داشت. فرآیند بهبود حتی تا ماه‌ها پس از پایان جلسات درمانی (که اغلب، بین ۸ تا ۱۰ جلسه است) ادامه دارد^{۳۴}. برای سنجش میزان پاسخ به درمان پس از انجام AWT، راه‌های گوناگونی وجود

References

1. Moreno-Moraga J, Valero-Altés T, Riquelme AM, et al. Body contouring by non-invasive transdermal focused ultrasound. *Lasers Surg Med* 2007; 39: 315-23.
2. Jewell ML, Solish NJ, Desilets CS. Noninvasive body sculpting technologies with an emphasis on high-intensity focused ultrasound. *Aesthetic Plast Surg* 2011; 35: 901-12.
3. Wang CJ. An overview of shockwave therapy in musculoskeletal disorders. *Chang Gung Med J* 2003; 26: 220-32.
4. Fioramonti P, Cigna E, Onesti MG, et al. Extracorporeal shock wave therapy for the management of burn scars. *Dermatol Surg* 2012; 38: 778-82.
5. Nishida T, Shimokawa H, Oi K, et al. Extracorporeal cardiac shock wave therapy markedly ameliorates ischemia induced myocardial dysfunction in pigs in vivo. *Circulation* 2004; 110: 3055-61.
6. Gollwitzer H, Horn C, Von Eiff C, et al. Antibacterial effectiveness of high-energetic extracorporeal shock waves: an in vitro verification. *Z Orthop Ihr Grenzgeb* 2004; 142: 462-6. (German)
7. Angehrn H, Kuhn C, Voss A. Can cellulite be treated with low-energy extracorporeal shock wave therapy? *Clin Interv Aging* 2007; 2: 623-30.
8. Voss W, Siebrecht S. *Gesunde haut*. Trias Verlag 2005; 102 ff. (German)
9. Busch, S. Vergleichende untersuchungen der bindegewebigen binnenstrukturen des Oberschenkels von männern und frauen, Mainz University. *Med Diss*; 1976. (German)
10. Dini G, Ghersetich I, Grappone C, et al. Proteoglycans in so-called cellulite. *Int J Dermatol* 1990; 20: 272-4.
11. Weisselder H, Schuchhardt C. *Erkrankungen des lemphgefäßsystems*. Viavital Verlag 2000. (German)
12. Nürnberger F, Müller G: So-called cellulite: An invented disease. *J Dermatol Surg Oncol* 1978; 4: 221-9.
13. Meirer R, Kamelger FS, Huemer GM, et al. Extracorporeal shock wave may enhance skin flap survival in an animal model. *Br J Plastic Surg* 2005; 1: 53-7.

14. Haupt G, Chavpil M. effect of shock waves on the healing of partial-thickness wounds in piglets. *J Surg Res* 1990; 49: 45-8.
15. Faga A, Valdatta L, Messetti, et al. Ultrasound-assisted lipolysis of the omentum in dwarf pigs. *Aesth Plast Surg* 2002; 26: 193-6.
16. Siems W, Grune T, Voss P, et al. Antifibrosclerotic effects of shock wave therapy in lipedema and cellulite. *BioFactors* 2005; 24: 275-82.
17. Byron CR, Benson BM, Stewart AA, et al. Effects of radial shock waves on membrane permeability and viability of chondrocytes and structure of articular cartilage in equine cartilage explants. *Am J Vet Res* 2005; 66: 1757-63.
18. Koshiyama K, Kodama T, Yano T, et al. Structural change in lipid bilayers and water penetration induced by shock waves: Molecular dynamics simulations. *Biophys J* 2006; 91: 2198-205.
19. Moosavi-Nejad SF, Hosseini SHR, Satoh M, et al. Shock wave induced cytoskeletal and morphological deformations in a human renal carcinoma cell line. *Cancer Sci* 2006; 97: 296-304.
20. Delhasse Y, Neuland H, Bloch W. Influence of focused and radial shock wave treatment on the behavior of human mesenchymal stem cells (MSCs) in the range of tissue repair. 10th ISMST Congress, Sorrento 2009.
21. Chan YJ, Wurtz T, Wang CJ, et al. Recruitment of mesenchymal stem cells and expression of TGF- β 1 and VEGF in the early stages of shockwave promoted bone regeneration of segmental defects in rats. *J Orth Res* 2004; 22: 526-34.
22. Wang CJ, Wang FS, Yang KD. Biological effects of extracorporeal shockwave in bone healing: a study in rabbits. *Arch Orthop Trauma Surg* 2008; 128: 879-84.
23. Oi K, Fukumoto Y, Ito K, et al. Extracorporeal shock wave therapy ameliorates hind limb ischemia in rabbits. *Tohoku J Exp Med* 2008; 214: 151-8.
24. Neuland H, Kesselman-Evans Z, Duchstein H-J, et al. Outline of the molecular biological effects of the extracorporeal shockwaves (ESW) on the human organism. *Orthopädische Praxis* 2004; 9: 488-92.
25. Palmieri B, Capone S. Cavitazione rimodellamento corporeo: efficacia e sicurezza degli ultrasuoni 2010; *Hitech Dermatology*; 1: 37-44. (Italian)
26. Chan H, Bryman A, Matula T. High speed micro-cinematography of cavitation in blood vessels. 10th ISMST Congress, Sorrento 2009.
27. Mariotto S, Cavalieri E, Amelio E, et al. Extracorporeal shock waves: from lithotripsy to anti-inflammatory action by NO production. *Nitric Oxide* 2005; 12: 89-96.
28. Maier M, Averbek B, Milz S, et al. Substance P and prostaglandin E2 release after shock wave application to the rabbit femur. *Clin Orthop J* 2003; 407: 237-45.
29. Christ C, Brenke R, Sattler G, et al. Improvement in skin elasticity in the treatment of cellulite and connective tissue weakness by means of extracorporeal pulse activation therapy. *Aesthetic Surg J* 2008; 5: 538-44.
30. Sattler G, Pohl U, Raegener K. Pilotstudie akustische Wellentherapie (AWT) bei Cellulite. *Ästhetische Dermatologie* 2008; 2: 16-25. (German)
31. Knobloch K, Joest B, Vogt PM. Cellulite extracorporeal shockwave therapy (CelluShock-2009) - a randomized trial. *BMC Women's Health* 2010; 10: 29.

32. Ferraro GA, De Francesco F, Cataldo C, et al. Synergistic effects of cryolipolysis and shock waves for noninvasive body contouring. *Aesthetic Plas Surg* 2012; 36: 666-79.
33. Adatto MA, Adatto-Neilson R, Novak P, et al. Body shaping with acoustic wave therapy AWT(®)/EPAT(®): randomized, controlled study on 14 subjects. *J Cosmet Laser Ther* 2011; 13: 291-6.
34. Novak P. Acoustic wave therapy for treating cosmetic disorders. 15th World Congress of IPRAS, New Delhi, India, 2009. (Abstract)

Treatment of cellulite and local obesity using acoustic wave therapy: Reporting 3 cases and used protocol

Hamed Zartab, MD¹
Feryal Faniyan, MD¹
Zeynab Variji, MD¹
Ali Rajabi Estarabadi, MD¹
Alireza Firooz, MD^{1,2}

1. Center for Research & Training in Skin Diseases & Leprosy, Tehran University of Medical Sciences, Tehran, Iran.
2. Cosmetic Products Research Center, Food and Drug Organization, Tehran, Iran.

There are different ways to treat local obesity and cellulite including invasive and noninvasive methods. Due to the fact that noninvasive methods have significantly lower rates of adverse effects, they become more popular. One of these methods is acoustic wave therapy (AWT) or shock wave therapy (SWT). In addition to treating cellulite, SWT has been found useful for some other conditions. In this paper, we briefly introduce SWT and describe the protocol and results of treating cellulite and local obesity using Callactor® SC1 device (Storz Medical, Switzerland) in three females with normal body mass indices.

Keywords: obesity, cellulite, acoustic wave, body mass index, non invasive liposuction, body contouring

Received: Jan 17, 2013 Accepted: Mar 14, 2013

Dermatology and Cosmetic 2013; 4 (1): 49-60

Corresponding Author:

Alireza Firooz, MD

415 Taleghani Avenue, Tehran
1416613675, I.R.Iran.

Email: firozali@sina.tums.ac.ir

Conflict of interest: None to declare