

درماتیت پدروسی: گزارش یک مورد و مروری بر متون

درماتیت پدروسی در شمال ایران شایع و متداول‌ترین تظاهر آن بروز ناگهانی پلاک‌های قرمز رنگ به همراه تاول است. ضایعات معمولاً در نواحی باز بدن مثل صورت، گردن و دست‌ها ایجاد می‌شوند. بروز درماتیت پدروسی در میان ساکنین استان‌های شمالی ایران و مسافرانی که به این مناطق سفر می‌کنند در فصول بهار و تابستان شایع است. اقدامات پیش‌گیری کننده جهت ممانعت از تماس با سوسک پدروس شامل استفاده از پشه‌بند، لباس آستین‌بلند و استفاده نکردن از لامپ‌های فلورسنت است. اگر سوسک روی پوست قرار گیرد جهت جلوگیری از درماتیت، باید به آرامی از روی پوست رانده شود. درمان شامل شست‌وشوی سریع ناحیه، استفاده از کمپرس مرطوب و خنک و در صورت لزوم درمان با استروئیدها، آنتی‌بیوتیک‌ها و آنتی‌هیستامین‌ها می‌باشد. در این مقاله یک مورد درماتیت پدروسی در یک پسر ۹ ساله‌ی اهل کاشان که برای گردشگری به شمال ایران سفر کرده بود، گزارش می‌شود. هم‌چنین مروری روی متون مرتبط انجام می‌گیرد.

کلیدواژه‌ها: سوسک‌های پدروسی، درماتیت تماسی تحریکی، پدرین

دریافت مقاله: ۱۳۹۳/۰۷/۰۷ پذیرش مقاله: ۱۳۹۳/۰۸/۰۴

پوست و زیبایی؛ پاییز ۱۳۹۳، دوره ۵ (۳): ۱۵۹-۱۵۱

دکتر روح‌الله دهقانی^۱

دکتر رضوان طلائی^۲

فهمیه چهارباغی^۲

ناهید چهارباغی^۲

مرضیه فیروزی^۲

۱. مرکز تحقیقات عوامل اجتماعی مؤثر بر سلامت محیط، دانشگاه علوم پزشکی کاشان، کاشان، ایران
۲. گروه مهندسی بهداشت محیط، دانشکده‌ی بهداشت، دانشگاه علوم پزشکی کاشان، کاشان، ایران
۳. گروه پوست، دانشکده‌ی پزشکی، دانشگاه علوم پزشکی کاشان، کاشان، ایران

نویسنده‌ی مسئول:

دکتر رضوان طلائی

گروه پوست، دانشکده‌ی پزشکی، دانشگاه علوم پزشکی کاشان، کاشان، ایران.
پست الکترونیک:

r_talae2007@yahoo.com

تعارض منافع: اعلام نشده است.

مقدمه

ایران *Paederus fuscipes*، *P. riparius* و *P. littoralis* می‌باشند که شایع‌ترین گونه، *P. fuscipes* است. در جنوب کشور *P. ilsae* و *P. iliensis* شایع‌ترین گونه‌ها هستند^{۱،۲}. سوسک‌های پدروس که به سلطان حشرات مناطق گرم و مرطوب معروف هستند، به‌واسطه‌ی سم پدرین که در بدن خود تولید می‌کنند دشمن طبیعی ندارند و حتی پرنندگان نیز از خوردن آن خودداری می‌کنند^{۳،۴}. پدروس حشره‌ی کوچکی است که دارای دو رنگ قرمز و قهوه‌ای بندبند است (شکل ۱)^۵ و در شالیزارها، علفزارها و ساختمان‌های مرطوب بیشتر دیده می‌شود. پدروس در شب به‌سوی نور و روشنایی جذب می‌شود و در صورت قرارگرفتن روی پوست، نیش نمی‌زند، فقط

سه خانواده‌ی عمده از راسته‌ی سوسک‌ها (Coleoptera)، *Meloidae*، *Oedemeridae* و *Staphylinidae* در صورت تماس با پوست، می‌توانند درماتیت ایجاد کنند. عامل تاول‌زای دو خانواده‌ی *Meloidae* و *Oedemeridae*، کانتاریسیدین (cantharidin) و سم خانواده‌ی *Staphylinidae* پدرین (paederin) نام دارد. جنس پدروس متعلق به خانواده‌ی *Staphylinidae* است و دارای ۶۲۲ گونه با پراکندگی جهانی می‌باشد که حدود ۳۰ گونه‌ی آن در صورت تماس با پوست انسان ایجاد بیماری می‌کنند^۱. گونه‌های شایع این حشرات در شمال

بر درماتیت تماسی تحریکی یافت می‌شود که شامل اسپونزیوز، اگزوسیتوز، تاول داخل و زیر اپی‌درمال، آکانتولیز و نکروز اپی‌درم می‌باشد. این تغییرات مربوط به پدیرین می‌باشد که یک محرک شیمیایی شناخته‌شده است و احتمالاً از طریق آزاد کردن پروتئازهای اپی‌درم عمل می‌کند^{۱۱و۲۲} (شکل ۲).^۶

کاشان از شهرهای مرکزی گرمسیر و خشک ایران است که تا به حال سوسک‌های پدروس و عوارض ناشی از آن‌ها گزارش نشده است. براساس دانسته‌های ما، این مقاله اولین گزارش درماتیت تماسی یک کودک گردشگر اهل کاشان می‌باشد تا اهمیت آموزش و بالابردن میزان آگاهی افراد و خانواده‌ها به‌عنوان گردشگر در صورت مسافرت به مناطق و زیست‌گاه سوسک‌های پدروس بیشتر نمایان شود.

معرفی مورد

این گزارش مربوط به یک مورد درماتیت پدروسی است که در ناحیه‌ی گردن یک پسر بچه‌ی ۹ ساله‌ی اهل کاشان مشاهده شد. خانواده‌ی این کودک در اردیبهشت سال ۱۳۹۳ هجری شمسی به شمال کشور مسافرت می‌کنند. پس از استراحت شبانه در محدوده‌ی جنگل سی‌سنگان نوشهر، کودک در ناحیه‌ی گردن دچار سوزش و خارش، قرمزی و سپس بی‌خوابی می‌شود و روز بعد و پس از ۲۴ ساعت تاول‌هایی در گردن مشاهده شد (شکل ۳) و همین مسأله باعث مراجعه‌ی کودک به پزشک شد. در روزهای بعد التهاب در محل ضایعه شدیدتر شد (اشکال ۴ و ۵). با توجه به ظاهر ضایعه، محل ایجاد آن، وجود بیماران مشابه در منطقه، شیوع فصلی بیماری و نمونه‌های جمع‌آوری سوسک پدروس از محل استراحت، درماتیت پدروسی تأیید شد. بیمار در طی دوره‌ی درمان و بیشتر از همه در ده روز اول بروز ضایعه، دچار خارش، سوزش و درد بود. وی تحت درمان شامل شست‌وشوی ضایعه با آب سرد، استفاده

آرام روی پوست حرکت و سم خود را روی پوست می‌ریزد.^۷ هم‌چنین له‌شدن این حشرات بر روی پوست، سبب خروج ماده‌ای از همولنف آن‌ها شده که حاوی پدیرین است. پدیرین یک آمید است که با بلوک کردن میتوز روی DNA سلولی اثر می‌کند و اثرات مهاری در بیوسنتز پروتئین و تقسیم سلولی دارد.^۸

نقاط باز بدن مثل صورت، دست‌ها، ساعدها و پاهای بیشترین آسیب را از این حشره می‌بینند^{۹،۱۰،۱۱}. پس از له‌کردن حشره بر روی پوست ضایعه‌ای ایجاد می‌شود که در صورت تماس به سرعت به دیگر قسمت‌های بدن منتقل می‌شود. نخست، سریعاً در محل تماس یک wheal بروز می‌کند و به‌دنبال آن در عرض ۱۲ تا ۲۴ ساعت تاول ایجاد می‌شود.^{۱۱} این عوارض گاه خفیف و در بسیاری از موارد شدید بوده و با قرمزی و احساس خارش همراه است. پس از خاراندن، اپی‌درم موضع تماس کنده‌شده و اثری مانند سوختگی برجا می‌ماند. درماتیت تماسی ناشی از پدیرین همه‌گیری‌هایی در استرالیا^{۱۲}، عراق^{۱۳}، مالزی^{۱۵}، پاکستان^{۱۶}، سیرالئون^{۱۷}، هند^{۱۸و۱۹} و ایران داشته است^{۱-۳}. درماتیت تماسی ناشی از تماس با این حشره، در شمال و قسمت مرکزی کشور شایع است که با ضایعات تاولی و سرخ‌رنگ و با شروع ناگهانی بر روی نواحی باز بدن شناخته می‌شود. درماتیت پدروسی هر دو جنس و همه‌ی گروه‌های سنی را مبتلا می‌سازد. اگرچه زنان کمی بیشتر به مراکز درمانی مراجعه می‌کنند. شایع‌ترین محل‌های درگیر به‌ترتیب شیوع شامل صورت، گردن، دست‌ها، اطراف چشم و تنه می‌باشد^{۲۰}. این بیماری در فصول گرم سال به‌ویژه اواخر بهار، تابستان و اوایل پاییز، شایع است. در ایران در ماه‌های مرداد و شهریور بالاترین شیوع را دارد. درماتیت ایجادشده معمولاً خطی است. از نظر بالینی شایع‌ترین شکل، ترکیبی از پوستول‌های ریز بر روی زمینه‌ی سرخ‌رنگ است. غالب بیماران بیش از یک ضایعه دارند^{۲۱}. در بررسی آسیب‌شناسی معمولاً یافته‌هایی دال

(شکل ۱). سوسک پدروس دارای چرخه‌ی دگردیسی کامل است. محل مناسب برای زندگی این حشره آب و هوای گرم و مرطوب است. در طول روز به سایه پناه می‌برند (از آفتاب گریزان هستند) و علاقه‌ی زیادی به نورهای مصنوعی خصوصاً نور فلورسنت داشته و شب‌ها به اماکن مسکونی هجوم می‌برند^{۱،۱۷،۱۸،۲۴}. این حشرات در شالیزارها، مزارع یونجه، علفزارها و ساختمان‌های مرطوب شمال و مرکزی کشور دیده می‌شوند. طول عمر این حشرات حدود یکسال است^{۲۵}.

با توجه به نمای ظاهری درماتیت پدین، این تشخیص‌های افتراقی مطرح می‌باشد: تبخال، زونا، سوختگی‌های حرارتی، درماتیت تماسی تحریکی یا آلرژیک حاد، درماتیت ناشی از هزارپا (millipede dermatitis)، فیتوفوتودرماتیت (phytophotodermatitis) و درماتیت ناشی از کانتاریدین^{۲۲}. معمولاً تشخیص درماتیت پدروسی بالینی است. وجود شرح حال مثبت تماس با حشره، شیوع فصلی بیماری، وجود بیماران مشابه در منطقه، شروع ناگهانی احساس سوزش همراه با پلاک‌های سرخ‌رنگ و ضایعات میکروپوسچولر، ظاهر خطی ضایعات و بروز kissing lesion (رخ‌دادن ضایعات در سطوح متقابل پوست که با هم در تماس هستند) محل ایجاد این ضایعات در محل‌های باز بدن و وجود حشره‌ی پدروس در منطقه در افتراق درماتیت پدروسی از سایر تشخیص‌ها کمک‌کننده است^{۱،۱۷،۲۲}.

تا ۱۲ روز بعد از ایجاد ضایعه درد و خارش وجود داشت و دوره‌ی بهبودی ضایعه ۲۷ روز طول کشید که با مطالعه‌ی Mokhtar و همکاران هم‌خوانی دارد^{۲۶،۲۷}. ضایعات ناشی از تماس با ترشحات حشره‌ی ایجادکننده‌ی درماتیت پدروسی که در بین مردم به دراکولا نیز معروف است در طی ۲۴ تا ۲۸ ساعت اول به‌صورت ماکول‌های قرمز رنگ پراکنده است که تدریجاً مجتمع و در روز سوم تا چهارم، التهاب شدید، ضایعات وزیکولی و پس از آن پوستولی یا هر دو با هم ایجاد می‌گردند.

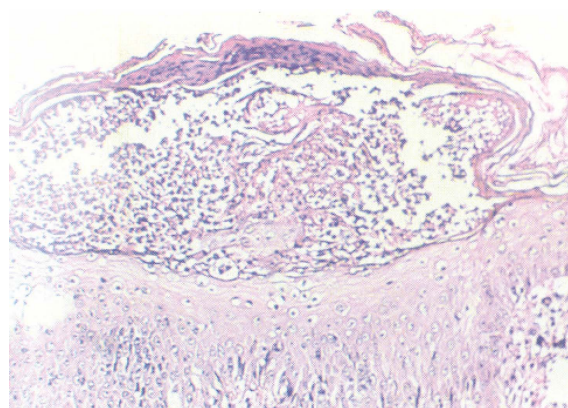
از ترکیبات ضدخارش و تسکین‌دهنده از جمله کالامین همراه با کورتیکواستروئید موضعی قرار گرفت. در طول دوره از روند بهبودی ضایعه عکس گرفته شد (اشکال ۶ و ۷). علائم بهبودی به تدریج با خشک شدن و ریزش پوسته‌های زخم قابل مشاهده بود. بعد از بهبودی، لکه‌های هیپرپیگمانته برجا گذاشت. بهبودی این عارضه ۲۷ روز طول کشید.

بحث

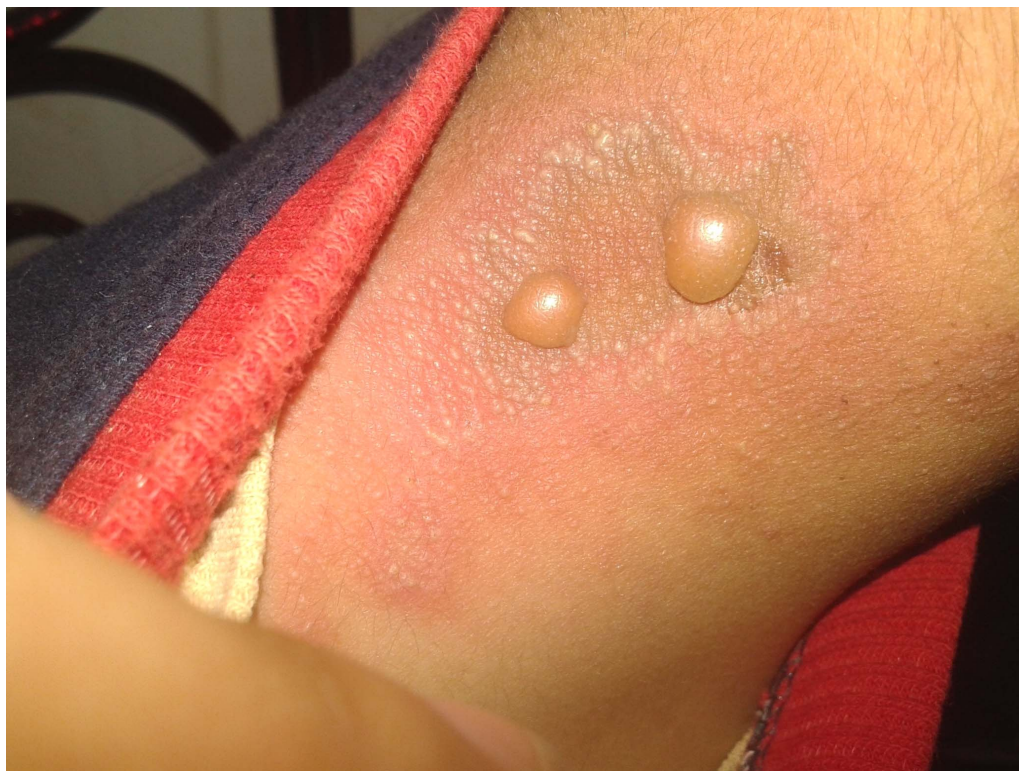طول سوسک پدروس در شکل بالغ آن حدود ۷ تا ۱۰ میلی‌متر و عرض آن ۰/۵ میلی‌متر است. این حشرات در سر و قسمت پایین شکم سیاه‌رنگ و قفسه‌سینه و قسمت فوقانی شکم، قرمز رنگ است^{۲۳}



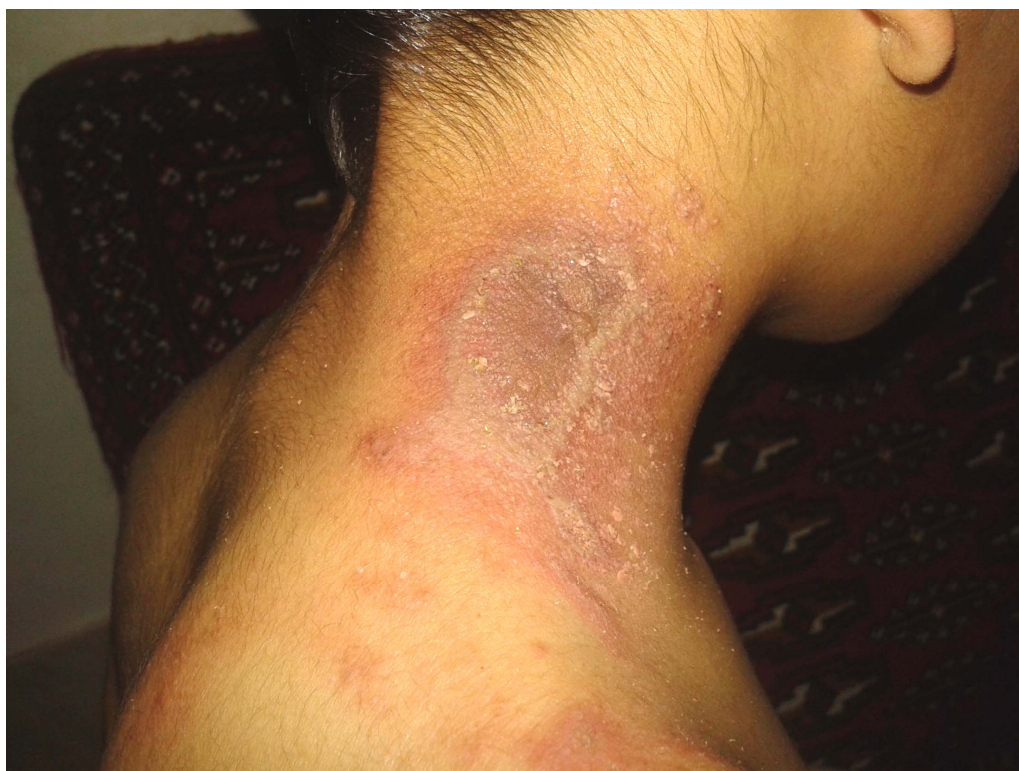شکل ۱: سوسک پدروس (مأخذ: فصل نامه‌ی بیماری‌های پوست ایران)^۶



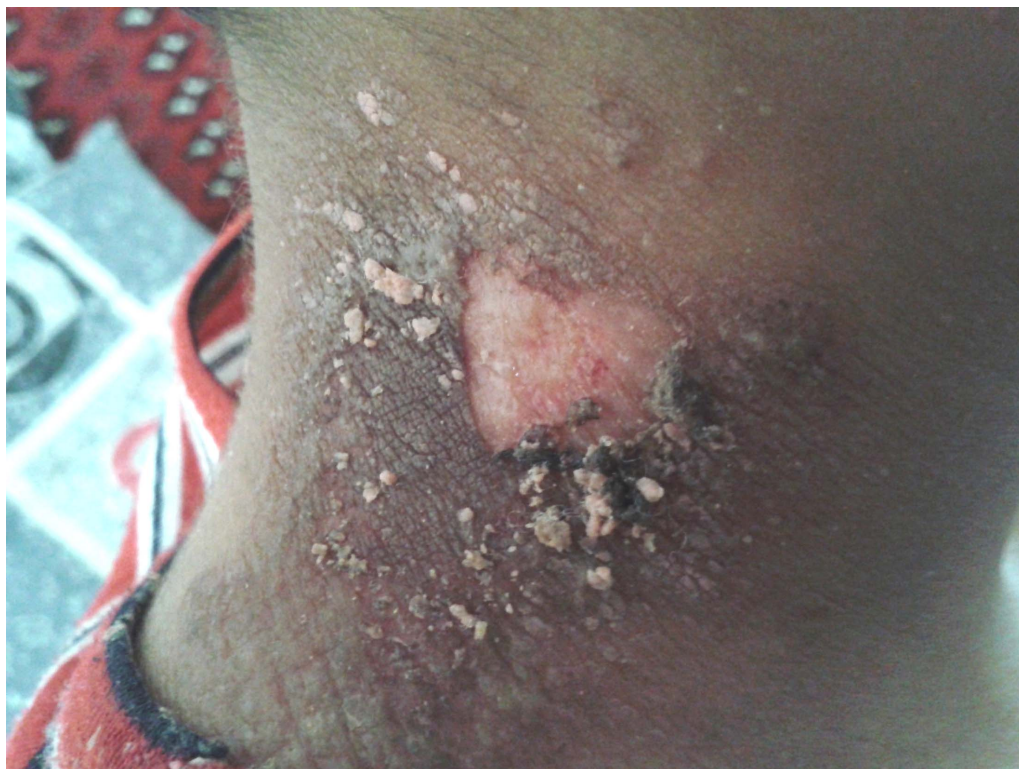شکل ۲: نمای آسیب‌شناسی درماتیت پدروسی که تاول داخل اپی‌درمی و نکروز اپی‌درم را نشان می‌دهد. (رنگ آمیزی H & E، بزرگ‌نمایی ۱۰۰ برابر) (مأخذ: فصل‌نامه‌ی بیماری‌های پوست ایران)^۶



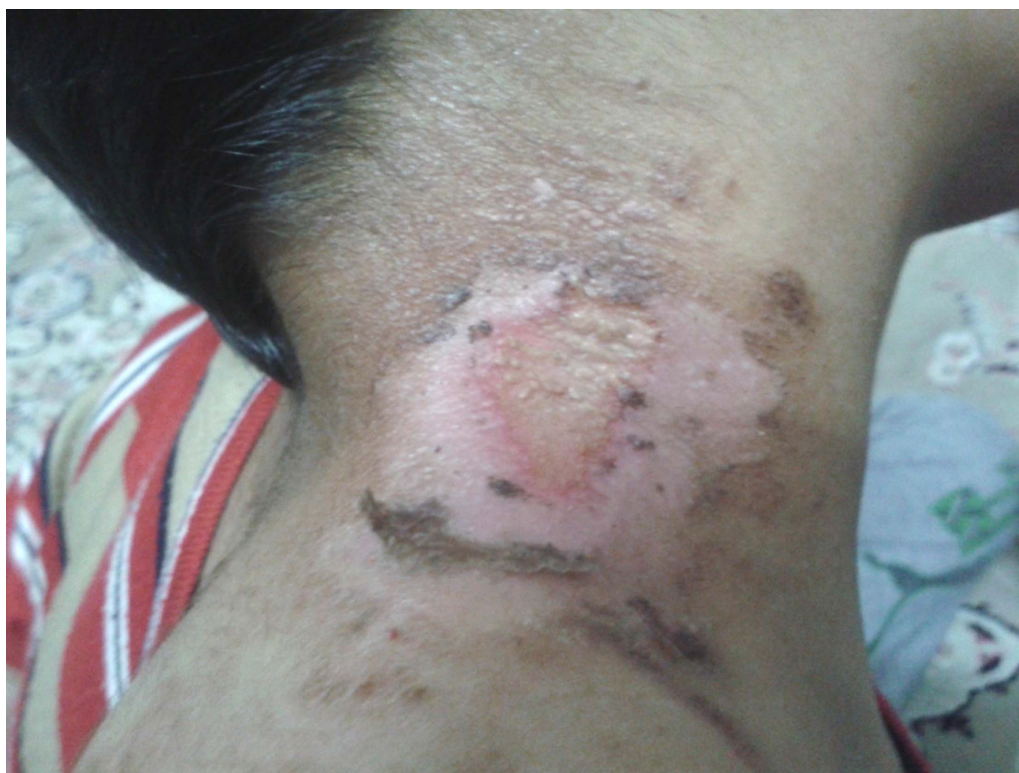شکل ۳: درماتیت پدروسی یک روز پس از تماس با حشره.



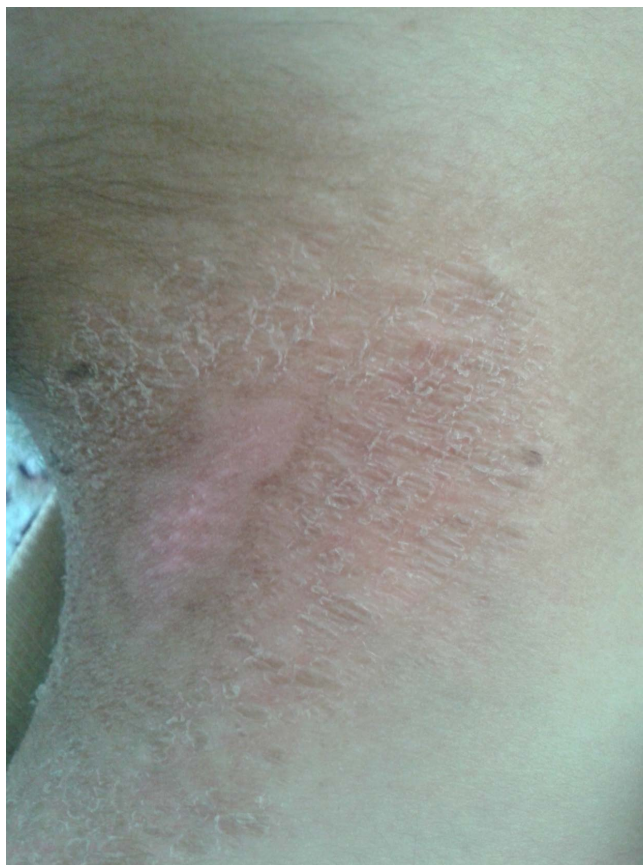شکل ۴: درماتیت پدروسی سه روز پس از تماس با حشره.



شکل ۵: درماتیت پدروسی ۶ روز پس از تماس با حشره.



شکل ۶: درماتیت پدروسی ۹ روز پس از تماس با حشره.



شکل ۷: درماتیت پدروسی ۲۷ روز پس از تماس با حشره.

محل‌های استراحت شبانه‌ی خود در مناطق آلوده به این موضوع توجه نمایند. باید از کشتن حشرات بر روی پوست خودداری کرده و آن‌ها را به‌آهستگی از روی پوست برانند. از آن‌جا که این حشرات شب‌ها بیشتر فعال هستند، باید نکات ایمنی در نزدیکی منابع نورانی را رعایت کرد. کودکان به‌سبب برخورداری از پوست نازک‌تر نسبت به گزش این حشره آسیب‌پذیرتر هستند.

درمان شامل شست‌وشوی سریع ناحیه‌ی مبتلا، استفاده از کمپرس مرطوب و خنک و در موارد مشابه درمان با استروئیدهای موضعی با یا بدون آنتی بیوتیک موضعی و آنتی‌هیستامین‌ها می‌باشد^{۲۲،۲۴،۲۸}. اخیراً در ایران لوسیون ۵٪ گیاه *Sambucus ebulus* یا آقطی (بزرگ کوتوله) در کاهش التهاب درماتیت پدروسی با موفقیت مورد استفاده قرار گرفته است. آقطی، گیاهی

این وضعیت با خارش و سوزش شدید همراه است. سپس به‌آهستگی پوسته‌های زخم خشک‌شده ریخته و لکه‌های هیپرپیگمانته از خود به‌جا می‌گذارد. معمولاً این ضایعات پررنگ طی چند ماه برطرف می‌شوند^{۱-۳}. براساس دانسته‌های ما این گزارش اولین مورد درماتیت پدروسی ناشی از سوسک پدروس در یک گردشگر کاشانی است. تا به حال در کاشان منبعی مبنی بر فعالیت سوسک‌های پدروس عامل درماتیت گزارش نشده و مورد مطالعه در اثر مسافرت به مناطق شمالی کشور ایجاد شده است. اقدامات پیش‌گیری‌کننده جهت ممانعت از تماس با سوسک پدروس شامل استفاده از پشه‌بند، نصب توری روی پنجره‌ها، پوشیدن لباس‌های آستین‌بلند و استفاده نکردن از لامپ‌های فلورسنت می‌باشد^{۲۴ و ۲۵}. گردشگران باید در هنگام استفاده از هتل‌ها یا

برای مسافران توصیه می‌شود. ورودی چادرها باید با توری مناسب حفاظت شود. گردشگران باید از لباس با آستین بلند استفاده کنند و در صورت شستن و آویزان کردن لباس‌ها در فضای باز، پیش از جمع کردن آن‌ها را خوب تکانده و قبل از پوشیدن دقیقاً بازرسی نمایند.

سپاسگزاری

نویسندگان از مرکز تحقیقات عوامل اجتماعی بر سلامت دانشگاه علوم پزشکی کاشان به خاطر همکاری و کمک مالی در انجام مطالعه و هم‌چنین سرپرست محترم دانشکده‌ی بهداشت جناب آقای دکتر مسعود مطلبی و معاونت محترم آموزش پژوهشی دانشکده‌ی بهداشت تشکر می‌نمایند.

چندساله و علفی است، در ایران به‌صورت دائمی جنگلی است که معمولاً در مناطق روشن و تخریب‌شده‌ی جنگل و در کنار جوی‌های آب می‌روید.^{۲۹} آگاهی افراد در مورد سوسک‌های پدروس در جلوگیری از تماس با این حشره از اهمیت ویژه‌ای برخوردار است. این مسأله زمانی اهمیت بیشتری پیدا می‌کند که شهرهای گردشگری، هر ساله پذیرای تعداد زیادی از مسافری هستند که در صورت آگاهی آنان، خطر تماس و عوارض آن کاهش خواهد یافت. بروز درماتیت پدروسی در فصول گردش در میان ساکنین استان‌های شمالی و مسافرانی که به این مناطق سفر می‌کنند، شایع است. استفاده از تورهای مناسب برای درب و پنجره‌های منازل، استفاده‌نکردن از لامپ‌های فلورسنت و استفاده از پشه‌بند در جنگل و تفرجگاه‌ها

References

1. Zargari O, Kimyai-Asadi A, Fathalikhani F, Panahi M. Paederus dermatitis in northern Iran: a report of 156 cases. *Int J Dermatol* 2003; 42: 608-12.
2. Nikbakhtzadeh MR, Tirgari S. Medically important beetles (Insecta: Coleoptera) of Iran. *J Venom Anim Toxins incl Trop Dis* 2008; 14: 597-618.
3. Nikbakhtzadeh MR, Tirgari S. Two medically important beetles of Fars province, Iran. *Iranian J Publ Health* 1999; 28: 56-69.
4. Davoodi SM, Bakhtiyari P, Khoobdel M. [Determination of Singe and symptoms of Paederus dermatitis in Behshahr hospital in 2000]. *J Mil Med* 2008; 10: 29-34 (Persian).
5. Hajheydari Z. [An investigation of clinical and demographic features of paederus dermatitis in Sari dermatological clinics from March to October 2002]. *J Mazandaran Univ Med Sci* 2004; 14: 97-104 (Persian).
6. Radmanesh M. [Paederus dermatitis: A clinico pathologic study in Ahwaz]. *Iran J Dermatol* 2001; 4: 15-22.
7. Kamaladasa SD, Perera WD, Weeratunge L. An outbreak of Paederus dermatitis in a suburban hospital in Srilanka. *Int J Dermatol* 1997; 36: 34-6.
8. Haddad V Jr1, Cardoso JL, Lupi O, Tying SK. Tropical dermatology: Venomous arthropods and human skin: Part I. Insecta. *J Am Acad Dermatol*. 2012; 67: 331.e1-e14.
9. Kakakhel K. Acute erosive dermatosis of summer? Pederus Dermatitis. *J Pakistan Assoc Dermatol* 2000; 10:6-8.
10. Sendur N, Savk E, Karaman G. Paederus dermatitis: a report of 46 cases in Aydin, Turkey. *Dermatology* 1999; 199: 353-5.
11. Burns DA. Diseases caused by arthropods and other noxious animals. In: Burns T, Breathnach S, Cox N, Griffiths C (eds). *Rook's textbook of dermatology*. 8th ed. Wiley-Blackwell Inc.; 2010; 38.1- 38.68.

12. Banney LA, Wood DJ, Francis GD. Whiplash rove beetle dermatitis in central Queensland Australas. *J Dermatol*, 2000; 41: 162-7.
13. Al-Dhalimi MA. Paederus dermatitis in Najaf province of Iraq. *Saudi Med J* 2008; 29: 1490-3.
14. Davidson SA, Norton S, Carder MC, Debboun M. Outbreak of dermatitis linearis caused by Paederus ilsae and Paederus iliensis (Coleoptera: Staphylinidae) at a military base in Iraq US Army. *Med Dep J* 2009; Jul-Sep: 6-15.
14. Rahmah E, Norjaiza MJ. An outbreak of paederus dermatitis in a primary school, Terengganu, Malaysia. *Malaysian J Pathol* 2008; 30: 53-56.
16. Dursteler BB, Nyquist RA. Outbreak of rove beetle (Staphylinid) pustular contact dermatitis in Pakistan among deployed U.S. personnel. *Mil Med* 2004; 169: 57-60.
17. Qadir SNR, Raza N, Rahman SB. Paederus dermatitis in Sierra Leone. *Dermatol Online J*. 2006; 12:9.
18. Singh G, Yousuf Ali S. Paederus dermatitis. *Indian J Dermatol Venereol Leprol* 2007; 73: 13-5.
19. Gnanaraj P, Venugopal V, Mozhi MK, Pandurangan CN. An outbreak of paederus dermatitis in a suburban hospital in South India: a report of 123 cases and review of literature. *J Am Acad Dermatol* 2007; 57: 297-300.
20. Williams AN. Rove beetle blistering-Nairobi eye. *J R Army Med Corps* 1993; 139: 17-9.
21. Uslular C, Kavukcu H, Alptekin D, et al. An epidemicity of paederus species in the Cukurova region. *Cutis* 2002; 69: 277-9.
22. Assaf M1, Nofal E, Nofal A, et al. Paederus dermatitis in Egypt: a clinico-pathological and ultrastructural study. *Eur Acad Dermatol Venereol* 2010; 24: 1197-201.
23. Monthei D, Mueller S, Lockwood J, Debboun M. Entomological terrorism: a tactic in asymmetrical warfare. *US Army Med Dept J* 2010; April-June: 11-21.
24. Iseron KV, Walton EK. Nairobi fly (Paederus) dermatitis in South Sudan: a case report. *Wilderness Environ Med* 2012; 23: 251-4.
25. Nikdel M, Tirgari S. [Study on behavior, biological characteristics, and pathogenicity of paederus beetles in Ramsar area]. *Construction and Scientific Journal* 1998; 4: 13-9 (Persian).
26. Mokhtar N, Singh R, Ghazali W. Paederus dermatitis amongst medical students in USM, Kelantan. *Med J Malaysia* 1993; 48: 403-6.
27. Davalos V, Luguna-Torres VA, Uaman A. Epidemic dermatitis by Paederus irritans in Piura, Peru in 1999, related to the El-nino phenomenon. *Rev Soc Bras Med Trop* 2002; 35; 23-8.
28. Majidishad P. [Study on species of paederus beetles agent of linear derematities in northern Iran]. MSPH dissertation, Department of Medical Entomology and Vector Control, School of Public Health, Tehran University of Medical Sciences 1999. (Persian)
29. Ebrahimzadeh MA, Rafati MR, Damchi M, et al. Treatment of paederus dermatitis with Sambucus ebulus lotion. *Iran J Pharm Res* 2014; 13: 1065-71.

Paederus dermatitis: A case report and review

Rouhollah Dehghani, PhD^{1,2}
Rezvan Talaei, MD³
Fahimeh Chaharbaghi, BSc²
Nahid Chaharbaghi, BSc²
Marzieh Firouzi, BSc²

1. Social Determinants of Health Research Center, Kashan University of Medical Sciences, Kashan, Iran.
2. Department of Environment Health, Kashan University of Medical Sciences, Kashan, Iran.
3. Department of Dermatology, Kashan University of Medical Sciences, Kashan, Iran.

Paederus dermatitis is a common dermatitis in northern parts of Iran. Clinically, the most common presentation of paederus dermatitis is sudden onset of erythematous plaques with vesicles. The lesions usually affect exposed areas such as face, neck and arms. It is a common dermatitis between residents and tourists in northern provinces of Iran during spring and summer. Preventive measures include typical insect repellents precautions, such as using bed nets, long-sleeve clothing, and avoiding fluorescent lights. If the beetles are found on the skin, brushing them off, rather than crushing them, helps to prevent the dermatitis. Treatment includes washing the affected area immediately, applying cold and wet compresses, and in some cases, treatment with antibiotics, steroids, and antihistamines. Herein, we report a paederus dermatitis case in a 9-year old Kashani boy who had traveled to northern Iran as a tourist. We also review the related literature.

Keywords: paederus beetles, irritant contact dermatitis, paederin

Received: Sep 29, 2014

Accepted: Oct 26, 2014

Dermatology and Cosmetic 2014; 5 (3): 151-159

Corresponding Author:

Rezvan Talaei, MD

Department of Dermatology, Kashan
University of Medical Sciences, Kashan,
Iran.

Email: r_talaei2007@yahoo.com

Conflict of interest: None to declare