

مقایسه‌ی اثربخشی نقره‌ی کلوئیدی موضعی با کلوتریمازول موضعی در درمان تینه‌آی سر و تینه‌آی بدن: کارآزمایی بالینی غیر تصادفی

دکتر عفت خدائینی

دکتر جواد شکری

دکتر مهدی امیرنیا

دکتر افسانه رادمهر

دکتر مرتضی قوجازاده

دکتر بهزاد انوش

دکتر دانیال فدایی فولادی

گروه پوست، دانشکده‌ی پزشکی، دانشگاه علوم پزشکی تبریز، تبریز، ایران

زمینه و هدف: درماتوفیتوز عفونت ناشی از قارچ‌هایی است که توانایی تهاجم و تکثیر در بافت‌های کراتینیزه‌ی پوست، مو و ناخن را دارند. درمان خط اول درماتوفیتوز شامل آزول‌های موضعی است، ولی در برخی موارد درمان سیستمیک نیز مورد نیاز است. در سال‌های اخیر عفونت‌های قارچی شیوع بیشتری پیدا کرده‌اند و به‌علت تجویز بی‌رویه، مقاومت نسبت به داروهای معمول افزایش یافته است. در این مطالعه تأثیر درمانی نقره‌ی کلوئیدی موضعی و کلوتریمازول موضعی در درماتوفیتوز سر و بدن مقایسه شده است.

روش اجرا: در این کارآزمایی بالینی غیر تصادفی دوسوکور، ۴۰ بیمار دچار درماتوفیتوز سر و بدن به‌صورت یک درمیان به دو گروه تقسیم شده و نقره‌ی کلوئیدی موضعی یا کلوتریمازول موضعی (۲ بار در روز، حداقل ۴ هفته) دریافت نمودند. در صورت نیاز درمان‌های سیستمیک نیز تجویز شد. در پایان مطالعه، فراوانی موارد براساس پاسخ درمانی (آزمون KOH منفی و بهبود علائم) بین دو گروه مقایسه شدند.

یافته‌ها: میانگین مدت زمان پاسخ به درمان در گروه نقره‌ی کلوئیدی $5/26 \pm 1/56$ هفته (۳ تا ۸) و در گروه کلوتریمازول $5/0 \pm 2/20$ هفته (۳ تا ۱۲) بود ($P=0/67$). در گروه اول میزان پاسخ به درمان $84/2\%$ و در گروه دوم 90% بود ($P=0/66$). در هیچ یک از بیماران عارضه‌ای دیده نشد.

نتیجه‌گیری: در بیماران دچار درماتوفیتوز سر و بدن، نقره‌ی کلوئیدی موضعی ممکن است به‌اندازه‌ی کلوتریمازول موضعی مؤثر و ایمن باشد. انجام مطالعات آتی با حجم نمونه‌ی بزرگ‌تر توصیه می‌شود.

کلیدواژه‌ها: درماتوفیتوز، نقره‌ی کلوئیدی موضعی، کلوتریمازول موضعی

دریافت مقاله: ۱۳۹۴/۰۴/۱۴ پذیرش مقاله: ۱۳۹۴/۰۷/۳۰

پوست و زیبایی؛ پاییز ۱۳۹۴، دوره‌ی ۶ (۳): ۱۵۴-۱۴۷

نویسنده‌ی مسئول:

دکتر افسانه رادمهر

تبریز، مرکز آموزشی - درمانی سینا، گروه پوست

پست الکترونیک:

medicorelax@yahoo.com

تعارض منافع: ندارد.

مقدمه

عفونت‌ها از جمله مهم‌ترین و شایع‌ترین بیماری‌های پوستی می‌باشند. طیفی از باکتری‌ها، ویروس‌ها و قارچ‌ها می‌توانند باعث ایجاد عفونت‌های پوستی شوند که در این بین، عفونت‌های قارچی یا درماتوفیتوزها با توجه به شیوع بالا، مقاومت به درمان و درگیری پوست، مو و ناخن دارای اهمیت ویژه هستند. درماتوفیتوز، عفونت قارچی سطوح کراتینیزه‌ی است

که به‌طور معمول ناشی از انواع قارچ‌های/پیدرموفیتون، میکروسپوروم یا تریکوفیتون می‌باشد. عفونت‌های قارچی سطحی شایع بوده و در هر مقطع زمانی حدود ۲۰٪ تا ۲۵٪ از جمعیت جهان را درگیر می‌سازند^{۱-۶}. طی سالیان اخیر عفونت‌های قارچی نظیر تریکوفیتون و کاندیدا به‌ویژه در بیماران با ضعف ایمنی شیوع بیشتری یافته‌اند. با این حال، روش‌های درمانی تقریباً ثابت مانده و به‌علت بروز گونه‌های مقاوم به درمان، حتی از اهمیت آن‌ها کاسته شده است.^۷

مورد استفاده (ترکیبات نقره، کلوتریمازول، تربینافین و گریزئوفولین)، بیماران دچار ضعف ایمنی یا نارسایی اعضای بدن و بیماران با سابقه‌ی مصرف داروی موضعی ضدقارچ طی دو هفته پیش از مراجعه در محل ضایعه وارد مطالعه نشدند. هم‌چنین جهت تسهیل مشابه‌سازی دو گروه و دشواربودن درمان و پیگیری نتایج آن در برخی انواع درماتوفیتوز تنها موارد تینه‌آ کورپوریس (بدن) و تینه‌آ کاپیتیس (سر) جهت انجام مطالعه در نظر گرفته شدند.

پیش از ورود به مطالعه، از تمامی بیماران رضایت‌نامه‌ی آگاهانه کتبی اخذ گردید. پروپوزال این مطالعه به تأیید کمیته‌ی اخلاق دانشگاه علوم پزشکی تبریز رسیده بود.

در تمام بیماران، درماتوفیتوز پوست یا مو توسط آزمون اسمیر KOH مورد تأیید قرار گرفت. سپس بیماران به صورت یک درمیان به دو گروه ۲۰ نفری تقسیم شده و تحت درمان با کرم کلوتریمازول ۱٪ (پارس دارو، ایران) یا نقره‌ی کلئیدی موضعی محقق‌ساخته (هریک ۲ بار در روز در محل ضایعات به مدت حداقل ۴ هفته پی‌پی) قرار گرفتند.

با توجه به درگیری گسترده‌ی پوست یا درگیری کف دست، پا و مو در برخی بیماران، با نظر متخصص پوست، در گروه سنی زیر ۶ سال قرص گریزئوفولین ۲۰ میلی‌گرم به‌ازای هر کیلوگرم وزن بدن، در صورت درگیری گسترده‌ی پوستی به مدت حداقل ۴ هفته و در صورت درگیری مو به مدت حداقل ۶ تا ۸ هفته تجویز شده و در گروه سنی ۶ سال و بالاتر قرص تربینافین ۲۵۰ میلی‌گرم روزانه، به مدت حداقل ۲ هفته در صورت درگیری پوست و به مدت حداقل ۴ هفته در صورت درگیری مو تجویز شد.

هر دو مداخله توسط یک دکتر داروساز که در مطالعه دخالت مستقیم نداشت در بسته‌بندی مشابه تهیه شده و تنها با حروف الفبا کدگذاری شدند. این کدها تنها در پایان تحلیل آماری افشا شد.

آزول‌ها‌های موضعی درمان خط اول عفونت‌های قارچی را به خود اختصاص می‌دهند که در صورت وجود درگیری در ناحیه‌ای گسترده از پوست یا شامل شدن کف دست و پا، مو و ناخن ممکن است لازم باشد با درمان‌های سیستمیک توأم شوند^{۸،۹}.

در چند سال اخیر ذرات نانو با اندازه‌ی ۱ تا ۱۰۰ نانومتر به علت ویژگی‌های شیمیایی و فیزیکی منحصر به فرد خود در درمان عفونت‌های قارچی پوست مورد توجه قرار گرفته‌اند^{۱۰}. در این بین، عنصر نقره دارای جایگاه ویژه‌ای است^{۱۱،۱۲}. نقره با اجزاء اساسی سلول پاتوژن از جمله دیواره و غشاء سلولی، DNA، سنتز پروتئین‌ها و آنزیم‌های اساسی واکنش داده و از سویی از طریق تولید رادیکال آزاد نیز اثرات ضدپاتوژنی خود را اعمال می‌کند^{۱۳}. آماده‌سازی یکنواخت نانوذرات نقره با شرایط خاص از نظر اندازه، شکل و خواص فیزیکی و شیمیایی منجر به ایجاد فرمولاسیون‌های مختلف دارویی جهت درمان عفونت‌های پوستی شده است. علی‌رغم تأثیرات ضدقارچی این نانوذرات و اثرات جانبی محدود و کم‌خطر آن، مطالعه در زمینه‌ی عفونت‌های قارچی محدود هستند^{۷،۸،۱۴}.

مطالعه‌ی حاضر با هدف مقایسه‌ی اثرات درمانی نانوذرات کلئیدی نقره به صورت موضعی با کلوتریمازول موضعی در بیماران مبتلا به درماتوفیتوز طراحی و اجرا شد.

روش اجرا

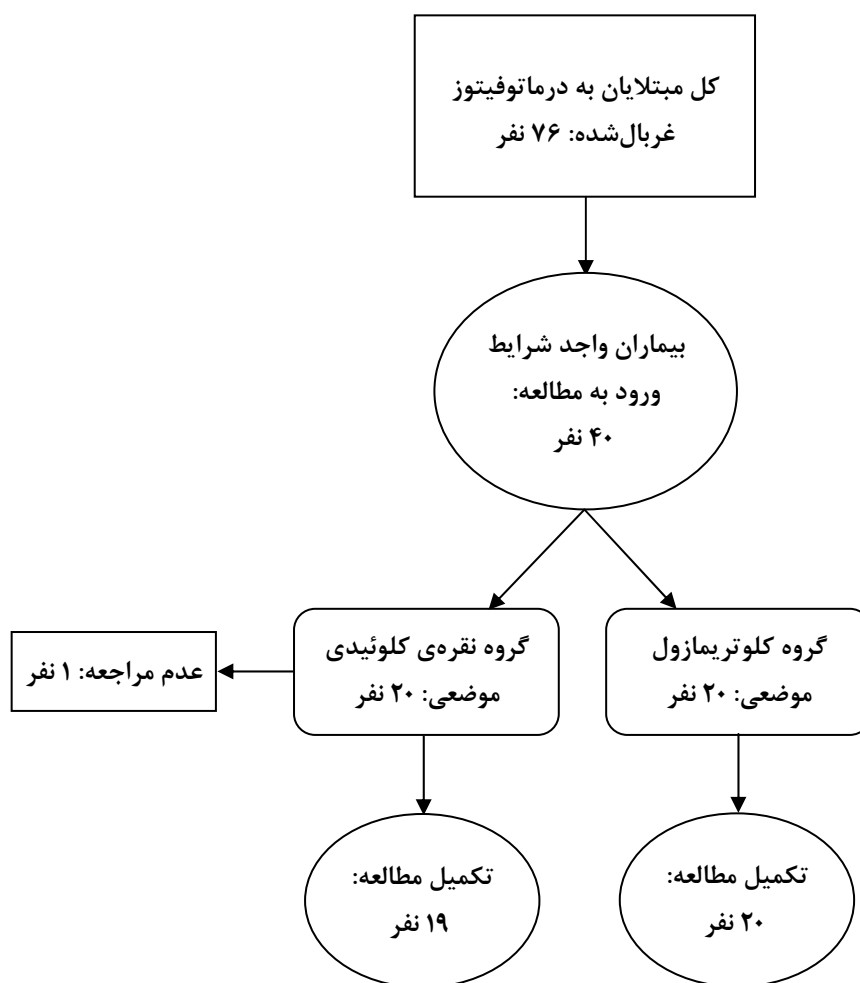
در این کار آزمایشی بالینی (شماره ثبت IRCT201401045092N2)، ۴۰ بیمار دچار درماتوفیتوز (تینه‌آ کورپوریس و تینه‌آ کاپیتیس) مراجعه‌کننده به مرکز آموزشی - درمانی سینا تبریز طی مدت ۹ ماه به طور منظم مورد مطالعه قرار گرفتند. مادران باردار و شیرده، بیماران با احتمال عدم مراجعه مرتب، بیماران دچار حساسیت به ترکیبات

اولترا هموژنایزر استفاده گردید. گفتنی است غلظت محلول نیترات نقره، غلظت محلول احیاکننده، سرعت اضافه شدن محلول احیاکننده و مدت زمان استفاده از دستگاه اولتراسوند یا هموژنایزر از عوامل مؤثر بر اندازه ذرات نقره به حساب آمده و با بهینه ساختن این عوامل می توان اندازه ذرات نقره فلزی به دست آمده را به میزان دلخواه تغییر داد.

جهت جلوگیری از به هم چسبیدن ذرات نقره در حین رسوب در فرایند احیای مستقیم از سورفاکتانت و حلال های آلی مانند پلی اتیلن گلیکول در محلول نیترات نقره استفاده گردید. سپس ذرات به دست آمده

تا اتمام دوره درمان، بیماران هر ۲ هفته یک بار از نظر علائم بالینی (سرخی پوست، پوسته ریزی و پوستول) و ایجاد عوارض، و ۳ روز بعد از اتمام دوره درمانی با آزمون اسمیر KOH بررسی شدند. پاسخ به درمان به صورت بهبود بالینی و منفی شدن اسمیر KOH طی ۶ تا ۸ هفته در تینه آ کاپیتیس و طی ۴ تا ۶ هفته در تینه آ کورپوریس در نظر گرفته شد. در نهایت تمامی بیماران در گروه کلوتریمازول موضعی و ۱۹ بیمار در گروه نقره کلوئیدی موضعی مطالعه را تکمیل نمودند (شکل ۱).

جهت تهیه ذرات نقره در مقیاس بسیار ریز از تکنیک احیای مستقیم در حضور امواج اولتراسوند یا



شکل ۱: خلاصه ی مراحل انجام مطالعه

جدول ۱: مشخصات دموگرافیک و بالینی شرکت‌کنندگان در آغاز مطالعه

جنس (مذکر)	نقره‌ی کلوئیدی		کلوتریمازول	
	موضعی (۲۰ نفر)	موضعی (۲۰ نفر)	موضعی (۲۰ نفر)	موضعی (۲۰ نفر)
سن (سال)	۱۴ (۷۰)	۱۲ (۶۰)	۰/۵۱	
میانگین ± انحراف معیار	۳۱,۸۵±۱۵/۴۰	۲۵,۱۰±۱۸/۲۱	۰/۲۳	

متوسط مدت زمان موردنیاز جهت پاسخ به درمان در گروه نقره‌ی کلوئیدی موضعی $۵,۲۶ \pm ۱,۵۶$ (دامنه: ۳ تا ۸) هفته و در گروه کلوتریمازول موضعی $۵,۰۰ \pm ۲,۲۰$ (دامنه: ۳ تا ۱۲) هفته بود. براساس نتیجه‌ی آزمون t برای گروه‌های مستقل تفاوت آماری معنی‌داری بین میانگین دو گروه مشاهده نشد ($P=۰,۶۷$).

پاسخ به درمان در گروه نقره‌ی کلوئیدی موضعی در ۱۶ بیمار (۹ بیمار تحت درمان موضعی و ۷ بیمار تحت درمان موضعی و سیستمیک) و در گروه کلوتریمازول موضعی در ۱۸ بیمار (۱۰ بیمار تحت درمان موضعی و ۸ بیمار تحت درمان موضعی و سیستمیک) مشاهده شد. آزمون دقیق فیشر تفاوت آماری معنی‌داری بین دو گروه نشان نداد (P برای مقایسه‌ی کلی برابر $۰,۶۶$ ، برای مقایسه‌ی بیماران تحت درمان موضعی صرف برابر $۰,۵۰$ و برای مقایسه‌ی بیماران تحت درمان موضعی و سیستمیک برابر $۰,۶۷$ بود). عارضه‌ی عمده‌ای در بیماران مشاهده نشد.

جدول ۲: مشخصات شرکت‌کنندگان براساس تشخیص و نوع درمان

تشخیص	نقره‌ی کلوئیدی		کلوتریمازول	
	موضعی (۱۷)	موضعی (۸۵)	موضعی (۱۷)	موضعی (۸۵)
تینه‌ای بدن	۱۷ (۸۵)	۱۷ (۸۵)	۱۷ (۸۵)	۱۷ (۸۵)
تینه‌ای سر	۳ (۱۵)	۳ (۱۵)	۳ (۱۵)	۳ (۱۵)
نوع درمان	موضعی و سیستمیک	موضعی و سیستمیک	موضعی و سیستمیک	موضعی و سیستمیک
	۹ (۴۵)	۱۱ (۵۵)	۱۰ (۵۰)	۱۰ (۵۰)

توسط فیلتراسیون یا سانتریفوژ جدا و با تبخیر حلال مربوطه خشک شدند. پودر خشک شده توسط دستگاه مخصوص تعیین اندازه شد تا در محدوده‌ی اندازه‌ی ذره‌ای دلخواه قرار گرفته باشد. ذرات نقره‌ی به‌دست‌آمده از مرحله‌ی قبلی جهت استفاده‌ی بالینی در یک پایه‌ی مناسب فرموله شدند. با توجه به مطالعات قبلی در این زمینه، فرمولاسیون‌های تهیه‌شده در این مطالعه با غلظت‌های ۲۰۰۰ قسمت در میلیون (۲ در هزار) تهیه شدند.

با در نظر گرفتن اینکه در هر بار مصرف با توجه به وسعت ضایعه، ۱ گرم فرآورده، مورد نیاز خواهد بود، میانگین مقدار فرآورده‌ی موردنیاز برای هر بیمار به‌طور تقریبی ۶۰ گرم تخمین زده شد.

جهت انجام روش‌های آماری از نسخه‌ی ۱۶ نرم‌افزار SPSS (SPSS Inc., Chicago, IL, USA) استفاده شد. داده‌های کمی به‌صورت میانگین ± انحراف معیار و داده‌های کیفی به‌صورت نسبت و درصد فراوانی نشان داده شدند. توزیع نرمال داده‌های کمی با استفاده از آزمون Kolmogorov-Smirnov تأیید شد. جهت مقایسه‌ی میانگین داده‌های کمی بین دو گروه از آزمون t برای گروه‌های مستقل و جهت مقایسه‌ی نسبت‌ها از آزمون مربع کای یا دقیق فیشر استفاده شد. $P < ۰,۰۵$ از نظر آماری معنی‌دار در نظر گرفته شد.

یافته‌ها

مشخصات دموگرافیک و بالینی بیماران در دو گروه مورد مطالعه در جدول ۱ خلاصه و مقایسه شده است. بین دو گروه مطالعه از نظر جنسیت، سن، تشخیص نهایی و نوع درمان تفاوت آماری معنی‌داری نداشت. گفتنی است درمان‌های سیستمیک به‌کار رفته در گروه نقره‌ی کلوئیدی موضعی، تربینافین (۷ مورد) و گریزئوفلووین (۲ مورد) و در گروه کلوتریمازول موضعی، تربینافین (۵ مورد) و گریزئوفلووین (۵ مورد) بودند.

بحث

نتایج استفاده از نانوذرات نقره به‌عنوان داروهای ضدقارچ در درمان درماتوفیتوز تاکنون به‌ندرت مورد مطالعه قرار گرفته‌اند. در دو مطالعه‌ی آزمایشگاهی توسط Kim و همکاران اثرات قوی ضدقارچی نانوذرات نقره گزارش شده و مطالعات بالینی در این زمینه پیشنهاد گردیده‌اند^{۷،۸}. Lansdown و همکاران نیز در یک مطالعه‌ی آزمایشگاهی دیگر اثرات نانوذرات نقره را به‌تنهایی و همراه با ضدقارچ‌های معمول بر علیه تریکوفیتون روبروم بررسی کرده و نشان دادند که تأثیر این ذرات مختصری کمتر از گریزئوفولوین و بیشتر از فلوکونازول بوده و در صورت مصرف هم‌زمان با گریزئوفولوین و فلوکونازول اثرات ضدقارچی سینرژیک بروز می‌دهند^۹.

هرچند نتایج مطالعه‌ی فعلی نیز تأییدکننده‌ی مؤثر بودن نانوذرات نقره در درمان عفونت‌های قارچی است ولی بایستی متذکر شد براساس دانسته‌های مؤلفان بررسی فعلی، اولین کارآزمایی بالینی در این زمینه می‌باشد.

در برخی مطالعات مصرف مزمن (بلع یا استنشاق) ترکیبات نقره به‌ویژه نقره‌ی کلوئیدی منجر به ایجاد رسوبات در پوست (آرژیری)، چشم (آرژیروز) و سایر ارگان‌ها شده است^{۱۵}. هم‌چنین این احتمال مطرح شده است که نقره می‌تواند برای سلول‌های فیروبلست و کبد موش سیتوکسیک باشد، ولی تراژون بودن آن هنوز نامشخص است^{۱۲}. به‌علاوه در یک بررسی آزمایشگاهی دیگر نشان داده شده که نقره ممکن است با ایجاد استرس اکسیداتیو منجر به اثرات توکسیک در سلول‌های پوستی شود^{۲۵}. با این وجود در مطالعه‌ی فعلی عارضه‌ی عمده‌ای در بیماران مصرف‌کننده‌ی نانوذرات نقره مشاهده نگردید. احتمالاً دلیل این امر دوز پایین، مدت مصرف کوتاه و کاربرد موضعی دارو است. در انتها بایستی به برخی محدودیت‌های موجود در این مطالعه اشاره کرد که می‌تواند در انجام بررسی‌های بعدی در این زمینه کمک‌کننده باشد. نخست آنکه

نقره از دوران باستان به‌عنوان عنصری با خواص ضد میکروبی شناخته شده است^{۱۰}. با توجه به پیشرفت‌های اخیر در زمینه‌ی تولید نانوذرات فلزی، توجه ویژه‌ای به نانوذرات نقره به‌عنوان یک عامل ضد میکروبی جلب شده است^{۱۴،۷}. یون‌های نقره به‌صورت ترکیبات شیمیایی مختلفی تولید شده و براین اساس، دارای خواص ضدقارچی متنوعی‌اند. از طرفی چون ذرات نقره مکانیسم‌های ضدقارچی مختلف و متغیری از خود بروز می‌دهند، احتمال ایجاد مقاومت نسبت به آن کم است^{۱۵}.

از سوی دیگر، آزول‌های موضعی نظیر کلوتریمازول از جمله ترکیباتی هستند که به‌طور گسترده در درمان درماتوفیتوز به‌کار گرفته شده و براساس نتایج برخی مطالعات جامع دارای کارایی بالینی قابل قبولی می‌باشند^{۱۶،۱۷}.

براساس نتایج این دسته از مطالعات، اثربخشی آزول‌های بالینی در درمان انواع مختلف درماتوفیتوز از ۳۰٪ تا حدود ۱۰۰٪ متغیر است که این محدوده‌ی وسیع ناشی از تفاوت در دوز درمانی به‌کاررفته، دفعات مصرف، همراهی با سایر درمان‌های موضعی و سیستمیک و نوع درماتوفیتوز می‌باشد^{۱۸-۲۴}.

در مطالعه‌ی فعلی ۸۴٪ بیماران که از نقره‌ی کلوئیدی موضعی (با یا بدون درمان سیستمیک) استفاده کردند، پاسخ مناسب به درمان نشان دادند. این میزان در گروه دریافت‌کننده‌ی کلوتریمازول موضعی ۹۰٪ بود ($P > 0.05$). در دو گروه فوق اثربخشی هر یک از دو درمان موضعی به‌ترتیب ۹۰٪ و ۱۰۰٪ بود ($P > 0.05$). براساس این یافته‌ها، هرچند جهت نتیجه‌گیری قطعی به مطالعاتی با حجم نمونه‌ی بزرگتر نیاز است، می‌توان عنوان کرد که اثربخشی نقره‌ی کلوئیدی موضعی در این دسته از بیماران با اثربخشی کلوتریمازول تفاوت آماری معنی‌داری نداشته است.

در نهایت اینکه هرچند در مطالعه‌ی فعلی بیماران به صورت یک درمیان در دو گروه تقسیم گردیدند، ولی این روش شیوه‌ای حقیقی جهت تصادفی‌سازی نیست. بر این اساس، انجام مطالعات به صورت تصادفی‌شده در رسیدن به نتایج قطعی‌تر کمک‌کننده بوده و توصیه می‌گردد.

به طور کلی، در بیماران دچار درماتوفیتوز سر و بدن، نقره‌ی کلوئیدی موضعی ممکن است به اندازه‌ی کلوتریمازول موضعی مؤثر و ایمن باشد. انجام مطالعات آتی با حجم نمونه‌ی بالا توصیه می‌شود.

همان‌گونه که پیش از این مورد اشاره قرار گرفت، حجم نمونه‌ی بررسی‌شده در این مطالعه به دلیل محدودیت‌های اجرایی کوچک بوده و همین امر بر قدرت آماری مطالعه تأثیرگذار است. از سوی دیگر به دلیل متغیربودن پاسخ درمانی در انواع مختلف درماتوفیتوز و عدم امکان بررسی تمامی انواع در مدتی محدود و از پیش مشخص‌شده‌ی موارد بررسی‌شده فعلی تنها شامل تینه‌آی سر و بدن بوده‌اند. بنابراین انجام مطالعات آتی با حجم نمونه‌ی بزرگ‌تر و واردکردن تمامی انواع درماتوفیتوز پیشنهاد می‌شود.

References

1. Elewski B, Hughey LC, Sobrea JO, Hay R. Fungal diseases. In: Bologna J, Jorizzo JK, Schaffer JV, (eds.). *Dermatology*. 3rd Ed. Philadelphia. Saunders Elsevier, 2012: 1251-84.
2. Havlickova B, Czaika VA, Friedrich M. Epidemiological trends in skin mycoses worldwide. *Mycoses* 2008;51:2-15.
3. Hay RJ. How do dermatophytes survive in the epidermis? *Current Opin Infect Dis* 2006;19:125-6.
4. Viani F, Dos Santos J, Paula C, et al. Production of extracellular enzymes by *Microsporum canis* and their role in its virulence. *Med Mycol* 2001;39: 463-8.
5. Luiza Ribeiro de Souza A, Priscila Kiill C, Kolenyak dos Santos F, et al. Nanotechnology-based drug delivery systems for dermatomycosis treatment. *Curr Nanosci* 2012; 512: 8-9.
6. Silva E, Saraiva SM, Miguel SP, Correia IJ. PVP-coated silver nanoparticles showing antifungal improved activity against dermatophytes. *J Nanoparticle Res* 2014; 16: 1-13.
7. Kim K-J, Sung WS, Moon S-K, et al. Antifungal effect of silver nanoparticles on dermatophytes. *J Microbiol Biotechnol* 2008; 18: 1482-4.
8. Kim JS, Kuk E, Yu KN, et al. Antimicrobial effects of silver nanoparticles. *Nanomedicine* 2007;3: 95-101.
9. Rai M, Yadav A, Gade A. Silver nanoparticles as a new generation of antimicrobials. *Biotechnol Adv* 2009; 27: 76-83.
10. Pakshir K, Bahaedinie L, Rezaei Z, et al. In vitro activity of six antifungal agents against clinically important dermatophytes. *Jundishapur Journal of Microbiology* 2009; 2: 158-63.
11. Klasen H. A historical review of the use of silver in the treatment of burns. II. Renewed interest for silver. *Burns* 2000; 26: 131-8.
12. Lee BU, Ji JH. Inactivation of *S. epidermidis*, *B. subtilis*, and *E. coli* bacteria bioaerosols deposited on a filter utilizing airborne silver nanoparticles. *J Microbiol Biotechnol* 2008;18: 176-82.
13. Chaloupka K, Malam Y, Seifalian AM. Nanosilver as a new generation of nanoparticle in biomedical applications. *Trends Biotechnol* 2010; 28: 580-8.
14. Lansdown A. Silver in health care: antimicrobial effects and safety in use. *Curr Problems Dermatol* 2006; 33: 17.

15. Bilia AR, Guccione C, Isacchi B, et al. Essential oils loaded in nanosystems: a developing strategy for a successful therapeutic approach. *Evid Based Complement Alternat Med* 2014; 651593.
16. Rotta I, Ziegelmann PK, Otuki MF, et al. Efficacy of topical antifungals in the treatment of dermatophytosis: a mixed-treatment comparison meta-analysis involving 14 treatments. *JAMA Dermatol* 2013; 149: 341-9.
17. Banerjee M, Ghosh AK, Basak S, et al. Comparative evaluation of effectivity and safety of topical amorolfine and clotrimazole in the treatment of tinea corporis. *Indian J Dermatol* 2011; 56: 657-62.
18. Repiso Montero T, Lopez S, Rodriguez C, et al. Eberconazole 1% cream is an effective and safe alternative for dermatophytosis treatment: multicenter, randomized, double-blind, comparative trial with miconazole 2% cream. *Int J Dermatol* 2006; 45: 600-4.
19. Sumana MN, Rajagopal V. A study of dermatophytes and their in-vitro antifungal sensitivity. *Indian J Pathol Microbiol* 2002; 45: 169-72.
20. Uchida K, Ymaguchi H. [Therapeutic efficacy of a topical antifungal solution preparation formulated with pyrrolnitrin and clotrimazole in combination (Pyroace W) in guinea pig model of tinea pedis]. *Jpn J Antibiot* 1999;52: 68-74. [Japanese]
21. Haria M, Bryson HM, Goa KL. Itraconazole. A reappraisal of its pharmacological properties and therapeutic use in the management of superficial fungal infections. *Drugs* 1996; 51: 585-620.
22. Evans EG. A comparison of terbinafine (Lamisil) 1% cream given for one week with clotrimazole (Canesten) 1% cream given for four weeks, in the treatment of tinea pedis. *Br J Dermatol* 1994; 130 Suppl 43:12-4.
23. Saha KC. Comparative study of miconazole and clotrimazole in superficial mycosis. *Indian J Dermatol* 1989; 34: 69-72.
24. Zaun H, Luszpinski P. [Multicenter double-blind contralateral comparison of naftifin and clotrimazole cream in patients with dermatophytosis and candidiasis]. *Z Hautkr* 1984; 59: 1209-17. [German]
25. Cortese-Krott MM, Munchow M, Pirev E, et al. Silver ions induce oxidative stress and intracellular zinc release in human skin fibroblasts. *Free Radic Biol Med* 2009;47: 1570-7.

Comparison of efficacy of topical colloidal silver and topical clotrimazole in the treatment of tinea capitis and tinea corporis: A non-randomized clinical trial

Efat Khodaeiani, MD
 Javad Shokri, MD
 Mahdi Amirnia, MD
 Afsane Radmehr, MD
 Morteza Ghoujzade, MD
 Behzad Anoush, MD
 Danial Fadaei Fooladi, MD

Department of Dermatology, School of Medicine, Tabriz University of Medical Sciences, Tabriz, Iran.

Corresponding Author:
 Afsaneh Radmehr, MD

Department of Dermatology, Sina Medical Complex, Tabriz University of Medical Sciences, Tabriz, Iran.
 Email: medicorelax@yahoo.com

Conflict of interest: None to declare

Background and Aim: Dermatophytoses are the infections caused by the fungi that are capable to invade and multiply within keratinized tissues such as the skin, hair and nails. Topical azoles are considered the first-line treatment in dermatophytosis, but systemic therapy may also be required in some cases. Fungal skin infections have become more common in recent years, and injudicious use of conventional drugs has led to emergence of resistant species. This study compared the therapeutic effects of topical colloidal silver with topical clotrimazole in the treatment of tinea capitis and tinea corporis.

Methods: In this double blind, non-randomized clinical trial, 40 patients with tinea capitis and tinea corporis were allocated into two groups, receiving either topical colloidal silver or topical clotrimazole, twice daily for at least 4 weeks. Systemic antifungals were also administered if needed. The response to treatment (negative KOH smear and resolved symptoms) was compared between the two groups at the end of the treatment period.

Results: The mean response time was 5.26 ± 1.56 (range: 3-8) weeks in colloidal silver receivers and 5.00 ± 2.20 (range: 3-12) weeks in the clotrimazole group ($P=0.67$). The response rates were 84.2% in the topical colloidal silver group, and 90.0% in the topical clotrimazole group ($P=0.66$). None of the patients experienced a side effect.

Conclusion: Topical colloidal silver may be as effective and safe as topical clotrimazole in patients with tinea capitis and tinea corporis. Further studies with larger sample sizes are recommended.

Keywords: dermatophytosis, topical colloidal silver, topical clotrimazole

Received: Jul 5, 2015 Accepted: Oct 22, 2015

Dermatology and Cosmetic 2015; 6 (3): 147-154