

پلاک‌های ورووکوز در محل اسکارهای سوختگی قدیمی: یک تظاهر نادر سارکوئیدوز پوستی

مقدمه: سارکوئیدوزیس یک بیماری مزمن مولتی‌ارگان می‌باشد. «اسکار سارکوئیدوزیس» یک یافته‌ی پوستی نادر ولی اختصاصی در سارکوئیدوزیس می‌باشد. اغلب بیماران با اسکار سارکوئیدوزیس درگیری سیستمیک به‌خصوص در ریه دارند.

گزارش مورد: بیمار یک خانم ۷۷ ساله با انفیلتراسیون سارکوئیدال در اسکارهای سوختگی مربوط به ۳۰ سال قبل است که با استروئید سیستمیک بهبود قابل توجهی در ضایعات بیمار ایجاد شد.

نتیجه‌گیری: در برخورد با ضایعاتی که در اسکارهای سوختگی ایجاد می‌شوند باید اسکار سارکوئیدوزیس را در نظر گرفت.

کلیدواژه‌ها: سارکوئیدوزیس، اسکار، اسکار سوختگی

دریافت مقاله: ۱۳۹۶/۰۵/۲۸ پذیرش مقاله: ۱۳۹۶/۰۸/۰۲

پوست و زیبایی؛ پاییز ۱۳۹۶، دوره ۸ (۳): ۱۷۸-۱۷۴

دکتر وحیده لاجوردی^۱

دکتر ربابه عابدینی^۱

دکتر صفورا شکویی^۲

دکتر علیرضا قنادان^۳

دکتر ارغوان عزیزپور^۱

۱. بخش پوست، بیمارستان رازی، دانشگاه

علوم پزشکی تهران، تهران، ایران

۲. بخش پوست، بیمارستان امام خمینی،

دانشگاه علوم پزشکی تهران، تهران،

ایران

۳. بخش آسیب‌شناسی، بیمارستان رازی،

دانشگاه علوم پزشکی تهران، تهران،

ایران

نویسنده‌ی مسئول:

دکتر ارغوان عزیزپور

تهران، میدان وحدت اسلامی، بیمارستان

پوست رازی

پست الکترونیک:

azizpour63@gmail.com

تعارض منافع: اعلام نشده است.

مقدمه

به بیماری ایجاد می‌شوند. این ضایعات غیراختصاصی ممکن است تظاهرات مختلف داشته و شبیه دیگر بیماری‌های پوستی باشند^۳.

ضایعات پوستی غیراختصاصی معمولاً در مرحله‌ی حاد بیماری ایجاد می‌شوند و ضایعات اختصاصی بیشتر در مرحله‌ی مزمن بیماری ظهور می‌کنند. انفیلتراسیون اسکارهای قدیمی با گرانولوم‌های اپی‌تلوئید غیرکازفیه «اسکار سارکوئیدوز» نامیده می‌شود^۱.

اسکار سارکوئیدوز یک تیپ نادر و اختصاصی از تظاهرات پوستی سارکوئیدوز می‌باشد و ممکن است تنها تظاهر بیماری باشد، لذا از نظر تشخیصی مهم

سارکوئیدوز یک بیماری مولتی سیستم گرانولوماتوز با علت ناشناخته می‌باشد. ریه شایع‌ترین ارگان درگیر است ولی درگیری پوست نیز نسبتاً شایع است. در ۳۸٪-۱۰٪ بیماران با سارکوئیدوز سیستمیک یافت می‌شود و ممکن است اولین یافته‌ی آن باشد^۲.

یافته‌های پوستی در سارکوئیدوزیس به دو دسته‌ی اختصاصی و غیراختصاصی تقسیم می‌شوند. ضایعات اختصاصی در ۱۵٪-۹٪ بیماران ایجاد می‌شوند و در نمونه‌ی بیوپسی به شکل گرانولوم‌های غیرکازفیه می‌باشند. ضایعات غیراختصاصی در بررسی هیستوپاتولوژیک، گرانولوم ندارند و معمولاً طی واکنش

سابقه‌ی بیماری ایسکمیک قلبی، فشار خون بالا و خستگی را در چند ماه گذشته بیان می‌کرد. او در حال دریافت ۲۰ میلی‌گرم روزانه آتورواستاتین، ۵۰ میلی‌گرم متورال دوبار در روز، نیتروکانتین ۲/۶ میلی‌گرم ۲ بار در روز، لوزارتان ۵۰ میلی‌گرم دو بار در روز و ۸۰ میلی‌گرم آسپرین روزانه بود.

یک نمونه‌ی بیوپسی از ضایعات پوستی روی ساعد راست گرفته شد. بررسی با هماتوکسیلین و ائوزین، سلولهای التهابی میکس را در درم نشان داد. در این انفلتراسیون سلولی هیستوسیت‌های اپی‌تلوئید و لنفوسیت‌های ایجادکننده‌ی گرانولوم‌های سارکوئیدال نیز دیده شد (شکل ۲).

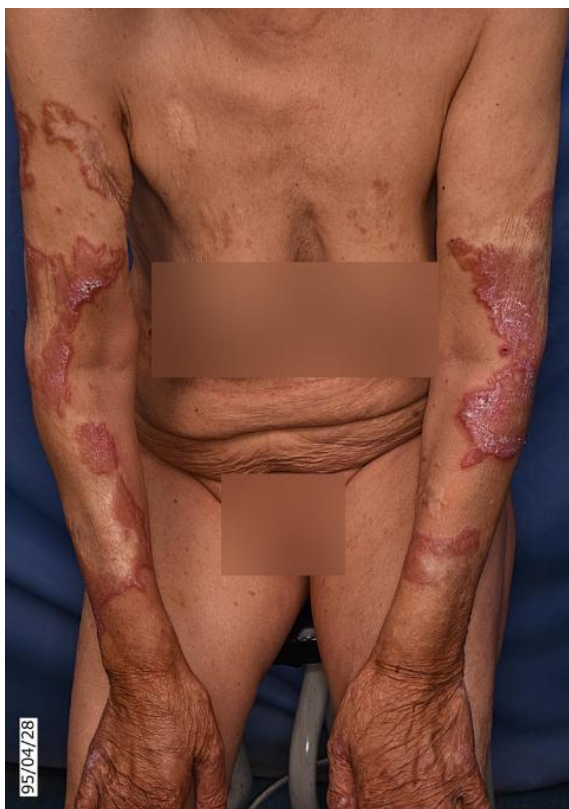رنگ‌آمیزی‌های periodic acid-Schiff و زایل نلسون و هم‌چنین کشت از نظر میکوباکتری منفی بودند. این یافته‌های هیستولوژیک به نفع سارکوئیدوز

است. در اسکار سارکوئید لازم است بررسی سیستمیک به‌خصوص از نظر درگیری ریوی انجام گردد.

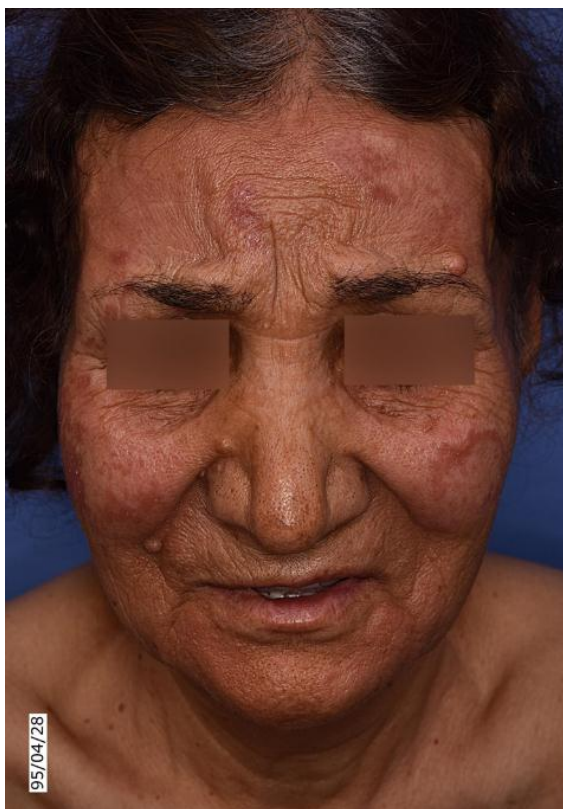گزارش مورد

یک خانم ۷۷ ساله، با ضایعات پلاکی اریتماتو پوسته‌دار روی اسکارهای سوختگی که حدود ۳۰ سال قبل ایجاد شده بود، به کلینیک پوست مراجعه نمود. شروع این ضایعات پلاکی را ۵ هفته قبل از مراجعه ذکر می‌کرد. ضایعات او به تدریج پیشرفت نموده ولی محدود به اسکارهای سوختگی باقی مانده بودند. در معاینه‌ی کلینیکی پلاک‌های پوسته‌دار قرمز قهوه‌ای روی اسکارهای قدیمی ران‌ها، زانو‌ها، بازوها و صورت مشاهده شد (شکل ۱ الف و ب).

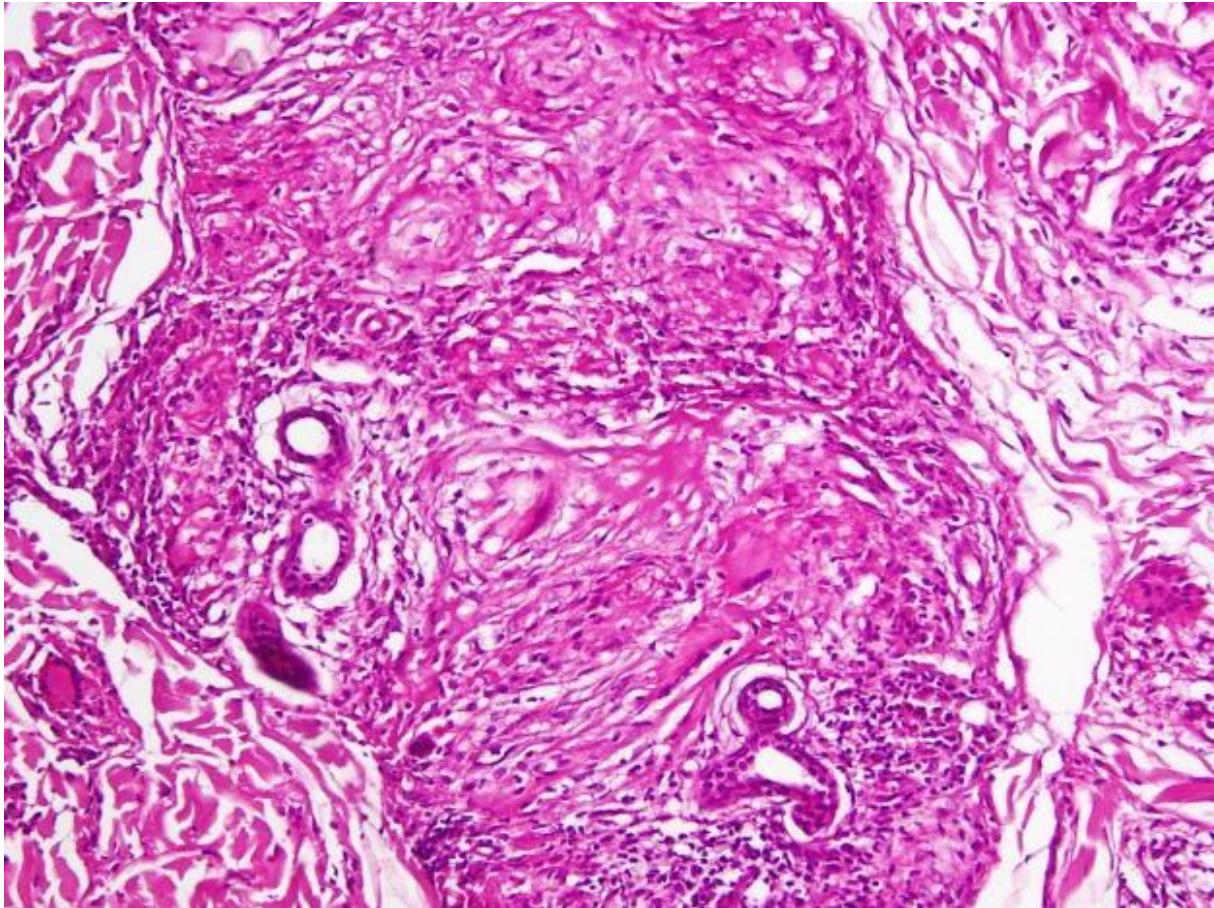
بیمار از خارش شدید ضایعات شاکی بود. هیچ یافته‌ی فیزیکی دیگری دیده نشد. هم‌چنین بیمار



شکل ۱ ب: پلاک‌های انفیلتراتیو و وروکوز در محل اسکارهای سوختگی



شکل ۱ الف: پلاک‌های انفیلتره و اریتماتو در هر دو گونه



شکل ۲: واکنش گرانولومی سارکوئیدال متشکل از هیستوسیت‌های اپی‌تلیوئید که توسط معدودی لنفوسیت احاطه شده‌اند به همراه زانت‌سل‌های چندهسته‌ای (رنگ آمیزی هماتوکسیلین و ائوزین با بزرگ‌نمایی ۴۰ برابر)

پوستی بودند.

بحث

سارکوئیدوزیس یک بیماری مولتی‌سیستم می‌باشد که می‌تواند پوست را درگیر کند. تظاهرات پوستی طیف وسیعی شامل ضایعات پاپولر، پوسچولر، پیچ، پلاک و ندول‌های زیرجلدی، اولسر و حتی نواحی ایکتیوز را شامل می‌شوند.

با اینکه سارکوئیدوز پوستی معمولاً تغییرات اپی‌درمال ندارد، می‌تواند با پلاک‌های شبیه پسوریازیس نیز تظاهر کند.^۳

بیمار ما با شکایت از پلاک‌های اریتماتو پوسته‌دار از چند هفته قبل مراجعه نمود که تظاهر نادری در سارکوئیدوزیس است. یک یافته‌ی جالب دیگر توزیع ضایعات در محدوده‌ی اسکارهای سوختگی که ۳۰

بررسی آزمایشگاهی نشان‌دهنده‌ی افزایش سطح Angiotensin converting enzyme (ACE) و افزایش سطح Erythrocyte sedimentation Rate (ESR) تا ۴۱ mm/h بود. سایر پارامترهای بیوشیمی نرمال بودند. پروفایل اتوایمنی نرمال بود. در گرافی X-ray از قفسه‌سینه، لنفادنوپاتی هیلار دیده نشد. سی‌تی اسکن ریه، پاراننشیم نرمال بدون لنفادنوپاتی گزارش نمود. معاینه‌ی چشم تنها نشان‌دهنده‌ی کاتاراکت خفیف در هر ۲ چشم بود.

بیمار با ۳۰ میلی‌گرم پرونیزولون و پماد کلوبتازول موضعی برای ۳ هفته و ۴۰۰ میلی‌گرم روزانه‌ی هیدروکسی‌کلروکین برای ۶ هفته درمان شد و بهبود قابل توجهی داشت.

سال قبل ایجاد شده بودند، بود.

«اسکار سارکوئیدوزیس» یک فرم نادر سارکوئیدوزیس پوستی است که با انفیلتراسیون گرانولومی غیرکازئیفیه در محل ترومای مکرر یا در اسکار قدیمی ایجاد می‌شود و حدود ۱۳/۸٪-۵/۴٪ موارد سارکوئیدوزیس پوستی را شامل می‌شود^۴.

«اسکار سارکوئیدوزیس» برای بار اول توسط Sarkar در سال ۱۹۶۷ در اسکار محل آپاندیکتومی گزارش شد. از آن پس، سارکوئیدوزیس پوستی در اسکارهای اقدامات تشخیصی، زیبایی و درمانی و در محل زوستر نیز گزارش شده است^{۴-۶}. مدت بین ایجاد اسکار و ایجاد اسکار سارکوئیدوزیس ممکن است ۶ ماه تا ۵۹ سال باشد^۷.

اسکار سارکوئیدوزیس در محل اسکار سوختگی برای اولین بار توسط Usmani و همکاران در ۲۰۰۷

گزارش شد^۷. آن‌ها یک مرد ۲۶ ساله با اسکار سارکوئیدوزیس در اسکارهای سوختگی از ۹ ماه قبل توصیف نمودند که بعد از آن دچار یووویت دوطرفه نیز شد. اغلب بیماران «اسکار سارکوئیدوزیس» درگیری سیستمیک به خصوص درگیری ریه دارند^۸.

تا جایی که ما می‌دانیم این گزارش دومین گزارش اسکار سارکوئیدوز در محل اسکار سوختگی می‌باشد. با وجود اینکه درگیری ریه در موارد اسکار سارکوئیدوز با شیوع بالایی گزارش شده است، در بیمار ما درگیری سیستمیک وجود نداشت.

با توجه به اینکه یکی از ضایعاتی که ممکن است در محل اسکار سوختگی ایجاد شود، اسکار سارکوئیدوزیس است که احتمال بالای درگیری سیستمیک در آن گزارش شده لذا در این بیماری بررسی‌ها و اقدامات لازم همیشه مدنظر باشد.

References

1. Marchell RM, Judson MA. Chronic cutaneous lesions of sarcoidosis. *Clin Dermatol*. 2007;25:295-302.
2. Tchernev G. Cutaneous sarcoidosis: the "great imitator": etiopathogenesis, morphology, differential diagnosis, and clinical management. *Am J Clin Dermatol*. 2006;7:375-82.
3. Chudomirova K, Velichkova L, Anavi B, et al. Recurrent sarcoidosis in skin scars accompanying systemic sarcoidosis. *J Eur Acad Dermatol Venereol*. 2003;17:360-1.
4. Caro I. Scar sarcoidosis. *Cutis*. 1983;32(6):531-3.
5. Dickinson JA. Sarcoidal reactions in tattoos. *Arch of Dermatol*. 1969;100(3):315-9.
6. Kormeili T, Neel V, Moy RL. Cutaneous sarcoidosis at sites of previous laser surgery. *Cutis*. 2004;73(1):53-5.
7. Usmani N, Akhtar S, Long E, et al. A case of sarcoidosis occurring within an extensive burns scar. *JPRAS*. 2007;60(11):1256-9.
8. Yanardag H, Pamuk ON, Karayel T. Cutaneous involvement in sarcoidosis: analysis of the features in 170 patients. *Respir Med*. 2003;97:978-82.

Verrucous plaques in old burn scars: A rare presentation of sarcoidosis

Vahide Lajevardi, MD¹
Robabeh Abedini, MD¹
Safoura Shakoei, MD²
Alireza Ghanadan, MD³
Arghavan Azizpour, MD, MPH¹

1. Department of Dermatology, Razi Hospital, Tehran University of Medical Sciences, Tehran, Iran
2. Department of Dermatology, Imam Khomeini Hospital, Tehran University of Medical Sciences, Tehran, Iran
3. Department of Pathology, Razi Hospital, Tehran University of Medical Sciences, Tehran, Iran

Introductio: Sarcoidosis is a chronic multi-organ disease. Scar sarcoidosis is a rare but specific cutaneous presentation. Most patients with scar sarcoidosis suffer from systemic involvement especially lung disease.

Case Report: We present here a 77 year-old-woman with sarcoidal infiltration in burn scars that she had acquired 30 years ago. She was treated with systemic steroids which led to regression of cutaneous lesions.

Conclusion: Scar sarcoidosis should be suspected in occurrence of new lesions in burn scars

Keywords: scar, sarcoidosis, burn scar

Received: Aug 19, 2017 Accepted: Oct 24, 2017

Dermatology and Cosmetic 2017; 8 (3): 174-178

Corresponding Author:
Arghavan Azizpour, MD, MPH

Razi Hospital, Vahdat-e-Eslami ave,
Tehran, Iran
Email: Azizpour63@gmail.com

Conflict of interest: None to declare