

## مقایسه‌ی اثر لوسیون بتامتازون با لوسیون کلوتریزون (بتامتازون + کلوتریمازول) در بیماران مبتلا به درماتیت سبورئیک صورت و اسکالپ

دکتر پدram علیرضایی<sup>۱،۲</sup>  
دکتر زینب معمارزاده<sup>۳</sup>  
دکتر سارا ملک‌آرا<sup>۳</sup>  
دکتر سیده‌فاطمه یعقوبی‌آل<sup>۱</sup>

۱. گروه پوست، دانشکده‌ی پزشکی، دانشگاه علوم پزشکی همدان، همدان، ایران  
۲. مرکز تحقیقات پسونریازیس، دانشگاه علوم پزشکی همدان، همدان، ایران  
۳. گروه پوست، دانشکده‌ی پزشکی، دانشگاه علوم پزشکی مشهد، مشهد، ایران

**زمینه و هدف:** درماتیت سبورئیک با شیوع تقریبی دو درصد یکی از شایع‌ترین اختلالات درماتولوژی است. درمان‌های متعددی تاکنون برای این بیماران به کار گرفته شده است. این مطالعه جهت بررسی اثربخشی لوسیون بتامتازون در مقایسه با لوسیون کلوتریزون در بیماران مبتلا به سبورئیک درماتیت صورت و سر طراحی شده است.

**روش اجرا:** این مطالعه به روش کارآزمایی بالینی دوسویه کور انجام گرفت. جامعه‌ی مورد مطالعه عبارتند بودند از ۶۰ بیمار با تشخیص درماتیت سبورئیک مراجعه‌کننده به درمانگاه پوست بیمارستان قائم و امام رضا (ع) مشهد در گروه سنی بالای ۱۸ سال. بیماران در دو گروه قرار گرفتند؛ یک گروه با کلوتریزون (بتامتازون + کلوتریمازول) (۳۱ نفر) و گروه دیگر با بتامتازون (۲۹ نفر) به مدت ۴ هفته روزی دو بار از یکی از داروها استفاده کردند. شدت بیماری براساس اریتم، پوسته‌ریزی و خارش با درجه‌بندی از ۰ تا ۴ در شروع مطالعه، ۲ و ۴ هفته پس از درمان و ۲ و ۴ هفته پس از ختم درمان جهت مقایسه‌ی پاسخ درمانی و میزان عود ثبت شد.

**یافته‌ها:** میانگین سن بیماران شرکت‌کننده در این مطالعه ۳۳/۱ سال (۵۶-۱۸ سال) بوده و ۵۶/۷٪ از بیماران شرکت‌کننده در مطالعه مرد بودند. تفاوت معناداری از نظر سن و جنس بین دو گروه وجود نداشت ( $P > 0.05$ ). هر دو درمان موجب بهبودی واضح در شدت اریتم و پوسته‌ریزی صورت و اسکالپ شد ( $P < 0.001$ ). در مقایسه‌ی دو درمان تنها در ۲ هفته پس از شروع درمان، کلوتریزون عملکرد بهتری داشت ولی در سایر زمان‌ها کارایی دو دارو یکسان بود. هر دو درمان در کاهش شدت خارش بیماران نیز کارآمد بودند اما پاسخ به بتامتازون بهتر بود.

**نتیجه‌گیری:** نتایج این مطالعه نشان می‌دهد که هر دو درمان کارآمد می‌باشد. کلوتریزون تأثیر سریع‌تری در رفع اریتم و پوسته‌ریزی و بتامتازون تأثیر بهتری بر کاهش شدت خارش بیماران داشت.

**کلیدواژه‌ها:** درماتیت سبورئیک، بتامتازون، کلوتریزون

دریافت مقاله: ۱۳۹۸/۰۲/۲۸ پذیرش مقاله: ۱۳۹۸/۰۳/۲۰

پوست و زیبایی؛ بهار ۱۳۹۸، دوره‌ی ۱۰ (۱): ۳۷-۳۰

نویسنده‌ی مسئول:

دکتر سیده‌فاطمه یعقوبی‌آل

همدان، خیابان شهید فهمیده، دانشکده‌ی پزشکی  
پست الکترونیک:

mramirryousefi@gmail.com

تعارض منافع: اعلام نشده است

### مقدمه

چند ماه اول زندگی و خودمحدود شونده بوده درحالی که فرم بالغین یک بیماری مزمن با شیوع تقریبی ۲٪ احتمالاً شایع‌ترین نوع آگزما است. تظاهر آن به‌صورت پچ‌های با حاشیه‌ی مشخص یا پلاک‌های نازک

سبورئیک درماتیت یک آگزمای مزمن شایع است که نواحی از پوست بدن با تولید زیاد سبوم و چین‌های بزرگ را درگیر می‌کند. بیماری با دو فرم کلینیکی در شیرخواران و بالغین ظاهر می‌شود. فرم شیرخواران در

سیستمیک زمینه‌ای دارند، مصرف داروهای موضعی یا سیستمیک درمانیت سبورئیک در ۲ هفته‌ی گذشته، شیردهی و بارداری، سابقه‌ی آلرژی شناخته‌شده به داروهای مطالعه، عفونت شناخته‌شده‌ی HIV، ابتلا به پارکینسون، مصرف هم‌زمان داروهای روان‌پزشکی و وجود سایر بیماری‌های پاپولواسکوموس (مانند پسوریازیس و تینه‌آ ورسیکالر) بیماران پس از اخذ رضایت‌نامه‌ی کتبی به‌طور تصادفی در دو گروه درمان لوسیون بتامتازون یا لوسیون کلوتریزون قرار گرفتند. تصادفی‌سازی به روش بلوک راندومیزاسیون صورت گرفت. تمام داروها توسط یک داروخانه تهیه شده و هر دو دارو در شیشه‌های دارویی مشابه و تنها با کد عددی یک یا دو به بیماران عرضه شده و هیچ یک از بیماران یا پژوهشگران مطالعه از نوع درمان دریافتی اطلاع نداشتند. داروها شامل لوسیون بتامتازون ۰/۱٪ و لوسیون کلوتریزون (کلوتریمازول ۰/۱٪+ بتامتازون ۰/۰۵٪) به‌صورت موضعی دوبار در روز بود که در قسمت‌های سمپتوماتیک استفاده شده و مصرف دارو تا یک ماه ادامه داشت.

بیماران یک بار در ابتدای مطالعه از نظر شدت اریتم اسکالپ، شدت اریتم صورت، شدت پوسته‌ریزی اسکالپ، شدت پوسته‌ریزی صورت و خارش مورد بررسی قرار گرفتند و سپس هر کدام از گروه‌ها یک ماه تحت درمان دارویی قرار گرفتند و ارزیابی‌های ذکرشده ۲ و ۴ هفته پس از شروع درمان و ۲ و ۴ هفته پس از قطع درمان تکرار شد. در پایان تأثیر هر دارو در سیر بیماری با گذشت زمان ارزیابی شد. هم‌چنین پاسخ بالینی به درمان بین دو گروه درمانی مقایسه شد.

برای هر یک از موارد پوسته‌ریزی، اریتم و خارش، شدت علائم با عددی بین ۰ تا ۴ تعیین شد که شدت خارش توسط خود بیمار، اما شدت اریتم و پوسته‌ریزی توسط معاینه‌ی پزشک تعیین شد. نبود علائم با عدد ۰، علائم خفیف با عدد ۱، علائم متوسط با عدد ۲، علائم شدید با عدد ۳، علائم بسیار شدید با عدد ۴

زردرنگ با پوسته‌های شبیه سبوس گندم یا پوسته‌های چرب فلس‌مانند و همراه با اریتم و خارش می‌باشد. اگرچه پاتوژنز آن به‌طور کامل شناخته نشده است اما یک ارتباط با تولید بیش از حد و ترکیب غیرطبیعی سبوم مطرح شده و نقش مستقیم مالاسزیا فورفور در آن ثابت شده است.<sup>۱</sup>

با توجه به شیوع بالا ماهیت مزمن و عودکننده‌ی بیماری همراه با خارش و تحریک پوستی آزاردهنده، درگیری شایع مناطق قابل رؤیت بدن مثل اسکالپ و صورت و اثر سایکولوژیک این درگیری، تلاش زیادی برای یافتن درمان مؤثر و قابل‌پذیرش این بیماری صورت گرفته است.

جهت درمان از داروهای متنوعی استفاده شده است و گروه آزول‌ها و کورتیکواستروئیدهای موضعی از رایج‌ترین این درمان‌ها به‌شمار می‌روند.<sup>۲</sup> لوسیون بتامتازون و لوسیون کلوتریزون از متداول‌ترین درمان‌های مذکور است اما کارایی این دو در کارآزمایی‌های بالینی تصادفی مقایسه و بررسی نشده است.

مطالعه‌ی حاضر که برای اولین بار در سطح کشور صورت می‌گیرد جهت بررسی اثربخشی لوسیون بتامتازون ۰/۱٪ در مقایسه با لوسیون کلوتریزون (کلوتریمازول ۰/۱٪+ بتامتازون ۰/۰۵٪) در بیماران مبتلا به سبورئیک درمانیت طراحی شده است.

## روش اجرا

این مطالعه به روش کارآزمایی بالینی دوسویه‌ی کور انجام گرفت. جامعه‌ی مورد مطالعه عبارتند بودند از بیماران مراجعه‌کننده به درمانگاه پوست بیمارستان امام رضا (ع) و قائم (عج) مشهد به‌صورت سرپایی و در گروه سنی بالای ۱۸ سال از تاریخ ابتدای تابستان ۱۳۹۵ تا انتهای بهمن ماه ۱۳۹۵ که برای‌شان تشخیص بالینی سبورئیک درمانیت توسط شرح‌حال و معاینه‌ی بالینی داده شده بود. معیارهای خروج از مطالعه عبارتند بودند از بیمارانی که سابقه‌ی بیماری

مطالعه ۳۳/۱ سال بود. جوان‌ترین بیمار ۱۸ سال و مسن‌ترین آن‌ها ۵۶ سال سن داشتند. بررسی نحوه‌ی پاسخ به درمان بیماران با گذشت زمان نشان داد که در هر دو نوع درمان طی مصرف دارو شدت اریتم صورت کاهش یافت و پس از قطع درمان دارویی مجدد افزایش یافت هرچند به شدت اولیه نرسید. تفاوت بین دو گروه نیز تنها در ۲ هفته پس از شروع درمان معنادار بود ( $P=0.019$ ) که حکایت از پاسخ به درمان بهتر در گروه درمان‌شده با کلوتریزون داشت.

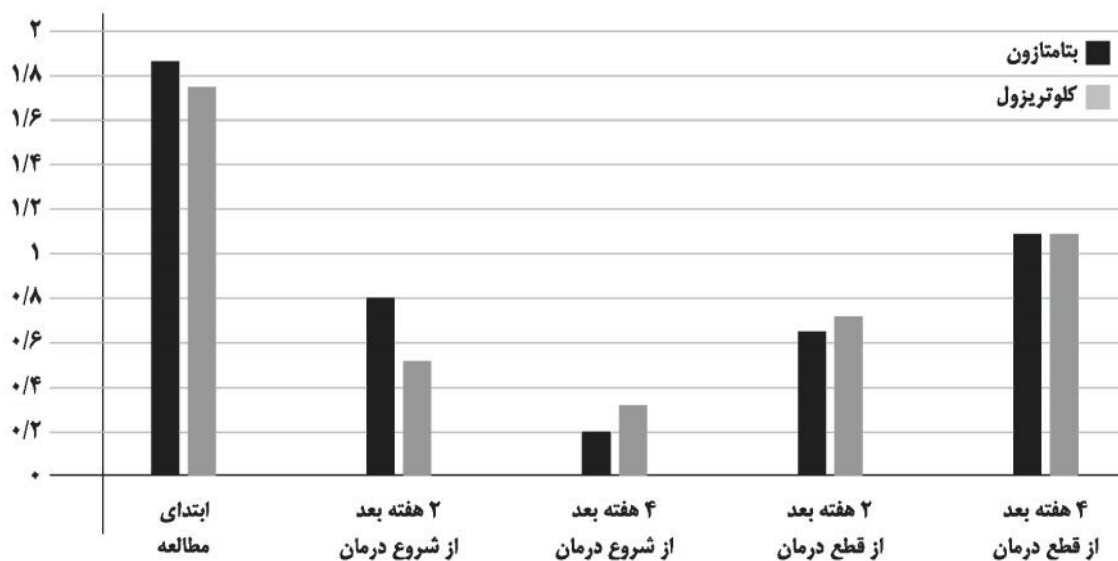
سیر تغییرات شدت اریتم صورت در هر گروه با گذشت زمان بررسی شد که مشخص شد در هر دو گروه با گذشت زمان بهبودی واضح از نظر شدت اریتم صورت در بیماران ایجاد شده بود ( $P=0.001$  برای گروه بتامتازون و  $P<0.001$  برای گروه کلوتریزول). شدت اریتم اسکالپ نیز در هر دو نوع درمان طی زمان مصرف دارو کاهش یافت و پس از قطع درمان دارویی مجدد افزایش یافت ولی باز هم به شدت اولیه نرسید. تفاوت بین دو گروه در هیچ‌کدام از چهار مرتبه‌ی بررسی علائم بیماران معنادار نبود (شکل ۱). سیر تغییرات شدت اریتم اسکالپ در هر گروه با گذشت زمان بررسی شد که مشخص شد در هر دو

مشخص شد. ۸۰ بیمار مبتلا به درمانیت سبوریک وارد مطالعه شدند. به‌علت عدم مراجعه ۲۰ بیمار جهت پیگیری نهایتاً ۶۰ بیمار مورد بررسی قرار گرفتند. برای گروه اول شامل ۳۱ بیمار درمان بیماری با استفاده از کلوتریزون انجام شد. گروه دوم شامل ۲۹ بیمار تحت درمان با لوسیون بتامتازون قرار گرفتند.

تحلیل آماری با استفاده از نرم‌افزار SPSS نسخه‌ی ۱۶ انجام شد و  $P<0.05$  از نظر آماری معنی‌دار در نظر گرفته شد. برای بررسی ارتباط بین متغیرهای کمی در صورت توزیع نرمال داده‌ها از T-test و در صورت توزیع غیرنرمال بودن از آزمون آماری Mann-Whitney استفاده شد. رابطه‌ی بین متغیرهای کیفی نیز با استفاده از مربع کای و Fisher's exact test ارزیابی شد. هم‌چنین میزان کارایی هر کدام از درمان‌ها طی دوره‌ی درمان با استفاده از آزمون آماری Friedman ارزیابی شد.

## یافته‌ها

در مجموع ۳۴ نفر (۵۶/۷٪) از بیماران شرکت‌کننده در مطالعه مرد و ۲۶ نفر (۴۳/۳٪) زن بودند. میانگین سن بیماران شرکت‌کننده در این



شکل ۱: مسیر تغییرات شدت اریتم اسکالپ در هر دو گروه

( $P < 0.001$ ) (شکل ۲).

در ارزیابی شدت خارش نیز هر دو نوع درمان در طی زمان مصرف دارو موجب کاهش شدت علامت شدند که پس از قطع درمان دارویی مجدد افزایش یافت اما به شدت اولیه نرسید. تفاوت بین دو گروه تنها در ۲ هفته بعد از شروع درمان معنادار بود ( $P = 0.043$ ). این مشاهدات نشان می‌دهد که گروه درمان شده با بتامتازون پاسخ نسبتاً سریعتری در تسکین خارش دریافت کردند.

در بررسی سیر تغییر شدت خارش در هر دو گروه با گذشت زمان بهبودی واضح از نظر شدت خارش در بیماران ایجاد شده بود ( $P < 0.001$ ).

### بحث

در این مطالعه کارایی بتامتازون برای درمان درماتیت سبورئیک با کلوتریزول مقایسه شد. برای این کار شدت اریتم اسکالپ، شدت اریتم صورت، شدت پوسته‌ریزی اسکالپ، شدت پوسته‌ریزی صورت و خارش در بیماران قبل و بعد از درمان ارزیابی شد. میانگین سن بیماران شرکت‌کننده در این مطالعه ۳۳٫۱ سال (۵۶-۱۸ سال) بوده و ۵۶٫۷٪ از بیماران

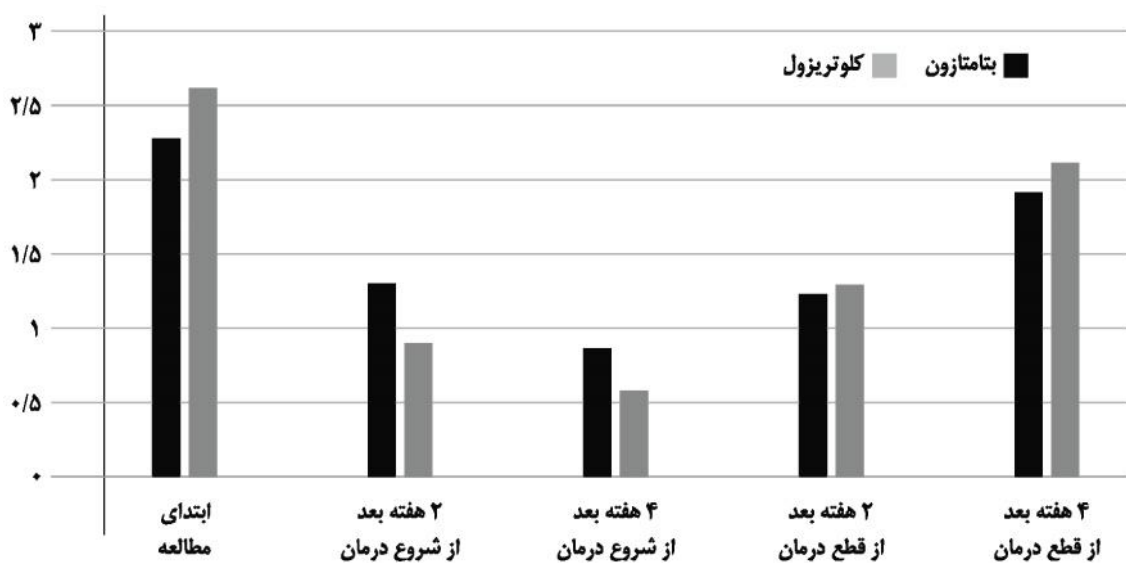
گروه با گذشت زمان بهبودی واضح از نظر شدت اریتماسکالپ در بیماران ایجاد شده بود ( $P < 0.001$ ).

شدت پوسته‌ریزی صورت نیز در هر دو نوع درمان طی زمان مصرف دارو کاهش یافت و پس از قطع درمان دارویی مجدد افزایش یافت ولی بازهم به شدت اولیه نرسید. تفاوت بین دو گروه در هیچ‌کدام از چهار مرتبه بررسی علائم بیماران معنادار نبود.

در بررسی سیر تغییر شدت پوسته‌ریزی صورت در هر دو گروه با گذشت زمان بهبودی واضح از نظر شدت پوسته‌ریزی صورت در بیماران ایجاد شده بود ( $P < 0.001$ ).

هم‌چنین هر دو نوع درمان طی زمان مصرف دارو موجب کاهش شدت پوسته‌ریزی اسکالپ شدند که پس از قطع درمان دارویی مجدد افزایش یافت هر چند به شدت اولیه نرسید. تفاوت بین دو گروه تنها در ۲ هفته پس از شروع درمان معنادار بود ( $P = 0.043$ ) که حکایت از پاسخ به درمان بهتر در گروه درمان شده با کلوتریزول داشت.

در بررسی سیر تغییر شدت پوسته‌ریزی اسکالپ در هر دو گروه با گذشت زمان بهبودی واضح از نظر شدت پوسته‌ریزی اسکالپ در بیماران ایجاد شده بود



شکل ۲: مقایسه شدت پوسته‌ریزی اسکالپ

زیادی مشابه یافته‌های ما می‌باشد با این اختلاف که در مطالعه‌ی ما پاسخ به درمان و تحمل درمان در مورد هر دو دارو بسیار خوب بود و کلوتریزون برتری اندکی در بهبود اریتم و پوسته‌ریزی داشت و بتامتازون در بهبود خارش مؤثرتر بود. یکی از تفاوت‌های مهم این دو مطالعه طول دوره‌ی پیگیری طولانی‌تر (۴ ماهه) در مطالعه‌ی Ortonne و همکاران<sup>۳</sup> در مقابل تنها یک ماه پیگیری بیماران در مطالعه‌ی ما می‌باشد که این عامل می‌تواند در تفاوت یافته‌های ما مؤثر باشد.

Milani و همکاران<sup>۴</sup> نیز در مطالعه‌ای به بررسی کاربرد مصرف فوم بتامتازون والرات ۱٪ در ۱۸۰ بیمار مبتلا به درمانیت سبورئیک متوسط تا شدید اسکالپ پرداختند. بیماران با استفاده از نمره‌ی ۵ امتیازی با ارزیابی اریتم، خارش و پوسته‌ریزی بعد از ۴ هفته درمان فعال و ۸ هفته فالوآپ بدون درمان مورد بررسی قرار گرفتند. نتایج نشان داد که این درمان موجب بهبود چشم‌گیر ضایعات شد و میانگین جمع نمرات بیماران از ۶٫۳ به ۱٫۴ بعد از دوره‌ی درمان فعال و ۱٫۷ بعد از فالوآپ ۸ هفته‌ای کاهش یافت. بعد از ۴ هفته درمان ۹۳٪ و بعد از ۸ هفته فالوآپ ۸۸٪ بیماران نمره‌ی زیر ۳ داشتند. یافته‌های این مطالعه با مشاهدات ما هم‌خوانی داشت. در این مطالعه مشابه مطالعه‌ی ما بیماران تا ۴ هفته درمان فعال و سپس تا ۸ هفته فالوآپ شدند که نتایج این مطالعه مشابه مطالعه‌ی ما نشان داد که پس از قطع درمان علائم بیمار شروع به عود می‌کند اما بعد از ۴ هفته از قطع درمان هم‌چنان شدت علائم به‌صورت معناداری خفیف‌تر از ابتدای مطالعه باقی ماند.

Rigopoulos و همکاران<sup>۵</sup> نیز به مقایسه‌ی کرم بتامتازون والرات و کرم پیمکرولیموس ۱٪ روی ۲۰ بیمار پرداختند. مقایسه با اسکور چهار امتیازی و با بررسی خارش، پوسته‌ریزی و اریتم انجام شد. آن‌ها مشاهده کردند که هر دو دارو بسیار مؤثر بودند. بتامتازون موجب کاهش غیرمعنادار سریع‌تر در علائم

شرکت‌کننده در مطالعه مرد بودند. تفاوت معناداری از نظر سن و جنس بین دو گروه وجود نداشت. در مطالعات گذشته نیز در توافق کامل با یافته‌های ما عنوان شده است که پیک سنی ابتلا به این بیماری ۴۰-۱۸ سال بوده و در تمام بازه‌های سنی بیماری در مردان شایع‌تر زنان بوده است.<sup>۱</sup>

هر دو درمان موجب بهبودی واضح در شدت اریتم صورت و اسکالپ شد اما بعد از قطع درمان علائم تا حدود زیادی برگشت داشت. در مقایسه‌ی دو درمان نیز تنها ۲ هفته پس از شروع درمان، کلوتریزون عملکرد بهتری در بهبود اریتم صورت داشت ولی در سایر زمان‌ها کارایی دو دارو یکسان بود.

هم‌چنین هر دو درمان موجب بهبود واضح در شدت پوسته‌ریزی صورت و اسکالپ شدند و از این نظر نیز در اکثر زمان‌های ارزیابی کارایی یکسانی داشتند به‌جز شدت پوسته‌ریزی اسکالپ ۲ هفته پس از شروع درمان که گروه درمان‌شده با کلوتریزون پاسخ به درمان بهتری نشان داد.

هر دو درمان در کاهش شدت خارش بیماران نیز کارآمد بودند اما در مقایسه‌ی بین آن‌ها، گروه درمان‌شده با بتامتازون پاسخ به درمان بهتری داشتند.

Ortonne و همکاران<sup>۳</sup> نیز در بررسی ۶۲ بیمار درمانیت سبورئیک، در دو گروه درمان‌شده با ژل کتوکونازول ۲٪ در مقایسه با لوسیون بتامتازون دی‌پروپیونات ۵٪ به بررسی شدت اریتم، پوسته‌ریزی و خارش در اسکالپ، پلک‌ها، چین‌های نازولیبیال و توراکس توسط خود بیمار و درمان‌گر پرداختند و نتایج این مطالعه نشان داد که پاسخ به ژل کتوکونازول ۲٪ در مقایسه با لوسیون بتامتازون در برطرف کردن علائم درمانیت سبورئیک سر صورت و توراکس هم در بررسی توسط پزشکان و هم در نظرخواهی از بیماران مؤثرتر بود. محققان نتیجه گرفتند که کتوکونازول یک آلترناتیو عالی برای کورتیکواستروئید موضعی در درمان درمانیت سبورئیک می‌باشد. نتایج این مطالعه تا حدود

Dall'Oglio و همکاران<sup>۶</sup> در بررسی کارایی درمان ترکیبی با ضدقارچ/ضدالتهاب موضعی در موارد خفیف تا متوسط درماتیت سبورئیک با بررسی خارش، اریتم و پوسته‌ریزی نشان دادند که این درمان ترکیبی موجب بهبود واضحی در علائم خارش، اریتم و پوسته‌ریزی بیماران شد. بررسی کلی پزشکان نشان‌دهنده‌ی بهبود در ۸۹٪ بیماران و پاسخ کامل در ۵۶٪ موارد بود. یافته‌های مطالعه‌ی ما نیز با توجه به تأثیر بهتر کلوتریزون در بهبود علائم اریتم و پوسته‌ریزی به نوعی از کارایی احتمالی بهتر درمان ترکیبی حمایت می‌کند. نتایج این مطالعه کارآزمایی بالینی دوسویه کور نشان داد که درمان با لوسیون کلوتریزون و بتامتازون در درمان درماتیت سبورئیک ایمن و بدون عارضه بوده و بسیار کارآمد می‌باشد. هم‌چنین مشخص شد که کلوتریزون می‌تواند با سرعت بیشتری شدت اریتم صورت و پوسته‌ریزی اسکالپ را کاهش دهد، درحالی که بتامتازون تأثیر بارزتری بر کاهش شدت خارش بیماران داشت. پیشنهاد ما انجام مطالعاتی در آینده با حجم نمونه‌ی بیشتر با افزایش طول مدت انجام مطالعه و انجام مطالعات چندمرکزی و بین دانشگاهی است. اندازه‌گیری دانسیته‌ی مالاسزیا در ضایعات سبوره و بررسی ارتباط میزان تغییر آن با پاسخ بالینی بیمار در گروه‌های درمانی و زمان پیگیری طولانی‌تر می‌تواند به ارزیابی دقیق‌تر در مورد مقایسه‌ی پاسخ‌های درمانی، شیوع ایجاد مقاومت نسبت به دارو، عود بیماری و بررسی عوارض جانبی احتمالی هر یک از درمان‌ها کمک کند.

پوسته‌ریزی، اریتم و خارش شد. اما همانند مطالعه‌ی ما نقطه ضعف این درمان به‌نظر می‌رسد در برگشت‌پذیری سریع علائم بیماران می‌باشد چراکه نسبت به پیمکرولیموس عود بیماری زودتر و شدیدتر اتفاق افتاد.

Ortonne و همکاران<sup>۳</sup> در مطالعه‌ی دیگری به مقایسه‌ی اثربخشی و ایمن بودن استفاده از کلوتنازول پروپیونات (CP) ۰/۰۵٪ ترکیب‌شده با کتوکونازول ۲٪ (K2) در مقایسه با کتوکونازول به‌تنهایی در درمان درماتیت سبورئیک متوسط تا شدید اسکالپ پرداختند. نتایج نشان داد که رژیم درمانی حاوی کلوتنازول اثربخشی بالاتری نسبت به کتوکونازول به‌تنهایی دارد. هرچند روش کار این مطالعه با مطالعه‌ی ما متفاوت می‌باشد اما همانند مطالعه‌ی ما تأییدکننده‌ی اثربخشی خوب کورتیکواستروئیدهای ضعیف در درمان درماتیت سبورئیک می‌باشد. هم‌چنین نتایج این مطالعه نشان‌دهنده‌ی اثرات مکمل درمان ضدقارچ و کورتیکواستروئید می‌باشد؛ همان‌طور که در مطالعه‌ی ما نیز نشان داده شد که درمان با کلوتریزون می‌تواند موجب اثربخشی سریع‌تر در کاهش اریتم صورت و پوسته‌ریزی اسکالپ شود.

مطالعات دیگری نیز به مقایسه‌ی کارایی کورتیکواستروئیدها و ضدقارچ‌ها پرداختند و اثربخشی خوب هر دو درمان را گزارش کردند، هرچند نوع داروی انتخابی با مطالعه‌ی ما متفاوت می‌باشد.

## References

1. Bologna j, Jorizzo j, Schaffer jv. *Dermatology*. 3rd edition. 2012; 220-1.
2. Gupta AK, Kogan N. Seborrheic dermatitis: current treatment practices. *Expert Opin Pharmacother*. 2004; 5: 1755-65.
3. Ortone JP, Lacour JP, Vitetta A, Le Fichoux Y. Comparative study of ketoconazole 2% foaming gel and betamethasone dipropionate 0.05% lotion in the treatment of seborrheic dermatitis in adults. *Dermatology*. 1992; 184(4): 275-80.

4. Milani M, Di Molfetta S, Gramazio R. Efficacy of betamethasone valerate 0.1% thermophobic foam in seborrhoeicdermatitisof the scalp: an open-label,multicentre, prospective trial on 180 patients. 2003; 9(4) P: 342-45.
5. Rigopoulos D, Ioannides D, Kalogeromitros D, et al. Pimecrolimus cream 1% vs betamethasone 17-valerate 0.1% cream in the treatment of seborrhoeic dermatitis. A randomized open-label clinical trial. Br J Dermatol. 2004; 151(5): 1071-5.
6. Dall'OglioF, Tedeschi A, Guardabasso V, Micali G. Evaluation of a topical anti-inflammatory/antifungal combination cream in mild-to-moderate facial seborrheic dermatitis: an intra-subject controlled trial examining treated vs. untreated skin utilizing clinical features and erythema-directed digital photography. J Clin Aesth Dermatol 2015; 8(9): 33-8.

## Comparison of the efficacy of betamethasone lotion with clotrizone (betamethasone + clotrimazole) lotion in seborrheic dermatitis of face and scalp

Pedram Alirezaei, MD<sup>1,2</sup>  
 Zeinab Memarzadeh, MD<sup>3</sup>  
 Sara Molkara, MD<sup>3</sup>  
 Seyedeh Fatemeh Yaghoubi Al, MD<sup>1</sup>

1. Department of Dermatology, Medical School, Hamedan University of Medical Sciences, Hamedan, Iran
2. Center for Psoriasis Research, Medical School, Hamedan University of Medical Sciences, Hamedan, Iran
3. Department of Dermatology, Mashhad University of Medical Sciences, Mashhad, Iran

**Background and Aim:** Seborrheic dermatitis is one of the most common diseases in dermatology with a prevalence of about 2%. Many treatments have been used for this disease. This Study aimed to investigate the efficacy of betamethasone lotion compared with clotrizone lotion in patients with seborrheic dermatitis of face and scalp.

**Methods:** This double blind study was performed on 60 patients with seborrheic dermatitis older than 18 years, who referred to Emam Reza hospital, Mashhad. Patients were divided into two groups: clotrizone (31) and betamethasone group (29 patients). Patients were treated for a month. We evaluated severity of pruritus, erythema and desquamation of the face and scalp.

**Results:** The average age of patients participating in the study was 33.1 years (18 to 56 years) and 56.7% of patients were male. No significant differences were found in age and gender between the two groups ( $P > 0.05$ ). Both treatments reduced severity of erythema and desquamation of the face and scalp ( $P < 0.001$ ). Two weeks after treatment, clotrizone had better performance, but there after both lotions had similar effect. Betamethasone reduced pruritus more than clotrizone.

**Conclusion:** This study showed that both betamethasone and clotrizone were effective. Clotrizone has better impact on the severity of erythema and scaling and betamethasone has better effect on improving the severity of pruritus.

**Keywords:** seborrheic dermatitis, betamethasone, clotrizone

Received: May 18, 2019 Accepted: Jun 10, 2019

Dermatology and Cosmetic 2019; 10 (1): 30-37

**Corresponding Author:**  
 Seyedeh Fatemeh Yaghoubi Al, MD

Shahid Fahmideh Ave, Medical School,  
 Hamedan, Iran  
 Email: mramirryousefi@gmail.com

**Conflict of interest:** None to declare