

یافته‌های تریکوسکوپی در انواع مختلف آلوپسی

دکتر فراست نورمحمدی^۱
دکتر علیرضا سلطانیان^۲
دکتر پدram علیرضائی^۱

۱. مرکز تحقیقات پسونریازیس، دانشگاه علوم پزشکی همدان، همدان، ایران
۲. گروه آمار زیستی و اپیدمیولوژی، دانشکده‌ی بهداشت، دانشگاه علوم پزشکی همدان، همدان، ایران

زمینه و هدف: تریکوسکوپی یک ابزار تشخیصی غیرتهاجمی بیماری‌های مو است. هدف از این مطالعه بررسی یافته‌های تریکوسکوپی در انواع مختلف آلوپسی بود.

روش اجرا: این مطالعه‌ی مقطعی از فروردین ۱۳۹۸ تا تیر ۱۳۹۹ بر روی ۱۵۵ بیمار دچار آلوپسی مراجعه‌کننده به بیمارستان سینای همدان انجام شد. بیماران پس از اخذ رضایت کتبی وارد مطالعه می‌شدند. بیوپسی جهت تشخیص قطعی نوع آلوپسی انجام و سپس بررسی تریکوسکوپی صورت می‌گرفت. یافته‌های تریکوسکوپی همراه با داده‌های دموگرافیک ثبت می‌شد. در پایان داده‌ها با روش‌های آماری مناسب توصیف شد.

یافته‌ها: در مجموع ۱۵۵ بیمار (۷۹ مرد و ۷۶ زن) وارد مطالعه شدند. شایع‌ترین یافته‌ی تریکوسکوپی در آلوپسی آر‌آ، موی ولوس با ۹۵/۵ درصد شیوع و شایع‌ترین یافته در آلوپسی آندروژنتیک، تفاوت (هتروژنتی) در ضخامت ساقه‌ی مو بود که در تمامی بیماران دیده شد. شایع‌ترین یافته‌ها در تلوزن افلوویوم چهار علامت واحدهای پیلوسباسه دارای موی منفرد، علامت پری پیلا، موهای دوباره رشدکننده‌ی برافراشته (upright regrowing hairs) و موهای ترمینال نازک بود که در تمامی بیماران مشاهده گردید. شایع‌ترین یافته در لیکن پلانوپیلاریس، پوسته‌ریزی دور فولیکول با ۸۱/۸٪ شیوع و شایع‌ترین یافته‌ها در لوپوس اریتماتوی دیسکوئید، نقاط بزرگ زردرنگ و پوسته‌ریزی ظریف (هر دو با ۱۰۰٪ شیوع) و در تینه‌آ کاپیتیس، نقاط سیاه با ۸۵/۷٪ شیوع بود.

نتیجه‌گیری: تریکوسکوپی به‌عنوان روشی غیرتهاجمی می‌تواند در تشخیص افتراقی علل مختلف آلوپسی کمک‌کننده باشد.

کلیدواژه‌ها: آلوپسی، تریکوسکوپی، تشخیص، درموسکوپی

دریافت مقاله: ۱۳۹۹/۰۵/۲۹ پذیرش مقاله: ۱۳۹۹/۰۷/۳۰

پوست و زیبایی؛ پاییز ۱۳۹۹، دوره‌ی ۱۱ (۳): ۲۰۵-۲۱۳

نویسنده‌ی مسئول:
دکتر پدram علیرضائی

همدان، خیابان شهید فهمیده، دانشگاه علوم پزشکی همدان، مرکز تحقیقات پسونریازیس
پست الکترونیک:

prc@umsha.ac.ir

تعارض منافع: اعلام نشده است.

مقدمه

اسکالپ مورد استفاده قرار دادند^۲ و از آن پس یافته‌های درموسکوپی انواع مختلف آلوپسی در مطالعات متعددی گزارش شد^{۳،۴}.

با استفاده از روش تریکوسکوپی در اسکالپ نرمال و سالم، واحدهای فولیکولار حاوی ۱ تا ۳ و به‌ندرت ۴ یا ۵ تار موی ترمینال دیده می‌شوند^{۵،۶}.

آلوپسی‌ها به‌عنوان یکی از شایع‌ترین علل مراجعه بیماران به متخصصین پوست به دو نوع اصلی اسکالپ‌گذار و غیراسکالپ‌گذار تقسیم می‌شوند.

ریزش مو شایع‌ترین اختلال مرتبط با مو می‌باشد که به دلایل گوناگونی رخ می‌دهد و ممکن است افتراق علل مختلف آن برای پزشک چالش‌برانگیز باشد. درموسکوپی (Epiluminescence microscopy) یک روش معاینه غیرتهاجمی است که اغلب برای بررسی ضایعات پیگمانته پوست استفاده می‌شود و به‌ویژه در تشخیص ملانوم کاربرد دارد^۱.

Rudnicka و همکاران اصطلاح «Trichoscopy» را برای اولین بار در سال ۲۰۰۶ برای درموسکوپی مو و

در تلوزن افلوويوم (TE)، افزايش ريزش موهاي مرحله‌ي تلوزن در پاسخ به يك تغيير فزيولوژيک يا پاتولوژيک در فرد رخ مي‌دهد.^{۱۴}

در پوست سر نرمال ۹۵-۹۰٪ فوليكول‌ها در فاز آنژن و ۱۰-۵٪ در فاز تلوزن هستند و روزانه حدود ۵۰-۱۰۰ عدد تار مو مي‌ريزند. اگر موهاي تلوزن بيش از ۲۰٪ باشند به نفع تشخيص تلوزن افلوويوم است.^{۱۵} در تریکوسکوپي تلوزن افلوويوم کاهش دانسيته‌ي موها همراه با فوليكول‌هاي خالي ديده مي‌شود.^{۱۶}

ليکن پلانوپيلاريس (LPP) نوعي آلوپسي اسکار گذار مزمن است که با هايپرکراتوز فوليكولار، اريتم اطراف فولیکل و ازدست‌رفتن منافذ فوليكولار مشخص مي‌شود. ضايعات آن ممکن است منفرد يا متعدد باشد و معمولاً نواحی Vertex و Parietal را درگير مي‌کند.^{۱۷} ضايعات DLE اغلب در بزرگسالان ديده مي‌شود و در زنان شايع‌تر است. اين بيماري با پلاک‌هاي پوسته‌دهنده همراه با فوليكولار plug، تلانژکتازي و اسکار مرکزي پيشرونده (progressive central scarring) بروز مي‌يابد و تشخيص آن صرفاً بر مبنای ظاهر باليني امکان‌پذير نيست.^{۱۸}

تریکوسکوپي یک روش تشخيصي در بيماري‌هاي مو مي‌باشد که ساده و غيرتهاجمي است و مي‌تواند به‌صورت سرپايي انجام شود. استفاده از اين روش باعث کاهش نياز به بيوپسي که یک روش تشخيصي تهاجمي است خواهد شد و حتي اگر ضرورت انجام بيوپسي وجود داشته باشد، تریکوسکوپي براي انتخاب بهترين مکان جهت بيوپسي کاربرد خواهد داشت. علاوه‌بر اين تریکوسکوپي یک ابزار ارزشمند جهت ارزيابي پاسخ به درمان در پيگيري‌هاي پس از درمان بيماران مي‌باشد. هدف از اين مطالعه بررسي يافته‌هاي تریکوسکوپي در انواع مختلف آلوپسي در بيماران مراجعه‌کننده به بيمارستان سينا شهر همدان بود.

آلوپسي‌هاي غيراسکار گذار بالقوه برگشت‌پذير هستند اما در آلوپسي‌هاي اسکار گذار، فوليكول‌هاي مو معمولاً به‌صورت دائم از دست مي‌روند.^۷

برخی از بيماري‌هاي مو مانند آلوپسي آندروژنتيک و آلوپسي آره‌آتا الگوی دومرحله‌اي دارند و در مراحل زودرس بيماري ريزش موی غيراسکار گذار و در مراحل ديررس، ريزش موی اسکارگذار خواهند داشت.^{۸،۹}

آلوپسي آندروژنتيک (androgenetic alopecia [AGA]) شايع‌ترين نوع ريزش مو در مردان است که منجر به تبديل موهاي ترمينال اسکالپ به موهاي ولوس نازک (مينياتوري شدن فوليكول‌هاي مو) مي‌شود. حداقل ۸۰ درصد مردان سفيد پوست و حدود ۵۰ درصد زنان تا سن ۷۰ سالگي شواهدی از AGA را بروز مي‌دهند. در اين بيماري نازک شدن موها به‌صورت قرينه در نواحی تاج سر (crown)، پيشاني و فرق سر (vertex) رخ مي‌دهد.^{۱۰}

آلوپسي آره‌آتا (alopecia areata [AA]) یک آلوپسي غيراسکارگذار خودايمن است که فاکتورهاي ژنتيکی در استعداد ابتلا و شدت آن دخيل هستند.^۹ شيوع اين بيماري در جوامع گوناگون متفاوت بوده، عموماً در حدود ۱ تا ۲ درصد است.^{۱۱}

AA اغلب به‌صورت پچ‌هاي بيضي يا گرد در اسکالپ يا ناحيه‌ي ريش آفايان بروز مي‌نمايد. موهاي کوتاه به‌صورت علامت تعجب (که انتهاي ديستال آن‌ها پهن‌تر از انتهاي پروگزيمال است) اغلب در حاشيه‌ي مناطق آلوپسيک ديده مي‌شوند.^{۱۲}

تینه‌آ کاپيتيس (tinea capitis [TC]) شايع‌ترين عفونت درماتوفيتي دوران کودکی است و تشخيص آن غالباً باليني است. استاندارد طلايي تشخيص در اين بيماري روش کشت مي‌باشد که نيازمند زماني طولاني است و درنتيجه باعث تأخير در شروع درمان مي‌شود. يافته‌هاي درموسکوپيک اختصاصی در TC باعث ساده‌تر شدن تشخيص مي‌گردد. comma hair یکی از اين يافته‌ها است.^{۱۳}

روش اجرا

جدول ۱: فراوانی انواع یافته‌های تریکوسکوپیک در آلپوسی آره‌آتا

علائم	مردان فراوانی (درصد)	زنان فراوانی (درصد)
yellow dots	۲۰ (۷۱٫۴)	۱۳ (۷۶٫۵)
black dots	۷ (۲۵٫۰)	۵ (۲۹٫۴)
broken hairs	۱۳ (۴۶٫۴)	۸ (۴۷٫۱)
hairs tapered	۵ (۱۷٫۹)	۳ (۱۷٫۶)
hairs like monilethrix mark microexclamation hairs	۰ (۰)	۱ (۵٫۹)
hairs tulip	۱۲ (۴۲٫۹)	۱۲ (۷۰٫۶)
hairs zigzag	۷ (۲۵)	۴ (۲۳٫۵)
upright regrowing hairs	۲۶ (۹۲٫۹)	۱۶ (۹۴٫۱)
pigtail hairs	۱ (۳٫۶)	۸ (۴۷٫۱)
vellus hairs	۲۷ (۹۶٫۴)	۱۶ (۹۴٫۱)

n=۴۵

جدول ۲: فراوانی انواع یافته‌های تریکوسکوپیک در آلپوسی آندروژنیک

علائم	مردان فراوانی (درصد)	زنان فراوانی (درصد)
hair shaft thickness heterogeneity	۳۳ (۱۰۰)	۲۹ (۱۰۰)
vellus hairs	۳۳ (۱۰۰)	۲۶ (۸۹٫۷)
single hair	۳۳ (۱۰۰)	۲۸ (۹۶٫۶)
pilosebaceous units	۸ (۲۴٫۲)	۴ (۱۳٫۸)
peripilar sign	۱۵ (۴۵٫۵)	۱۳ (۴۴٫۸)
honeycomb pigmentation	۴ (۱۲٫۱)	۲۹ (۱۰۰)
thin hairs	۳۰ (۹۰٫۹)	۲۸ (۹۶٫۶)

n=۶۲

جدول ۳: فراوانی انواع یافته‌های تریکوسکوپیک در تلوزن افلوویوم

علائم	مردان فراوانی (درصد)	زنان فراوانی (درصد)
empty hair follicles	۰ (۰)	۴ (۲۸٫۶)
single hair pilosebaceous units	۰ (۰)	۱۴ (۱۰۰)
upright regrowing hairs	۰ (۰)	۱۴ (۱۰۰)
peripilar sign	۰ (۰)	۱۴ (۱۰۰)
thin terminal hairs	۰ (۰)	۱۴ (۱۰۰)

n=۱۴

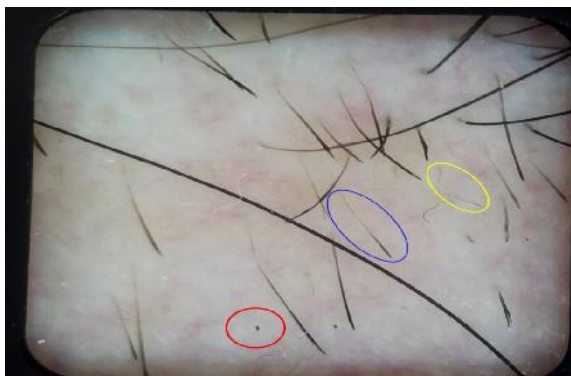
این مطالعه‌ی مقطعی در یک بازه‌ی ۱۶ ماهه از فروردین ۱۳۹۸ تا تیرماه ۱۳۹۹ بر روی ۱۵۵ بیمار مبتلا به آلپوسی مراجعه‌کننده به بیمارستان سینای شهر همدان انجام شد. این مطالعه با کد IR.UMSHA.REC.1397.105 توسط کمیته‌ی اخلاق در پژوهش دانشگاه علوم پزشکی همدان تأیید شده بود. بیماران پس از اخذ رضایت نامه کتبی وارد مطالعه می‌شدند. بیوپسی جهت تشخیص قطعی نوع آلپوسی انجام می‌شد و بعد از قطعی شدن تشخیص با بیوپسی، بررسی تریکوسکوپیک نیز انجام می‌گرفت. یافته‌های تریکوسکوپیک همراه با یافته‌های دموگرافیک بیماران در چک‌لیست از قبل طراحی شده وارد می‌شد. در پایان، داده‌ها با استفاده از روش‌های آماری مناسب توصیف شد.

یافته‌ها

در مجموع تعداد ۱۵۵ بیمار شامل ۷۹ نفر مرد (۵۱٪) و ۷۶ نفر زن (۴۹٪) وارد مطالعه شدند. میانگین سنی بیماران 29.68 ± 10.09 بود. ۶۲ بیمار (۴۰٪) مبتلا به AGA، ۴۵ بیمار (۲۹٫۰۳٪) مبتلا به AA، ۲۲ بیمار (۱۴٫۱۹٪) مبتلا به LPP، ۱۴ بیمار (۹٫۰۳٪) مبتلا به TE، ۷ بیمار (۴٫۵۲٪) مبتلا به TC و ۵ بیمار (۳٫۲۲٪) مبتلا به DLE شناسایی شدند. ویژگی‌های تریکوسپیک شناسایی شده در هر بیماری به تفکیک در جداول ۱-۶ مشخص گردیده است. همچنین اشکال ۱ و ۲ برخی از نشانه‌های آلپوسی آندروژنیک و آلپوسی آره‌آتا را نمایش داده است.



شکل ۱: تفاوت (هتروژنیته) در ضخامت ساقه‌ی مو در آلوپسی آندروژنتیک



شکل ۲: نشانه‌های آلوپسی آره‌آتا شامل علامت تعجب (آبی)، نقاط سیاه (قرمز) و موهای زیگزاگ (زرد)

بحث

در مطالعه‌ی Miteva و همکاران در سال ۲۰۱۲ با بررسی مطالعات انجام‌شده بر روی تظاهرات درموسکوپیک بیماری‌های شایع مو و اسکالپ مشخص شد که تریکوسکوپی و ویدئو درموسکوپي اسکالپ در تشخیص سریع تینه‌آ کاپیتیس و آلوپسی آره‌آتا و نیز افتراق آلوپسی آندروژنتیک زودرس از تلوژن افلوویوم بسیار کارآمد می‌باشند.^{۱۹} در مطالعه‌ی Chiramel و همکاران در سال ۲۰۱۶ نیز نشان داده شد که تریکوسکوپی نقش مؤثری در افتراق موارد مختلف آلوپسی دارد.^{۲۰}

در مطالعه‌ی ما در تریکوسکوپی alopecia areata yellow dots (AA)، در ۷۳٫۳۳٪ و exclamation mark hair در ۵۳٫۳۳٪ از بیماران مشاهده شد.

جدول ۴: فراوانی انواع یافته‌های تریکوسکوپیک در لیکن پلانوپیلاریس

علائم	مردان فراوانی (درصد)	زنان فراوانی (درصد)
perifollicular scaling	۵ (۷۱٫۴)	۱۳ (۸۶٫۷)
tubular silver white hair casts	۲ (۲۸٫۹)	۴ (۲۶٫۷)
hair casts	۳ (۴۲٫۹)	۵ (۳۳٫۳)
white dots	۱ (۱۴٫۳)	۱۵ (۱۰۰)
elongated linear blood vessels	۴ (۵۷٫۱)	۱۰ (۶۶٫۷)
wickham striae	۰ (۰)	۱ (۶٫۷)
violaceous area or violet brown area	۴ (۵۷٫۱)	۱۱ (۷۳٫۳)
white area	۴ (۵۷٫۱)	۵ (۳۳٫۳)
strawberry ice cream pattern with milky red area	۱ (۱۴٫۳)	۱ (۶٫۷)
tufted hairs	۵ (۷۱٫۴)	۷ (۴۶٫۷)

n=۲۲

جدول ۵: فراوانی انواع یافته‌های تریکوسکوپیک در دیسکوئید لوپوس اریتماتوزوس

علائم	مردان فراوانی (درصد)	زنان فراوانی (درصد)
thick arborizing vessels	۳ (۱۰۰)	۱ (۵۰)
large yellow dots	۳ (۱۰۰)	۲ (۱۰۰)
yellow dots containing thin spider vessels	۱ (۳۳٫۳)	۲ (۱۰۰)
fine scaling	۳ (۱۰۰)	۲ (۱۰۰)
scattered brown discoloration	۲ (۶۶٫۷)	۲ (۱۰۰)
red dots	۳ (۱۰۰)	۱ (۵۰)
loss of follicular openings	۲ (۶۶٫۷)	۲ (۱۰۰)
pink area	۳ (۱۰۰)	۱ (۵۰)

n=۵

جدول ۶: فراوانی انواع یافته‌های تریکوسکوپیک در تینه‌آ کاپیتیس

علائم	مردان فراوانی (درصد)	زنان فراوانی (درصد)
comma hairs	۵ (۷۱٫۴)	۰ (۰)
corkscrew hairs	۳ (۴۲٫۹)	۰ (۰)
morse code hairs	۳ (۴۲٫۹)	۰ (۰)
zigzag hairs	۲ (۲۸٫۶)	۰ (۰)
block hairs	۵ (۷۱٫۴)	۰ (۰)
black dots	۶ (۸۵٫۷)	۰ (۰)
elongated blood vessels	۱ (۱۴٫۳)	۰ (۰)
yellow amorphous area (favus)	۲ (۲۸٫۶)	۰ (۰)
wax colored perifollicular area (favus)	۱ (۱۴٫۳)	۰ (۰)

n=۷

همکاران در هند، بارزترین یافته‌های درموسکوپي perifollicular، perifollicular scaling، LPP elongated و violaceous areas inflammation و parallel-oriented blood vessels معرفی شد که نتایج این مطالعه با مطالعه‌ی ما همراستا بود.^{۲۳}

در مطالعه‌ی Kibar و همکاران در کشور مالزی و Ross و همکاران در کشور ایتالیا white dots به‌عنوان فراوان‌ترین یافته‌ی تریکوسکوپیک androgenetic alopecia (AGA) تشخیص داده شد.^{۲۱ و ۲۴} این در حالی است که در مطالعه‌ی Inui در ژاپن hair diameter diversity با بیش از ۲۰٪ به‌عنوان مهم‌ترین یافته‌ی تشخیصی AGA در نظر گرفته شد که در تمامی بیماران قابل مشاهده است. در ضمن peripilar sign نیز به‌عنوان یک یافته‌ی شایع در ۶۶ درصد بیماران مشاهده گردید.^{۲۵} در مطالعه‌ی ما نیز peripilar sign در ۱۹٫۳۵٪ از بیماران AGA دیده شد. (TE) telogen effluvium ممکن است با AGA به‌طور همزمان بروز نماید بنابراین برای تمایز آن‌ها بهتر است ناحیه‌ی تمپورال به تنهایی بررسی نشود تا ارزش تشخیصی درموسکوپي برای این نوع از آلوپسی مورد مناقشه قرار نگیرد.^{۲۶}

در مطالعه‌ی حاضر از ۱۵۵ بیمار، ۸٫۸۶٪ مبتلا به TE تشخیص داده شدند و علائم single hair، upright regrowing hairs، pilosebaceous units و peripilar sign و thin terminal hairs در ۱۰۰٪ موارد TE مشاهده شد. در مطالعه‌ی Romero و همکاران در کشور اسپانیا نیز همانند مطالعه‌ی حاضر با روش تریکوسکوپي توانستند TE را تشخیص دهند که در بررسی آن‌ها empty follicles، افزایش single hair و short regrowing hairs به‌عنوان شایع‌ترین علائم این بیماری شناسایی شدند.^{۲۷}

در مطالعه‌ی Salah و همکاران در سال ۲۰۱۸ در کشور مصر درموسکوپي به‌عنوان ابزاری ارزشمند جهت تشخیص DLE در مراحل مختلف بیماری معرفی

yellow dots در برخی مطالعات به‌عنوان اصلی‌ترین مشخصه‌ی درموسکوپي AA در نظر گرفته می‌شود. به‌عنوان مثال در مطالعه‌ی Ross و همکاران، yellow dots در ۹۴٫۸٪ بیماران مبتلا به AA مشاهده شده است.^{۲۱} همچنین در مطالعه‌ی Inui و همکاران در ۶۳٫۷٪ بیماران مبتلا به AA، yellow dots مشاهده شده است.^۴ Mane و همکاران نیز با استفاده از روش درموسکوپي، yellow dots را در ۸۶٫۹٪ بیماران گزارش کردند.^۳ در مطالعه‌ی ما نیز yellow dots در ۷۳٫۳۳٪ بیماران مشاهده شد که نسبت به سایر مطالعات فراوانی کمتری داشت. این مسأله می‌تواند به دلیل عدم تشخیص yellow dots به سبب حضور پیگمان‌های دیگر بر سطح پوست باشد.

Inui و همکاران در ژاپن در ۴۴٫۳٪ از بیماران مبتلا به AA، black dots را مشاهده کردند.^۴ در مطالعه‌ی Hegde و همکاران در کشور اسپانیا نیز در ۸۴٪ موارد black dots در بیماران مبتلا به AA مشاهده شد.^{۲۲} Mane و همکاران در سال ۲۰۱۱ در هند این یافته‌ی تریکوسکوپیک را در ۶۷٫۷٪ بیماران مبتلا به AA گزارش نمودند.^۳ در مطالعه‌ی ما نیز در ۲۶٫۶۷٪ بیماران black dots مشاهده شد که نسبت به سایر مطالعات شیوع کمتری را نشان می‌دهد.

Inui و همکاران در ژاپن broken hair را در ۴۵٫۷٪ موارد مبتلا به AA مشاهده نمودند.^۴ در مطالعه‌ی Mane و همکاران نیز این یافته در ۵۵٫۴٪ بیماران گزارش شد.^۳ Hegde و همکاران نیز در اسپانیا در ۳۷٫۳۳٪ موارد broken hair را در بیماران AA گزارش کردند.^{۲۲} broken hair در ۴۶٫۶۷٪ بیماران مورد بررسی ما نیز دیده شد که مشابه نتایج سایر مطالعات بود.

طبق مطالعه‌ی حاضر در LPP، فراوان‌ترین یافته‌های تشخیصی به‌ترتیب perifollicular scaling، violaceous area/violet-brown area و elongated linear blood vessels با شیوع ۸۱٫۸۱٪، ۶۸٫۱۸٪ و ۶۳٫۶۳٪ بود. در مطالعه‌ی Ankad و

ديگر در مطالعه‌ي فوق، corkscrew hair بود که در دوسوم بيماران مبتلا به TC ديده شد. نويسندگان به اين نتيجه رسيدند که درموسکوپي مي‌تواند به‌عنوان روشي سريع و قابل اعتماد جهت تشخيص TC به‌کار رود.^{۳۱} در مطالعه‌ي ما نيز comma hairs و corkscrew hairs دو يافته‌ي تریکوسکوپیک شایع بودند که به‌ترتیب در ۷۱/۴٪ و ۴۲/۹٪ بيماران TC ديده شدند. به‌طور خلاصه مي‌توان گفت اگرچه هنوز استاندارد طلايي تشخيص براي انواع مختلف آلوپسي، هيستوپاتولوژي مي‌باشد اما درموسکوپي نيز به‌دليل ماهيت غيرتهاجمي مي‌تواند در افتراق انواع آلوپسي کمک‌کننده باشد.

تشکر و قدرداني

اين مقاله برگرفته از پايان‌نامه ي دکتری تخصصي پوست به شماره‌ي ۹۷۰۲۲۵۹۸۴ مصوب معاونت محترم تحقيقات و فناوري دانشگاه علوم پزشکی همدان است که در بيمارستان آموزشي فرشچيان (سينا) انجام شده است. نويسندگان از معاونت محترم تحقيقات و فناوري و تمامي افرادي که در مراحل مختلف مطالعه صميمانه همکاري نمودند کمال تشکر و قدرداني را دارند.

References

1. Harries M, Tosti A, Bergfeld W, et al. Towards a consensus on how to diagnose and quantify female pattern hair loss-The 'Female Pattern Hair Loss Severity Index (FPHL-SI)'. *J Eur Acad Dermatol Venereol*. 2016; 30(4): 667-76.
2. Rudnicka L, Olszewska M, Majsterek M, et al. Presence and future of dermoscopy. *Expert Rev Dermatol*. 2006; 1(6): 769-72.
3. Mane M, Nath AK, Thappa DM. Utility of dermoscopy in alopecia areata. *Indian J Dermatol*. 2011; 56(4): 407-11.
4. Inui S, Nakajima T, Nakagawa K, Itami S. Clinical significance of dermoscopy in alopecia areata: analysis of 300 cases. *Int J Dermatol*. 2008; 47(7): 688-93.
5. Errichetti E, Stinco G. Dermoscopy in general dermatology: A practical overview. *Dermatol Ther (Heidelb)*. 2016; 6(4): 471-507.
6. Seleit I, El-Bakry O, El-Sherif R. Dermoscopy in hair disorders. *Menoufia Med J*. 2014; 27(4): 762-5.

شد.^{۲۸} در مطالعه‌ي ما نيز Discoid Lupus Erythematosus (DLE) در ۵ مورد از ۱۵۵ بيمار (۳/۱۶٪) مشاهده و يافته‌هاي تریکوسکوپیک large yellow dots و fine scaling در تمامي اين بيماران ديده شد. در مطالعه‌ي Lallas و همکاران نيز در ۳۷ بيمار که مبتلا به DLE بودند، فراوان‌ترين يافته‌هاي تریکوسکوپیک perifollicular whitish telangiectasias و follicular keratotic plugs، halo بود.^{۲۹} همچنين در اين مطالعه نشان داده شد که يافته‌هاي درموسکوپي و هيستوپاتولوژي تأييدکننده هم هستند.

در مطالعه‌ي حاضر فراوان‌ترين علائم Tinea Capitis (TC) به‌ترتیب black dot، comma hairs و block hairs با شيوع ۸۵/۷٪، ۷۱/۴٪ و ۷۱/۴٪ بود. comma hairs براي Tinea Capitis يافته‌اي highly characteristic مي‌باشد. در مطالعه Slowinska و همکاران در کشور ژاپن نيز comma hairs به‌عنوان يافته‌ي تمایزدهنده‌ي TC شناخته شد که در AA مشاهده نمي‌شود.^{۳۰} در مطالعه‌ي Hughes و همکاران در کشور فرانسه، comma hairs به‌عنوان شایع‌ترين يافته‌ي درموسکوپیک در تمامي بيماران مشاهده گرديد. يافته‌ي شایع

7. Gil-Redondo R, Moreno-Arrones OM, Vañó-Galván S, Jaén-Olasolo P. Alopecia. *Medicine*. 2019; 12(92): 5394-404.
8. Gilhar A, Etzioni A, Paus R. Alopecia areata. *N Engl J Med*. 2012; 366(16): 1515-25.
9. Zafir Y, Baum S, Greenberger S, et al. Alopecia areata. *Harefuah*. 2016; 155(10): 622-5.
10. Otberg N, Finner AM, Shapiro J. Androgenetic alopecia. *Endocrinol Metab Clin North Am*. 2007; 36(2): 379-98.
11. Hordinsky M, Junqueira AL. Alopecia areata update. *Semin Cutan Med Surg*. 2015; 34(2): 72-5.
12. Rudnicka L, Rakowska A, Kerzeja M, Olszewska M. Hair shafts in trichoscopy: clues for diagnosis of hair and scalp diseases. *Dermatol Clin*. 2013; 31(4): 695-708.
13. Möhrenschrager M, Seidl HP, Ring J, Abeck D. Pediatric tinea capitis. *Am J Clin Dermatol*. 2005; 6(4): 203-13.
14. Grover C, Khurana A. Telogen effluvium. *Indian J Dermatol Venereol Leprol*. 2013; 79(5): 591.
15. Liyanage D, Sinclair R. Telogen effluvium. *Cosmetics*. 2016; 3(2): 13.
16. Trüeb RM. Diffuse hair loss. In: Blume-Peytavi U, Tosti A, Whiting DA, Trüeb RM, (editors). *Hair growth and disorders*. Berlin: Springer; 2008: 259-72.
17. Kang H, Alzolibani AA, Otberg N, Shapiro J. Lichen planopilaris. *Dermatol Ther*. 2008; 21(4): 249-56.
18. Donnelly AM, Halbert AR, Rohr JB. Discoid lupus erythematosus. *Australas J Dermatol*. 1995; 36(1): 3-10.
19. Miteva M, Tosti A. Hair and scalp dermatoscopy. *J Am Acad Dermatol*. 2012; 67(5):1040-8.
20. Chiramel MJ, Sharma VK, Khandpur S, Sreenivas V. Relevance of trichoscopy in the differential diagnosis of alopecia: A cross-sectional study from North India. *Indian J Dermatol Venereol Leprol*. 2016; 82(6): 651-8.
21. Ross EK, Vincenzi C, Tosti A. Videodermoscopy in the evaluation of hair and scalp disorders. *J Am Acad Dermatol*. 2006; 55(5):799-806.
22. Hegde SP, Naveen KN, Athanikar SB, Reshme P. Clinical and dermatoscopic patterns of alopecia areata: a tertiary care centre experience. *Int J Trichology*. 2013; 5(3): 132-6.
23. Ankad BS, Beergouder SL, Moodalgiri VM. Lichen planopilaris versus discoid lupus erythematosus: a trichoscopic perspective. *Int J Trichology*. 2013; 5(4): 204-7.
24. Kibar M, Aktan S, Bilgin M. Scalp dermatoscopic findings in androgenetic alopecia and their relations with disease severity. *Ann Dermatol*. 2014; 26(4): 478-84.
25. Inui S. Trichoscopy for common hair loss diseases: algorithmic method for diagnosis. *J Dermatol*. 2011; 38(1): 71-5.
26. Beigi PKM. Telogen Effluvium. In: Beigi PKM, editors. *Alopecia areata: A clinician's guide*. Berlin: Springer; 2018: 17-20.
27. Romero JAM, Grimalt R. Trichoscopy: Essentials for the dermatologist. *World J Dermatol*. 2015; 4(2): 63-8.
28. Salah E. Clinical and dermoscopic spectrum of discoid lupus erythematosus: novel observations from lips and oral mucosa. *Int J Dermatol*. 2018; 57(7): 830-36.
29. Lallas A, Zalaudek I, Argenziano G, et al. Dermoscopy in general dermatology. *Dermatol Clin*. 2013; 31(4): 679-94.

30. Slowinska M, Rudnicka L, Schwartz RA, et al. Comma hairs: a dermoscopic marker for tinea capitis: a rapid diagnostic method. *J Am Acad Dermatol*. 2008; 59 (Suppl. 5): S77-9.
31. Hughes R, Chiaverini C, Bahadoran P, Lacour JP. Corkscrew hair: a new dermoscopic sign for diagnosis of tinea capitis in black children. *Arch Dermatol*. 2011; 147(3): 355-6.

Trichoscopic findings in different types of alopecia

Farasat Noormohammadifar, MD¹
Alireza Soltanian, PhD²
Pedram Alirezaei, MD¹

1. Psoriasis Research Center, Hamadan University of Medical Sciences, Hamadan, Iran
2. Department of Biostatistics and Epidemiology, School of Public Health, Hamadan University of Medical Sciences, Hamadan, Iran

Background and Aim: Trichoscopy is a non-invasive diagnostic tool for hair diseases. The aim of this study was to evaluate the trichoscopic findings in different types of alopecia.

Methods: This cross-sectional study was conducted on 155 alopecia patients referring to Hamadan's Sina hospital from March 2019 to July 2020. The patients were recruited after giving written informed consent. Scalp biopsy was performed to confirm the diagnosis and trichoscopic evaluation was then carried out. Trichoscopic findings along with demographic data were recorded. Data was analyzed using SPSS 16.0 software and appropriate statistical methods.

Results: A total of 155 patients including 79 males and 76 females were included in the study. The most common trichoscopic finding in alopecia areata was vellus hair (95.5%). The most common finding in androgenetic alopecia (AGA) was hair shaft thickness heterogeneity which was observed in all AGA patients. The most common findings in telogen effluvium (TE) were single hair pilosebaceous units, peripilar sign, thin terminal hairs and upright regrowing hairs which were observed in all TE patients. The most common finding in lichen planopilaris was perifollicular scaling (81.8%). The most common findings in discoid lupus erythematosus were large yellow dots (100%) and fine scaling (100%). Black dot was the most prevalent finding in tinea capitis (85.7%).

Conclusion: Trichoscopy, as a non-invasive tool, could be helpful in differentiating different types of alopecia.

Keywords: alopecia, trichoscopy, diagnosis, dermoscopy

Received: Aug 19, 2020 Accepted: Oct 21, 2020

Dermatology and Cosmetic 2020; 11 (3): 205-213

Corresponding Author:
Pedram Alirezaei, MD

Shahid Fahmideh Ave., Psoriasis Research Center, Hamadan University of Medical Sciences, Hamadan, Iran
Email: prc@umsha.ac.ir

Conflict of interest: None to declare