

علائم پوستی ناشی از گزش رتیل در ساق پای انسان: گزارش دو مورد

مقدمه: رتیل‌ها (Camel spiders) یا شترزنگ‌ها، راسته‌ای از رده عنکبوتیان (Arachnida) و شاخه بندپایان (Arthropoda) هستند و می‌توانند گزش دردناکی در انسان ایجاد کنند.

گزارش مورد: در این گزارش دو مرد ۳۴ و ۴۰ ساله معرفی می‌شوند که با شکایت واکنش‌های پوستی در پا به درمانگاه مراجعه کردند. پزشک در معاینات اولیه این علائم را به‌عنوان واکنش پوستی ناشی از نیش برخی از حشرات مزاحم تشخیص داد. بعد از گذشت یک روز، ضایعه‌ای که شامل دو نقطه قرمز رنگ بود در پای بیمار ظاهر شد. ضایعات پوستی بعد از چند ساعت در هر دو فرد مشاهده شد که با شست‌وشوی آب و صابون بعد از گذشت ۷ روز، علائم به کلی از بین رفته و محل گزش بهبود یافت.

نتیجه‌گیری: افزایش آگاهی پزشکان از علائم این بندپایان مزاحم به‌عنوان درمانگر، می‌تواند در تسریع روند درمان کمک‌کننده باشد.

کلیدواژه‌ها: واکنش پوستی، رتیل، گزارش مورد

دریافت مقاله: ۱۴۰۱/۰۷/۱۸ پذیرش مقاله: ۱۴۰۱/۰۸/۲۱

پوست و زیبایی؛ زمستان ۱۴۰۱، دوره ۱۳ (۴): ۳۰۵-۳۰۰

اسماعیل علیزاده^{۱و۲}

محمدامین گروهی^{۱و۲}

لیلا شیرانی بیدآبادی^{۱و۲}

عباس آقایی افشار^{۲و۳*}

محدثه اردونی^۴

فائزه روحانی^۴

حنانه ملکی آزارکی^۴

یاسمن شفیعی^۴

۱. گروه بیولوژی و کنترل ناقلین بیماری‌ها، دانشکده بهداشت، دانشگاه علوم پزشکی

کرمان، کرمان، ایران

۲. مرکز تحقیقات بیماری‌های عفونی و گرمسیری، دانشگاه علوم پزشکی کرمان، کرمان، ایران

۳. مرکز تحقیقات لیشمانیوز، دانشگاه علوم پزشکی کرمان، کرمان، ایران

۴. کمیته تحقیقات دانشجویی، دانشگاه علوم پزشکی کرمان، کرمان، ایران

نویسنده مسئول:

عباس آقایی افشار

کرمان، بزرگراه هفت باغ علوی، پردیس دانشگاه علوم پزشکی، کرمان، ایران

پست الکترونیک:

abassaghaeiafshar@gmail.com

تعارض منافع: اعلام نشده است.

مقدمه

کنند. بدن آن‌ها از دو بخش شکم و سر - سینه تشکیل شده و کلیسره‌های بزرگ و قدرتمندی نیز دارند که از آن‌ها برای تولید صدا نیز استفاده می‌کنند. بیشتر شترزنگ‌ها ساکن نواحی بیابانی هستند و از بندپایان و مهره‌داران کوچک تغذیه می‌کنند. علت نام‌گذاری آن‌ها این است که نوعی کوهان یا برآمدگی در قسمت پشت خود دارند و بنابر برخی باورهای غلط، از شکم شتر

رتیل‌ها (Camel spiders) یا شترزنگ‌ها، راسته‌ای از رده عنکبوتیان (Arachnida) و شاخه بندپایان (Arthropoda) هستند. این راسته شامل ۱۲ خانواده، ۱۴۴ جنس و بیش از ۱۲۰۰ گونه است، ساکن مناطق خشک و نیمه خشک هستند و عمدتاً در آفریقا، آسیا، آمریکای جنوبی و شمالی یافت می‌شوند.^۱ بزرگترین آن‌ها می‌تواند تا ۱۹ سانتی‌متر رشد

ناحیه ساق پای سمت راست خود شد (شکل ۱-۲). فرد بیمار سوزش و درد شدید در ناحیه ساق پا داشت. **مورد ۲:** بیمار یک مرد ۴۰ ساله بود که همسفر شخص مورد اول در بالا بوده است. مشابه مورد قبل، چند ساعت بعد از گزش دچار واکنش پوستی در ساق پای سمت چپ شد (شکل ۲-۲). بیمار دوم نیز سوزش و درد شدید در ناحیه ساق پا داشت.

این دو فرد به درمانگاه مراجعه کردند که پزشک در معاینات اولیه این علائم را به عنوان واکنش پوستی ناشی از نیش برخی از حشرات مزاحم تشخیص داد. به طور کلی گزش بندپای موردنظر در ابتدا هیچ علائمی ظاهری بر روی پای بیماران نداشت و تنها سوزش خفیف و درد شدید وجود داشت و بعد از گذشت چند ساعت، محل گزش قرمز شد. یافته‌های بالینی در این مطالعه نشان داد که بعد از گذشت یک روز، ضایعه‌ای شامل دو نقطه قرمز رنگ به فاصله چند میلی‌متر از هم در پای بیماران ظاهر شد.

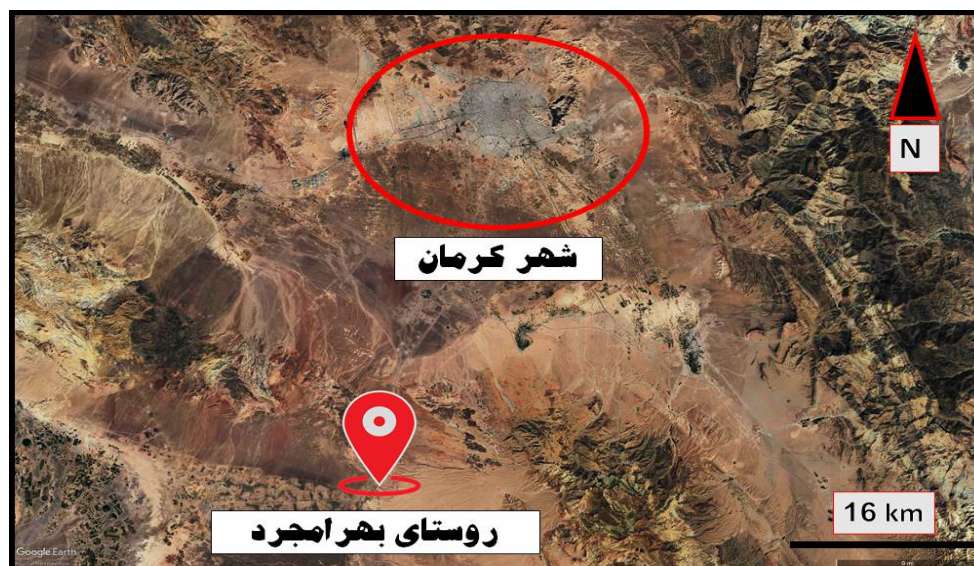طبق شکل ۱، علائم گزش بر روی بدن هر ۲ بیمار، علامت‌های مشابه داشت که شامل دو نقطه دایره‌ای شکل قرمز رنگ در حدود ۰/۵ میلی‌متر به

تغذیه می‌کنند و به همین خاطر است که اکثراً آن‌ها را عنکبوت‌های شتری می‌خوانند. عنکبوت‌های شتری هم‌چون عنکبوت‌های تارانولا، یک جفت فک دارند که هر کدام از آن‌ها شکلی شبیه به قیچی با دوتیغه دنداندار است و ماهیچه‌هایی قدرتمند، انرژی لازم برای حرکت‌شان را تأمین می‌کنند؛ اما آرواره‌های این بندپا چندان هم قدرتمند نیستند و در عوض مانورپذیری خوبی دارند. آن‌ها فاقد غدد تولید زهر بوده و تنها در هنگام احساس خطر می‌توانند گزش دردناکی انجام دهند که خطرناک نیست^۲.

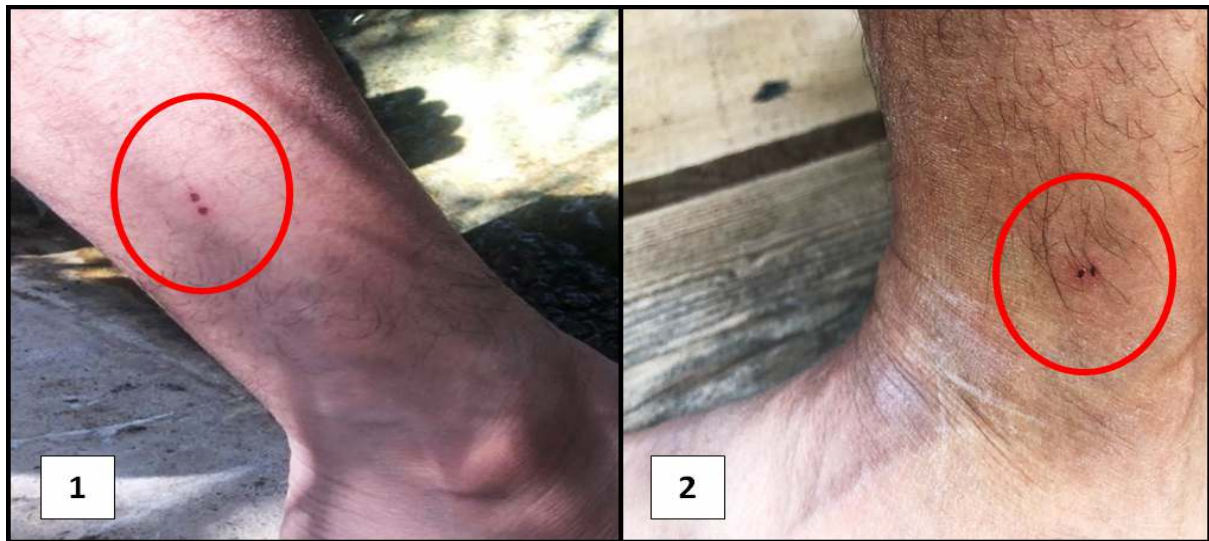در این مقاله موردی، برای اولین بار از ایران، دو مورد واکنش‌های پوستی ناشی از گزش رتیل (*Galeodes sp.*) را از بهرامجرد واقع در اطراف شهر کرمان گزارش می‌کنیم.

گزارش مورد

مورد ۱: بیمار یک مرد ۳۴ ساله بود که شب هنگام استراحت در روستای بهرامجرد واقع در ۵۰ کیلومتری شهر کرمان در تابستان ۱۴۰۱ دچار گزش (شکل ۱) و چند ساعت بعد از گزش، دچار واکنش پوستی در




شکل ۱: موقعیت روستای بهرامجرد در اطراف شهر کرمان. تصویر ارائه‌شده از برنامه Google Earth Professional گرفته شده است. (<https://www.google.com/earth/versions/#download-pro>).



شکل ۲: واکنش‌های پوستی ناشی از گزش عنکبوت شتری؛ (۱) مورد اول (۲) مورد دوم.

استفاده از استریومیکروسکوپ شناسایی شوند. هم‌چنین جهت شناسایی از فرد متخصص در زمینه عنکبوت‌شناسی کمک گرفته شد. پس از شناسایی‌های صورت‌گرفته از نمونه جمع‌آوری‌شده، گونه رتیل (*Galeodes* sp.) تشخیص داده شد (شکل ۳). رتیل در اصل یک شکارچی ساده است و سلاح آن تنها سرعت و قطعات دهانی (انبر قدرتمند) آن است. اگرچه نیش آن‌ها دردناک است ولی برای انسان کشنده نیست. در این مقاله موردی، واکنش‌های

فاصله ۱ میلی‌متر از هم به‌طور منظم قرار گرفته بودند. ضایعات پوستی بعد از چند ساعت در هر دو فرد مشاهده شد که با شست‌وشوی آب و صابون بعد از گذشت ۷ روز، علائم به‌کلی از بین رفته و محل گزش بهبود یافت. بیماران بعد از گزش محل استراحت خود را چک کردند و گونه‌ای از بندپا را در اطراف محل استراحت مشاهده کردند. سپس نمونه به گروه بیولوژی و کنترل ناقلین بیماری‌های دانشگاه علوم پزشکی کرمان آورده شد تا با کمک کلید تشخیص معتبر و با



شکل ۳: گونه عنکبوت شتری مشاهده شده در محل استراحت افراد مورد مطالعه و (۲) قطعات دهانی.

پوستی ناشی از گزش رتیل را از بهرامجرد واقع در اطراف شهر کرمان گزارش کردیم. یافته‌های بالینی در این مطالعه نشان داد که گزش رتیل در ابتدا هیچ علائمی ظاهری بر روی پای بیماران نداشت و تنها سوزش خفیف و درد شدید وجود داشت، سپس بعد از گذشت یک روز، ضایعه‌ای شامل دو نقطه قرمز رنگ به فواصل چند میلی‌متر از هم در پای بیماران ظاهر شد و بعد از گذشت ۷ روز، علائم به کلی از بین رفته و محل گزش بهبود یافت.

این گونه از بندپایان شکارچی هستند. این صحرانشینان سرسخت، آرواره‌های بزرگ و قدرتمندی دارند که از آن‌ها برای گرفتن قربانیان خود استفاده و آن‌ها را با یک حرکت خرد کردن یا اهر کردن به خمیر تبدیل می‌کنند. رتیل‌ها زهر آگین نیستند؛ اما از مایعات گوارشی برای مایع کردن گوشت قربانیان خود استفاده می‌کنند و مکیدن بقایای آن‌را به معده‌شان آسان می‌کنند. این عناصر مانند اکثر عنکبوتیان دیگر عمل می‌کنند.

شترزنگ‌ها می‌توانند پوست و استخوان‌های نازک مانند پرندگان کوچک را برش دهند. برای سال‌های متعددی، شایعاتی در خاورمیانه، رتیل‌ها را شکارچیان بزرگ و سمی، با اشتهای هولناک برای پستانداران بزرگ نشان می‌دادند. این موجودات در واقع شکم شتر یا سربازان خوابیده را نمی‌خورند و آن‌قدر هم بزرگ نیستند.^۲

گزش ناشی از رتیل‌ها علاوه بر علائم پوستی مثل خارش و قرمزی است. تا به حال گزارش‌های زیادی مبنی بر ایجاد علائم پوستی ناشی از گونه‌های مختلف عنکبوتیان از جمله بیوه سیاه، عنکبوت گوشه‌گیر و عنکبوت بیوه قهوه در دنیا و ایران ثبت شده است. طبق جست‌وجوی‌های صورت گرفته، تا به حال گزیدگی از رتیل‌های جنس (*Galeodes sp.*) در ایران در مقالات علمی گزارش نشده است و این مطالعه برای اولین بار در ایران و دنیا گزش این گونه رتیل را

گزارش می‌کند.

مهدی بلالی‌مود و همکاران در سال ۲۰۰۰، مرگ ۳ نفر را در پی گزش عنکبوت بیوه سیاه از استان خراسان گزارش کردند. هم‌چنین نتایج این مطالعه نشان داد که طی سال‌های ۱۳۷۳ تا ۱۳۷۶، تعداد ۱۹۵ بیمار در پی گزش عنکبوت بیوه سیاه در بیمارستان امام رضا بستری شده‌اند.^۴

شاهی و همکاران در سال ۲۰۱۴ گزش عنکبوت گوشه‌گیر از جنس *Loxosceles* را بر روی پهلوی راست زنی ۴۶ ساله از شهر بندرعباس گزارش کردند. نتایج این مطالعه نشان داد که علائم نکرز شدید حاصل از گزش عنکبوت گوشه‌گیر بعد از گزش بر روی بدن فرد ایجاد شده است.^۵

دهقانی و همکاران در سال ۲۰۱۷ گزش عنکبوت بیوه قهوه‌ای را در قسمت داخلی آرنج راست زنی ۴۸ ساله از شهر کاشان گزارش کردند. نتایج این مطالعه نشان داد که فرد مورد گزش دچار درد، تورم، خارش و قرمزی در بدن خود شده است.^۶

Abdelazeem و همکاران در سال ۲۰۲۱، گزش عنکبوت گوشه‌گیر قهوه‌ای را در پشت پای چپ زنی ۵۹ ساله از کشور آمریکا گزارش کردند. نتایج این مطالعه نشان داد که نیش این عنکبوت با یک تاول کوچک مرکزی که توسط لکه‌های قرمز تا بنفش ملتهب شده احاطه شده بود، شروع شده و در عرض ۴۸-۷۲ ساعت، یک زخم نکرز با اسکار مرکزی ایجاد شد.^۷

نتایج این گزارش موردی نشان می‌دهد که رتیل‌ها زهر ندارند؛ ولی در عوض گزش آن‌ها درد و واکنش‌های پوستی به همراه دارد. با توجه به اینکه این گروه از آفات مهم پزشکی در کشور ایران وجود دارند، جهت پیشگیری و کنترل آلودگی این بندپای خطرناک، به افزایش آگاهی و دانش عمومی در افراد معرض خطر در جامعه به‌منظور کاهش ارتباط انسان با آن‌ها نیاز داریم. علاوه بر این، افزایش آگاهی بین پزشکان به‌ویژه جامعه

علیرضا زمانی پژوهشگر در زمینه رده‌بندی عنکبوت‌ها در دانشگاه تورکو فنلاند، جهت شناسایی نوع رتیل و ارائه نظرات مفید در مورد پیش‌نویس مقاله تشکر و قدردانی کنند.

درماتولوژیست‌ها از علائم این بندپای خطرناک به‌عنوان متخصصان درمانگر، می‌توانند در تسریع روند درمان کمک‌کننده باشد.

تشکر و قدردانی

نویسندگان بر خود لازم می‌دانند از آقای دکتر

References

1. Naumova M, Pulev A, Manolev G. New data on the taxonomy, ecology and distribution of *Galeodes graecus cl koch*, 1842 (Arachnida: Solifugae: Galeodidae). *Acta Zool Bulg* 2021; 73: 339-47.
2. Punzo F. *The biology of camel-spiders: Arachnida, solifugae*: 1st ed, NY; Springer Science & Business Media, 1998.
3. Pechenik J. *Biology of the invertebrates*. 4th ed. Boston; Brown Publishers 1996.
4. Rafinezhad J, Tirgari S, Balali M. A study on distribution of poisonous species of genus *Latrodectus* spp. In Khorasan province with an emphasis on medical importance (Araneae; Theridiidae). *Daneshmed* 2000; 7: 31-8. (Persian)
5. Shahi M, Shahi A, Khademi Z, et al. Loxoscelism: A case report from Bandar Abbas in south of Iran. *HMJ* 2015; 18: 465-71.
6. Rouhollah D, Rezvan T, Javad R, et al. Brown widow spider bite (*Loxosceles* sp., Araneae, Sicariidae): A case report from Kashan, Iran. *Iran J Dermatol* 2017; 20: 32-5.
7. Abdelazeem B, Eurick-Bering K, Ayad S, et al. A case report of brown recluse spider bite. *Cureus* 2021; 13: 1-4.

Cutaneous reaction due to Tarantula bites on human leg: a report of two cases

Esmail Alizadeh, MSc^{1,2}
Mohammadamin Gorouhi, PhD^{1,2}
Leila Shirani Bidabadi, PhD^{1,2}
Abbas Aghaei Afshar, PhD^{2,3*}
Mohadese Ordouni, BSc⁴
Faezeh Rohani, BSc⁴
Hanane Maleki Azaraki, BSc⁴
Yasaman Shafiee, BSc⁴

1. Department of Vector Biology and Control, School of Public Health, Kerman University of Medical Sciences, Kerman, Iran
2. Research Center of Tropical and Infectious Diseases, Kerman University of Medical Sciences, Kerman, Iran
3. Leishmaniasis Research Center, Kerman University of Medical Sciences, Kerman, Iran
4. Student Research Committee, Kerman University of Medical Sciences, Kerman, Iran

Received: Oct 10, 2022
Accepted: Nov 12, 2022
Pages: 300-305

Corresponding Author:
Abbas Aghaei Afshar, PhD

Haftbagh Alavi Highway, Medical
University Campus, Kerman, Iran
Email: abassaghaiefshar@gmail.com

Conflict of interest: None to declare

Background: Tarantulas (Camel spiders) are order that belong to classes of arachnida and phylum of arthropoda. They can make a painful bite in human.

Case Report: This paper presents 34 and 40-year-old men with skin reactions in their left legs. After initial examinations, the symptoms were recognized as skin reaction caused by the bite of some nuisance insects. After one day, a lesion including 2 red dots appeared on the patient's leg. After a few hours, skin lesions were observed in both patient, and by washing with soap and water after 7 days, the symptoms completely disappeared and the bite improved.

Conclusion: Increasing awareness among physicians, about the symptoms of this nuisance insects can help to accelerate treatment process.

Keywords: cutaneous reactions, tarantula, case report

