

گزارش یک مورد: تومور مختلط آپوکرین در یک آقای ۳۳ ساله

حمیده هریزچی قدیم^۱
علیرضا صالحی^۲
هانیه اسدپور^{۱*}

۱. گروه بیماری‌های پوست، دانشکده پزشکی، دانشگاه علوم پزشکی تبریز، تبریز، ایران
۲. آزمایشگاه تشخیص طبی و پاتولوژی آنالیز، تبریز، ایران

نویسنده مسئول:
هانیه اسدپور

ارومیه، خیابان امین، خیابان ارغوان، کوی دوم، پلاک هفت
پست الکترونیک:

honeyasad@gmail.com

تعارض منافع: اعلام نشده است.

مقدمه: کندروئید سیرنگوما یا تومور مختلط آپوکرین، یک تومور پوستی خوش خیم است که معمولاً به صورت یک ضایعه ندولر با رشد آهسته و بدون علامت در ناحیه سر و گردن ظاهر می‌یابد و براساس ویژگی‌های بافت‌شناسی، می‌تواند به صورت آپوکرین یا اکرین باشد. تشخیص تومور براساس ویژگی‌های بالینی و هیستوپاتولوژی و درمان آن، جراحی برداشتن ضایعه است.

گزارش مورد: ما در این مطالعه یک مورد کندروئید سیرنگوما آپوکرین را در یک آقای ۳۳ ساله گزارش می‌کنیم که با شکایت یک ضایعه ندولر بدون علامت در ناحیه بالای لب فوقانی مراجعه نموده و بعد از نمونه‌برداری و بررسی هیستوپاتولوژی، تشخیص آپوکرین کندروئید سیرنگوما داده شده است.

نتیجه‌گیری: کندروئید سیرنگوما به لحاظ بالینی تظاهر اختصاصی نداشته و تشخیص آن چالش‌برانگیز بوده و براساس توجه به ویژگی‌های بافت‌شناسی در کنار تظاهرات بالینی می‌باشد. این تومور باید در تشخیص افتراقی برای ندول‌های ساب‌کوتانوس به ویژه در ناحیه سر و گردن مدنظر قرار گیرد.

کلیدواژه‌ها: کندروئید سیرنگوما، تومور مختلط پوستی، غدد آپوکرین

دریافت مقاله: ۱۴۰۲/۰۱/۱۰ پذیرش مقاله: ۱۴۰۲/۰۲/۱۸

پوست و زیبایی؛ بهار ۱۴۰۲، دوره ۱۴ (۱): ۶۲-۵۹

مقدمه

تشخیص کندروئید سیرنگوما براساس یافته‌های هیستوپاتولوژی مطرح می‌شود. در بررسی هیستوپاتولوژی یک ندول با حاشیه مشخص در ناحیه درم عمقی یا ساب‌کوتیس حاوی دو جزء اپیتلیال و مزانشیمال دیده می‌شود که علت نام‌گذاری آن به نام تومور مختلط نیز وجود همین دو جزء می‌باشد. اولین جزء که منشأ اپیتلیال دارد، آرایش‌های مختلفی از جمله توبولار، کیستیک و سالید را نشان می‌دهد. جزء دوم که منشأ مزانشیمال دارد، به صورت استرومای میگروئید، موکوئید، کندروئید یا فیروز می‌باشد.^۴

کندروئید سیرنگوما به لحاظ بافت‌شناسی دو نوع آپوکرین و اکرین دارد. وجود مجاری دیلاته یا کیستیک همراه با دو لایه سلول اپیتلیال، مطرح‌کننده

تومور مختلط پوستی که به نام کندروئید سیرنگوما نیز شناخته می‌شود، یک تومور پوستی خوش خیم و نادر است که جزو تومورهای ضمام پوست دسته‌بندی می‌شود و اغلب به صورت یک توده منفرد، بدون درد و با قوام الاستیک یا سفت و سرعت رشد آهسته تظاهر می‌یابد. این تومورها در بررسی بافت‌شناسی تمایز فولیکولوسباسه، آپوکرینیا اکرین را نشان می‌دهند.^{۱،۲}

بروز کندروئید سیرنگوما کمتر از ۰/۳۶٪ از کل تومورهای اولیه پوستی گزارش شده است که اغلب مردان میان‌سال و مسن را گرفتار می‌کند و معمولاً در ناحیه سر و گردن شامل اسکالپ، بینی، گونه و لب‌ها رخ می‌دهد که در ناحیه لب‌ها، بیشتر در در ناحیه لب فوقانی گزارش شده است.^۳

نوع آپوکرین و وجود مجاری کوچک همراه با یک لایه سلول اپیتلیال، مطرح کننده نوع اکرین می باشد. به علاوه بررسی ایمونوهیستوشیمی نیز در افتراق این دو نوع می تواند تا حدودی کمک کننده باشد، به طوری که بیان قوی Cytokeratine15 و p63 در کنار Epithelial Membrane Antigen و Carcinoembrynic Antigen، به نفع نوع آپوکرین می باشد.

کندروید سیرنگوما می تواند از نظر بالینی سایر تومورهای مزانشیمی یا تومورهای غدد بزاقی را تقلید کند و از نظر هیستولوژی باید از آدنوم پلئومورفیک غدد بزاقی کوچک افتراق داده شود. به لحاظ هیستولوژیک و مولکولی ارتباط احتمالی قوی بین آدنوم پلئومورفیک و کندروئید سیرنگوما وجود دارد و مطالعات اخیر نشان می دهد که هر دوی این تومورها، بازآرایی کروموزومی مشابه دارند.^۳

هدف این مطالعه گزارش یک مورد کندروئید سیرنگومای آپوکرین در یک مرد ۳۳ ساله مراجعه کننده به درمانگاه پوست بیمارستان سینای تبریز می باشد.

گزارش مورد

بیمار آقای ۳۳ ساله ای است که با شکایت یک توده در ناحیه بالای لب فوقانی از یک سال قبل به درمانگاه پوست بیمارستان سینا تبریز مراجعه کرده و در معاینه بالینی بیمار، یک توده لوبوله با قوام لاستیکی با اندازه تقریبی ۱×۱/۵ سانتی متر در ناحیه بالای لب فوقانی مشاهده و لمس گردید که از حدود یک سال گذشته به طور خودبه خود ایجاد شده و بدون علامت بوده است. بیمار بعد از ویزیت در درمانگاه پوست جهت انجام نمونه برداری به اتاق عمل پوست بیمارستان ارجاع و در آنجا تحت نمونه برداری انسزیونال قرار گرفت و نمونه حاصله، جهت انجام بررسی میکروسکوپی به بخش آسیب شناسی ارسال گردید.

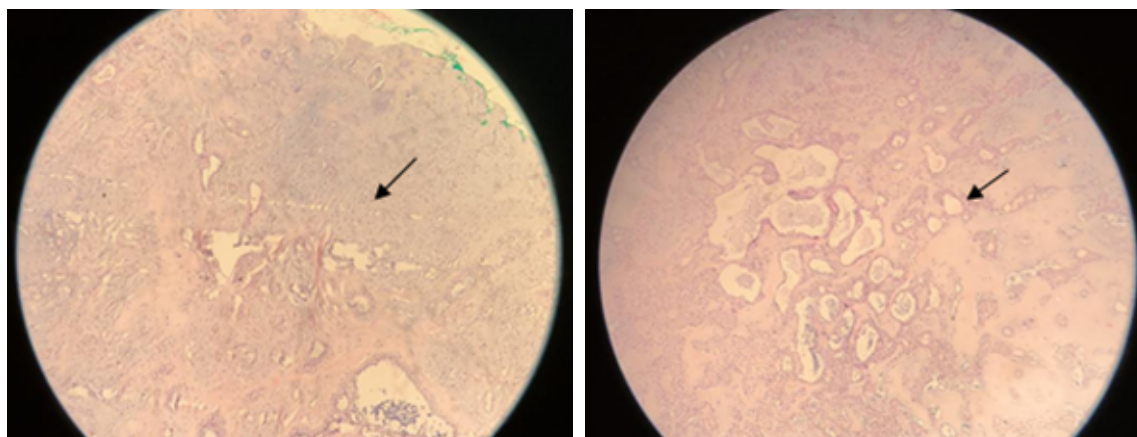
در بررسی میکروسکوپی یک نمونه ارسالی، نازک شدگی اپیدرم به همراه مناطقی از تکثیر سلول های اپیتلیال با حدود مشخص در درم به صورت خوشه ای، طناب مانند و ساختارهای داکتال گزارش شد. هم چنین مناطق وسیعی از فیبروز و نواحی میگزوئید و کندروئید رؤیت شد. برخی مجاری دیلاته همراه با کیست کراتینی و گلبول های ائوزینوفیلیک درون مجراها نیز گزارش گردید و تشخیص تومور درمال خوش خیم ضمام پوستی همراه با تمایز اپیتلیال و مزانشیمال مطرح شد که منطبق بر آپوکرین کندروئید سیرنگوما است. بیمار تحت جراحی برداشتن ضایعه قرار گرفت. پیگیری وضعیت بیمار بعد از درمان، هیچ گونه عود ضایعه پس از ۶ ماه از برداشتن ضایعه را نشان نمی دهد.

در شکل ۱ تا ۳، لام های پاتولوژی بیمار در زیر نشان داده شده است.

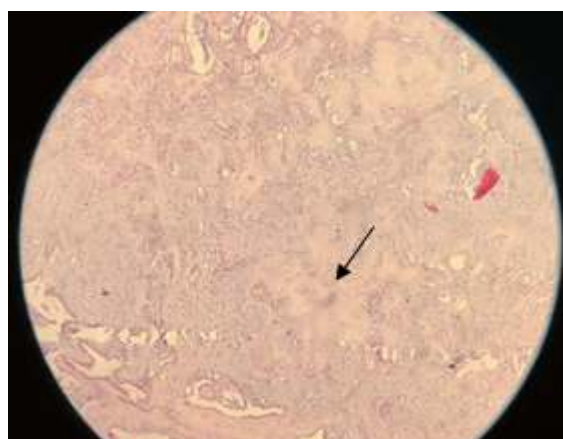
بحث

تومور مختلط آپوکریناز از ضمایم پوست منشأ می گیرد و حاوی دو جزء اپیتلیال و مزانشیمال بوده و به عنوان یک تومور خوش خیم پوستی در نظر گرفته می شود که اغلب مردان را درگیر می کند. البته در موارد بسیار نادری کندروئید سیرنگومای بدخیم نیز گزارش شده است که برخلاف نوع خوش خیم، در خانم ها شایع تر بوده و بیشتر اندام را درگیر می کند و تنها در ۲۰٪ موارد در سرو گردن دیده می شود.^۵

سیرنگوما کندروئید به لحاظ بالینی تظاهر اختصاصی نداشته و تشخیص آن چالش برانگیز بوده و براساس توجه به ویژگی های بافت شناسی، در کنار تظاهرات بالینی است. این تومور باید در تشخیص افتراقی برای ندول های ساب کوتانئوس به ویژه در ناحیه سر و گردن مدنظر قرار گیرد. درمان آن نیز شامل جراحی برداشتن ضایعه با حاشیه مطمئن جهت جلوگیری از عود است؛ اگرچه اغلب عود در آن رخ نمی دهد.^۶



شکل ۱: نمای هیستوپاتولوژیک؛ نشان دهنده ساختارهای شکل ۲: نمای هیستوپاتولوژیک؛ نشان دهنده استرومای
داکتال. فیبروس و میگزوئید.



شکل ۳: نمای هیستوپاتولوژیک؛ نشان دهنده استرومای
کندرئید.

References

1. Krishna Y, Meara N. Dermal chondroidsyringoma. *Diag Histopathol* 2018; 24: 189-90.
2. Timothy H. Adnexal neoplasms. Bologna J, Schaffer J, Cerroni L, editors. *Dermatology*, 4th ed. Elsevier Saunders 2018; 1935-936.
3. Gotoh S, Ntege E, Nakasone T, et al. Mixed tumour of the skin of the lower lip: A case report and review of the literature. *Mol Clin Oncol* 2022; 16:69.
4. Azari-Yam A, Abrishami M. Apocrine mixed tumor of the eyelid: A case report. *Diag Pathol* 2016; 11: 1-5.
5. Rodrigues B, Romanach M, Andrade B, et al. Chondroidsyringoma of the lower lip: Case report. *J Oral Maxillofac Surg Med Pathol* 2021; 33:486-88.
6. Vasileiadis I, Kapetanakis S, Petousis A, et al. Rapidly growing chondroidsyringoma of the external auditory canal: Report of a rare case. *J Med Case Rep* 2011; 1: 589680.

Apocrine mixed tumor in a 33-year-old man: a case report

Hamideh Herizchi Ghadim, MD¹
Alireza Salehi, MD²
Hanieh Asadpour, MD*¹

1. Department of Dermatology, School of Medicine, Tabriz University of Medical Sciences, Tabriz, Iran
2. Analysis Medical and Pathology Laboratory, Tabriz, Iran

Received: Mar 30, 2023
Accepted: May 08, 2023
Pages: 59-62

Corresponding Author:
Hanieh Asadpour, MD

Amin St., Arghvan St., 2nd Alley, No. 7,
Urmia, Iran
Email: Honeyyasdad@gmail.com

Conflict of interest: None to declare

Introduction: Chondroidsyringoma or apocrine mixed tumor is a benign skin tumor that usually manifests as a nodular lesion with slow growth and no symptoms in the head and neck area, and based on histological characteristics, it can be apocrine or eccrine. Tumor diagnosis is based on clinical features and histopathology and its treatment is surgical removal of the lesion.

Case report: In this study, we report a case of apocrine chondroidsyringoma in a 33-year-old man who presented with a complaint of an asymptomatic nodular lesion in the area above the upper lip, and after biopsy and histopathological examination, the diagnosis of apocrine chondroidsyringoma was made.

Conclusion: Chondroidsyringoma does not have a specific clinical manifestation and its diagnosis is challenging and is based on attention to histological features in addition to clinical manifestations. This tumor should be considered in the differential diagnosis for subcutaneous nodules, especially in the head and neck area.

Keywords: chondroidsyringoma, mixed tumor of skin, apocrine glands

