

بررسی ایمنی و کارایی کرم حاوی جو دوسر و عصاره بابونه در بهبود ضایعات پوستی بیماری درماتیت آتوپیک خفیف و متوسط

هستی احمدیان یزدی^۱

علیرضا فیروز^۱

محسن رضاییان وقار^۲

الهه کاشانی^۲

انیسه صمدی^{۱*}

۱. مرکز آموزش و پژوهش بیماری‌های

پوست و جذام، دانشگاه علوم پزشکی

تهران، تهران، ایران

۲. گروه تحقیق و توسعه، شرکت فارمد

سلامت سینا، تهران، ایران

نویسنده مسئول:

انیسه صمدی

تهران، خیابان طالقانی، شماره ۴۱۵

پست الکترونیک:

aniseh_samadi@yahoo.com

تعارض منافع: دو نفر از نویسندگان،

محسن رضاییان وقار و الهه کاشانی، عضو

دپارتمان تحقیق و توسعه شرکت فارمد

سلامت سینا (حامی مالی طرح) هستند.

سایر نویسندگان تأیید کردند که هیچ‌گونه

تعارض منافی در محتوای این مقاله ندارند.

زمینه و هدف: برای غلبه بر عوارض موضعی درمان‌های معمول بیماری درماتیت آتوپیک، نیاز به نگرش جدیدی در مورد درمان‌های جایگزین است. این مطالعه با هدف ارزیابی ایمنی و اثربخشی کرم حاوی ترکیبات طبیعی جو دوسر و عصاره بابونه در بهبود علائم پوستی بیماران مبتلا به درماتیت آتوپیک خفیف تا متوسط طراحی و انجام شد.

روش اجرا: این مطالعه، یک مطالعه بالینی با مقایسه قبل و بعد از بود که بر روی ۲۰ شرکت‌کننده (۱۶ زن و ۴ مرد) با سن 39.95 ± 11.04 سال انجام و شدت بیماری براساس Total & Local SCORAD مشخص شد. پارامترهای میزان تبخیر آب از سطح اپیدرم، رطوبت لایه شاخی، pH، دما، سیوم و اریتم پوست به‌وسیله پروب‌های مربوطه از دستگاه MPA 580، پس از ۲ و ۴ هفته مصرف روزانه محصول مورد مطالعه، ارزیابی شد. هم‌چنین رضایت شرکت‌کننده و عوارض جانبی احتمالی ثبت گردید.

یافته‌ها: بهبود معنادار در نمره SCORAD Total و SCORAD Local و هم‌چنین شدت خارش و سوزش در هفته ۲ و ۴ مشاهده شد ($P < 0.01$). افزایش معنادار رطوبت لایه شاخی در هفته ۲ و ۴ پس از درمان قابل مشاهده بود ($P < 0.01$). ۲ و ۴ هفته پس از درمان بیماران، به ترتیب ۸۴/۱ و ۷۸/۹ درصد از بیماران ضایعات پوستی خود را «بهبودیافته» یا «بسیار بهبودیافته» توصیف کرده‌اند.

نتیجه‌گیری: کرم حاوی جو دوسر و عصاره بابونه، محصولی ایمن و مؤثر برای بهبود ضایعات خفیف تا متوسط درماتیت آتوپیک محسوب می‌شود.

کلیدواژه‌ها: جو دوسر، بابونه، درماتیت آتوپیک

دریافت مقاله: ۱۴۰۲/۰۵/۳۰ پذیرش مقاله: ۱۴۰۲/۰۶/۲۶

پوست و زیبایی: تابستان ۱۴۰۲، دوره ۱۴ (۲): ۸۱-۷۱

مقدمه

تظاهرات بیماری به‌صورت کلاسیک با پلاک‌های اریتماتو همراه وزیکول‌های کوچک با ترشح و پوسته‌ریزی است. این ضایعات در شیرخواران عمدتاً بر روی سر و گونه‌ها، در کودکان بیشتر روی نواحی فلکسور اندام‌ها (آرنج و زانو) دیده می‌شود.^{۴-۶} نشانه‌های درماتیت آتوپیک از فردی به فرد دیگر متفاوت است. معمول‌ترین این نشانه‌ها شامل خشکی و خارش پوست و بثورات می‌باشد. خارش مهم‌ترین نشانه بیماری است. در بیماران درماتیت آتوپیک،

درماتیت آتوپیک یک بیماری التهابی مزمن، دوره‌ای و خارش‌دار پوست است که ۰/۵ تا ۲۰ درصد کل افراد جامعه (۵ تا ۱۰ درصد از کودکان) به آن مبتلا هستند. علت و مکانیسم ایجاد بیماری کاملاً شناخته‌شده نیست؛ اما به‌نظر می‌رسد عوامل متفاوتی در ایجاد آن نقش داشته باشند که مهم‌ترین آن‌ها اختلالات ژنتیکی هستند؛ هم‌چنین افرادی که در شهرها و آب و هوای خشک زندگی می‌کنند، به ابتلا این بیماری مستعدترند.^{۱-۳}

داده است که عصاره بابونه هم‌چنین موجب وقفه سیکلواکسیژناز و لیبواکسیژناز شده، در نتیجه تولید پروستاگلاندین‌ها و لوکوترین‌ها را متوقف می‌نماید.^{۱۲}

روش‌های بیومتریکی از جمله روش‌های بالینی نوین در حیطه علوم پزشکی هستند که به‌علت دقت بالا و ویژگی‌های غیرتهاجمی خود در سراسر جهان با اقبال زیادی روبرو شده‌اند. ارزیابی‌های بیومتریکی پوست به‌معنای اندازه‌گیری پارامترهای حیاتی پوست از قبیل رطوبت، تبخیر آب از سطح اپیدرم، چربی، دما، محتوای رنگدانه‌ای و ... می‌باشند که اطلاعات منحصر به فردی را در مورد سلامت پوست و تأثیر فرآورده‌ها و مداخلات مختلف بر آن در اختیار افراد قرار دهند. امروزه روش‌های بیومتریکی متعددی برای ارزیابی ایمنی و اثربخشی محصولات دارویی و آرایشی و بهداشتی معرفی شده‌اند.^{۱۳}

از آنجاکه در درمانیت آتوپیک سد اپیدرمی آسیب می‌بیند و آسیب عملکرد سد اپیدرمی با افزایش میزان تبخیر آب از لایه شاخی (TEWL) و ایجاد خشکی پوست همراه است، بررسی کمی پارامترهایی نظیر pH سطح پوست، TEWL و رطوبت لایه شاخی برای ارزیابی وضعیت سد اپیدرمی لازم است.^{۱۴}

وجه دیگری از بیماری درمانیت میزان التهاب پوست در محل ضایعه است. در مطالعات زیادی اریتم و دمای پوست مبتلا به درمانیت به‌عنوان مارکرهای اصلی میزان التهاب پوست در نظر گرفته شده است.^{۹،۱۵}

هدف از این مطالعه، ارزیابی ایمنی و اثربخشی نوعی کرم حاوی عصاره جو دوسر و بابونه در بهبود علائم پوستی خفیف تا متوسط بیماری درمانیت آتوپیک بود.

روش اجرا

این مطالعه یک مطالعه بالینی ۴ هفته‌ای، تک‌گروهی با مقایسه قبل و بعد از مصرف بود که در مرکز آموزش و پژوهش بیماری‌های پوستی و جذام،

از دست‌دادن رطوبت در لایه اپیدرم باعث کاهش قابلیت این لایه محافظ در حمایت از لایه درونی اپیدرم شده و باعث خشکی پوست می‌شود؛ این شرایط در کنار نقص سیستم ایمنی منجر به ورود عفونت، ویروس‌ها و باکتری‌ها می‌شود و ریسک عفونت در پوست فرد را افزایش می‌دهد.

برای درمان و برطرف کردن تظاهرات بیماری در حال حاضر، کورتون‌های موضعی به همراه آنتی‌هیستامین‌های سیستمیک و لوسیون کالامین تجویز می‌شود. کورتیکواستروئیدهای موضعی برای سال‌های زیادی است که اصلی‌ترین درمان درمانیت آتوپیک محسوب می‌شوند.^{۴،۵} ممکن است از آنتی‌بیوتیک‌ها نیز برای درمان عفونت‌های پوستی بیمار استفاده شود. هم‌چنین استعمال مرطوب‌کننده‌ها کمک می‌کند تا تبخیر آب از سطح اپیدرم کاهش یابد و پوست بازسازی شود.^{۶-۱۰}

امروزه استفاده از فرآورده‌های گیاهی و ترکیبات مؤثره آن‌ها به‌عنوان منابع طبیعی که خاصیت آنتی‌اکسیدانی دارند، مورد توجه محققین قرار گرفته است. هم‌چنین ویژگی‌های مرطوب‌کنندگی این ترکیبات گیاهی می‌تواند در بهبود علائم درمانیت آتوپیک کمک‌کننده باشد.^۷ عصاره جو دوسر از جمله این ترکیبات گیاهی است که مطالعات پیشین، نقش مؤثر آن را در بهبود علائم موضعی بیماری درمانیت آتوپیک به‌خوبی نشان داده است.^۸

بابونه یکی از قدیمی‌ترین، پرکاربردترین و مستندترین گیاهان دارویی در جهان است که از خواص ترمیمی آن استفاده‌های فراوانی می‌شود.^۹ گیاه بابونه گیاهی دائمی و کوچک با ارتفاع تقریباً ۳۰ سانتی‌متر از خانواده کاسنی و بومادران است که به‌صورت خودرو می‌روید. بابونه خواص ضدالتهابی و ترمیم‌کنندگی شناخته شده دارد که فعالیت ضدالتهابی آن بیشتر به‌واسطه ترکیبات فلاونوئیدی و روغن‌های آلی موجود در آن است.^{۱۱،۱۲} برخی از مطالعات نشان

فعال غیر از درماتیت آتوپیک، سابقه ابتلا به آلرژی به داروها یا فرآورده‌های آرایشی - بهداشتی موضعی (با ارائه مستندات)، خالکوبی، اسکار و هیپر پیگمانتاسیون در محل ضایعه و شرکت همزمان در مطالعات مشابه.

ارزیابی‌ها

بیماران ابتدا توسط پزشک و براساس معیارهای ورود و خروج مطالعه، مورد ارزیابی قرار گرفتند، سپس بیمارانی که شرایط ورود به مطالعه را داشتند انتخاب شده و شدت بیماری براساس شاخص‌های Total & Local SCORAD و همچنین میزان سوزش و خارش در محل ضایعات ثبت گردید. ارزیابی سوزش، خارش در ضایعات از ۰ تا ۱۰ به نحوی ثبت شد که صفر نشانه عدم وجود علامت و ۱۰ نشانه بیشترین شدت آن باشد.

علاوه بر این میزان رطوبت لایه شاخی (با استفاده از TEWL (Corneometer® CM 825 (با استفاده از pH (Tewameter® TM 300 (با استفاده از Skin-pH-Meter® PH 905، اریتم پوست (با استفاده از Mexameter® MX 18، سبوم (با استفاده از Sebumeter® SM 815 و دما (با استفاده از Thermometer System, Courage + Khazaka Electronic GmbH, Cologne, Germany از دستگاه Multiple Adapting اندازه‌گیری شد.

در صورت تعدد ضایعات پوستی ضایعه با بیشترین SCORAD به عنوان ضایعه هدف (منطقه مورد ارزیابی) انتخاب شد، سپس کرم مورد آزمایش در اختیار افراد قرار گرفت و از ایشان خواسته شد روزی دو بار از محصول در محل ضایعات پوستی استفاده نمایند. چنانچه در محل ضایعه شست‌وشو انجام می‌شد، بعد از هر بار شست‌وشو نیز می‌بایست از کرم استفاده شود. اندازه‌گیری‌ها و ارزیابی بالینی ضایعات پس از ۲ و ۴ هفته استفاده از کرم تکرار شد.

در این ویژگی‌ها هم‌چنین میزان عوارض جانبی نظیر احتمالی نظیر قرمزی، راش پوستی، تغییر حس

دانشگاه علوم پزشکی تهران از دی ماه ۱۴۰۰ تا آذر ۱۴۰۱ انجام شد. به کلیه شرکت‌کنندگان در مورد مطالعه توضیحات کامل و به سؤالات احتمالی آن‌ها پاسخ داده و رضایت آگاهانه کتبی از کلیه شرکت‌کنندگان اخذ شد. تأییدیه اخلاق از کمیته اخلاق دانشگاه علوم پزشکی تهران با نامه شماره IR.TUMS.Medicine.REC.1400.926 مورخ ۱۴۰۰/۰۸/۲۵ اخذ گردید. این مطالعه هم‌چنین با کد IRCT20210130050179N2 در مرکز ثبت کارآزمایی بالینی ایران ثبت شده است.

محصول مورد مطالعه

محصول مورد مطالعه کرم ترمیم‌کننده با نام تجاری اگزاسین تولید شرکت فارمد سلامت سینا، حاوی عصاره جو دوسر و عصاره کامومیل (بابونه) است. سایر ترکیبات آن به این شرح است: کاپریلیک کاپریک تری‌گلیسیرید، سدیم ستئاریل سولفات، گلیسیرین، ستیل دایمیتیکون، اتیل هگزیل پالمیتات، استئاریک اسید، پالمیتیک اسید، ستیل الکل، بنزیل الکل، فنوکسی اتانول و اتیل هگزیل گلیسیرین، مخلوط تتراپتید - ۲۱، گلیسیرین، بوتیلن گلیکول، آب، سدیم هیدروکسید و آب دیونیزه.

شرکت‌کنندگان

این مطالعه بر روی ۲۰ بیمار ۲۲ تا ۶۷ ساله، مبتلا به درماتیت آتوپیک با شدت خفیف تا متوسط (نمره SCORAD پایه در محدوده ۴۰-۴) انجام گرفت. افرادی که از داروهای موضعی درمان‌کننده درماتیت آتوپیک (به جز مرطوب‌کننده) در ۲ هفته اخیر یا داروهای سیستمیک (استروئید یا داروهای ایمنوساپرسور) در ۴ هفته اخیر استفاده می‌کردند، مجاز به ورود به مطالعه نبودند. دیگر شرایط عدم ورود به مطالعه عبارت بودند از: ابتلا به درماتیت آتوپیک شدید (SCORAD بالای ۴۰)، حاملگی و شیردهی، اعتیاد به الکل یا مواد مخدر، ابتلا به بیماری پوستی

میانۀ نمره SCORAD Total در بیماران در بدو ورود ۱۵/۱۲ با دامنه (۳۱/۹-۹/۹) بود که پس از ۲ و ۴ هفته، به ترتیب به ۹/۸۵ (۱۶/۴-۴/۴) و ۶/۴۰ (۱۷/۹-۰) کاهش یافت. این بهبود در هر دو مقطع از نظر آماری معنادار بود ($P < 0.01$) (شکل ۱ الف).

میانۀ نمره Local SCORAD در بیماران در بدو ورود ۳ با دامنه (۶-۱) بود که پس از ۲ و ۴ هفته به ترتیب به ۲ (۳-۱) و ۱ (۴۶-۰) کاهش یافت. این بهبود نیز در هر دو مقطع از نظر آماری معنادار بود ($P < 0.01$) (شکل ۱ ب).

هم‌چنین میانۀ شدت خارش از ۳ (۵-۱) در بدو ورود در هفته ۲ و ۴ به ۱ (۳-۰) و ۱ (۴-۰) کاهش معنادار یافت ($P < 0.01$) (شکل ۱ ج). میانۀ شدت سوزش نیز از ۱ (۵-۰) در بدو ورود در هفته ۲ و ۴ به ۰ (۲-۰) و ۰ (۳-۰) کاهش یافت که در هفته ۲ معنادار ($P = 0.037$) بود (شکل ۱ د). رطوبت لایه شاخی ۲ و ۴ هفته پس از درمان افزایش معنادار نشان داده است ($P < 0.01$). TEWL، میزان pH، دما، سیبوم و اریتم پوست در هیچ یک از مقاطع اندازه‌گیری تغییر معناداری نشان نداد (جدول ۱).

در مورد میزان رضایت ۲ و ۴ هفته پس از درمان به ترتیب ۸۴/۱ درصد (۱۶ نفر از مجموع ۱۹ نفر) و ۷۸/۹ درصد (۱۵ نفر از مجموع ۱۹ نفر) ضایعات پوستی خود را «بهبودیافته» یا «بسیار بهبودیافته» توصیف کرده‌اند (شکل ۲).

ناحیه، درد، پوسته‌ریزی و تغییرات پیگمانتاسیون و عفونت مورد بررسی قرار گرفت و عارضه احتمالی براساس نظر پزشک در مقیاس صفر تا ۳ (۰: عدم ۱: خفیف ۲: متوسط ۳: شدید) با ذکر زمان بروز عارضه و مدت و روش بهبودی ثبت گردید. رضایت بیمار نیز براساس معیار زیر ارزیابی شد: خیلی بهتر شده است: ۲+ / کمی بهتر شده است: ۱+ / تغییری نکرده است: ۰ / کمی بدتر شده است: ۱- و خیلی بدتر شده است: ۲-.

آنالیز آماری

در آنالیز آماری برای توصیف داده‌های کمی از میانگین و انحراف معیار و برای داده‌های کیفی از فراوانی (درصد) استفاده شد. برای مقایسه میانگین متغیرهای کمی قبل از مداخله و ۲ و ۴ هفته بعد از آن، از آزمون Measurement ANOVA Repeated یا معادل ناپارامتری آن آزمون Friedman استفاده شد. برای آنالیز داده‌ها از نسخه ۲۴ نرم‌افزار آماری SPSS استفاده شد و در تمامی آنالیزها مقدار $P < 0.05$ از نظر آماری معنی‌دار تلقی شد.

یافته‌ها

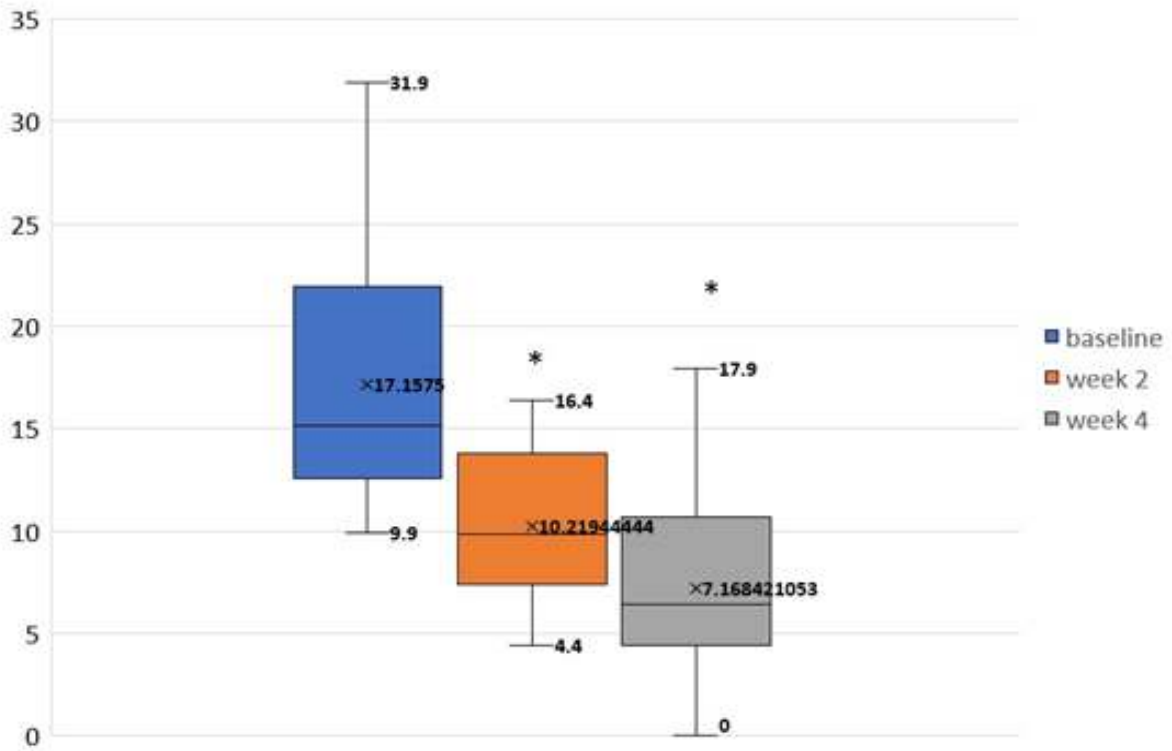
۲۰ نفر شرکت‌کننده دارای شرایط (۱۶ زن و ۴ مرد) با میانگین سنی ۳۹/۹۵ و انحراف معیار ۱۱/۰۴ و دامنه سنی ۶۷-۲۲ سال در این مطالعه شرکت کردند. یک نفر از شرکت‌کنندگان پس از جلسه اول به دلیل عدم مراجعه در ویزیت‌های فالوآپ از مطالعه خارج شد.

جدول ۱: مقایسه پارامترهای بیوفیزیکی پوست قبل از درمان و ۲ و ۴ هفته پس از آن.

پارامترهای بیوفیزیکی پوست	میانگین (انحراف معیار) پایه	میانگین (انحراف معیار) هفته ۲	میانگین (انحراف معیار) هفته ۴	P1	P2
TEWL ($\text{g}\cdot\text{cm}^{-2}$)	۲۸/۵۰ (۱۳/۲۴)	۲۸/۰۸ (۱۵/۴۷)	۳۰/۰۵ (۱۶/۵۳)	۰/۸۸	۰/۶۸
رطوبت لایه شاخی	۱۳/۸۴ (۳/۲۰)	۲۰/۸۳ (۳/۷۶)	۲۱/۰۳ (۳/۵۲)	< ۰/۰۱	< ۰/۰۱
قرمزی پوست	۳۶۴/۵۱ (۱۱۵/۵۴)	۳۶۱/۰۹ (۱۱۲/۸۵)	۳۴۱/۱۹ (۹۵/۳۸)	۰/۸۹	۰/۲۴
دما (سانتی‌گراد)	۳۰/۴۱ (۲/۰۱)	۳۰/۸۹ (۲/۱۵)	۳۰/۴۸ (۱/۹۹)	۰/۳۱	۰/۹۸
pH	۶/۷ (۰/۵۱)	۶/۶۶ (۰/۷۵)	۶/۵۸ (۰/۸۲)	۰/۸۵	۰/۳۲
میزان چربی پوست ($\mu\text{g}\cdot\text{cm}^{-2}$)	۱۲/۲۲ (۳/۸۵۲۴)	۱۷/۵۵ (۴/۹۹)	۱۹/۵۲ (۵/۰۶)	۰/۱۳	۰/۲۱

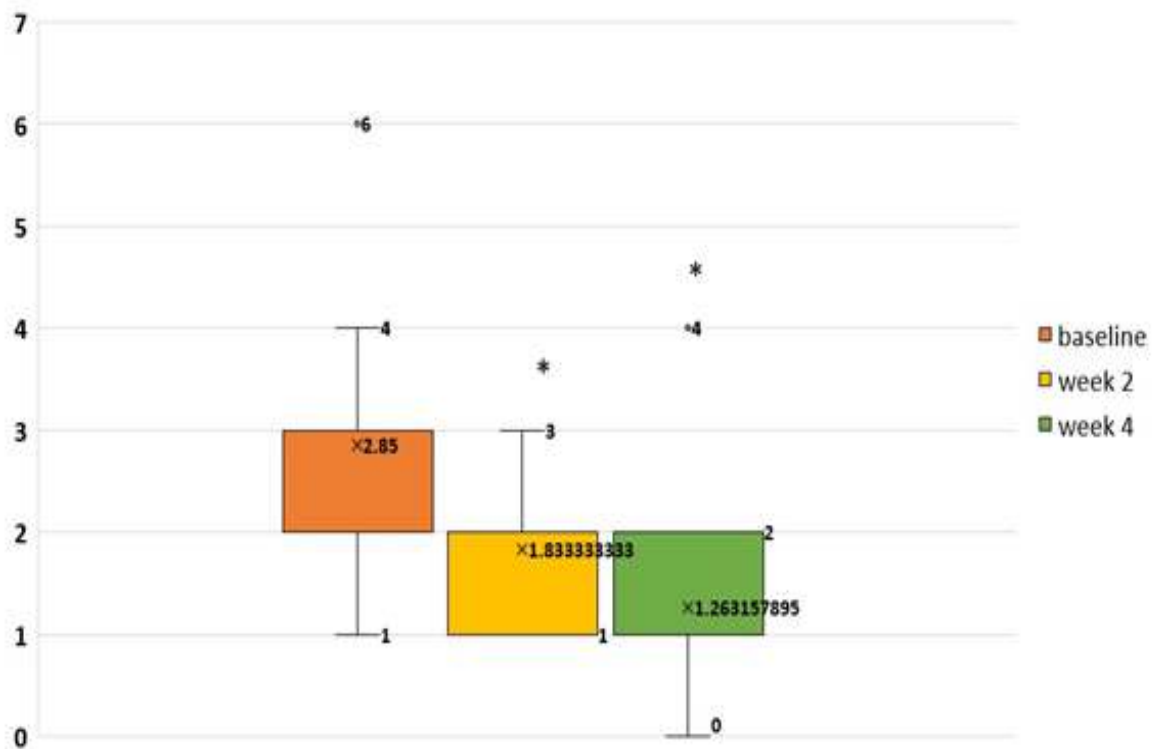
الف

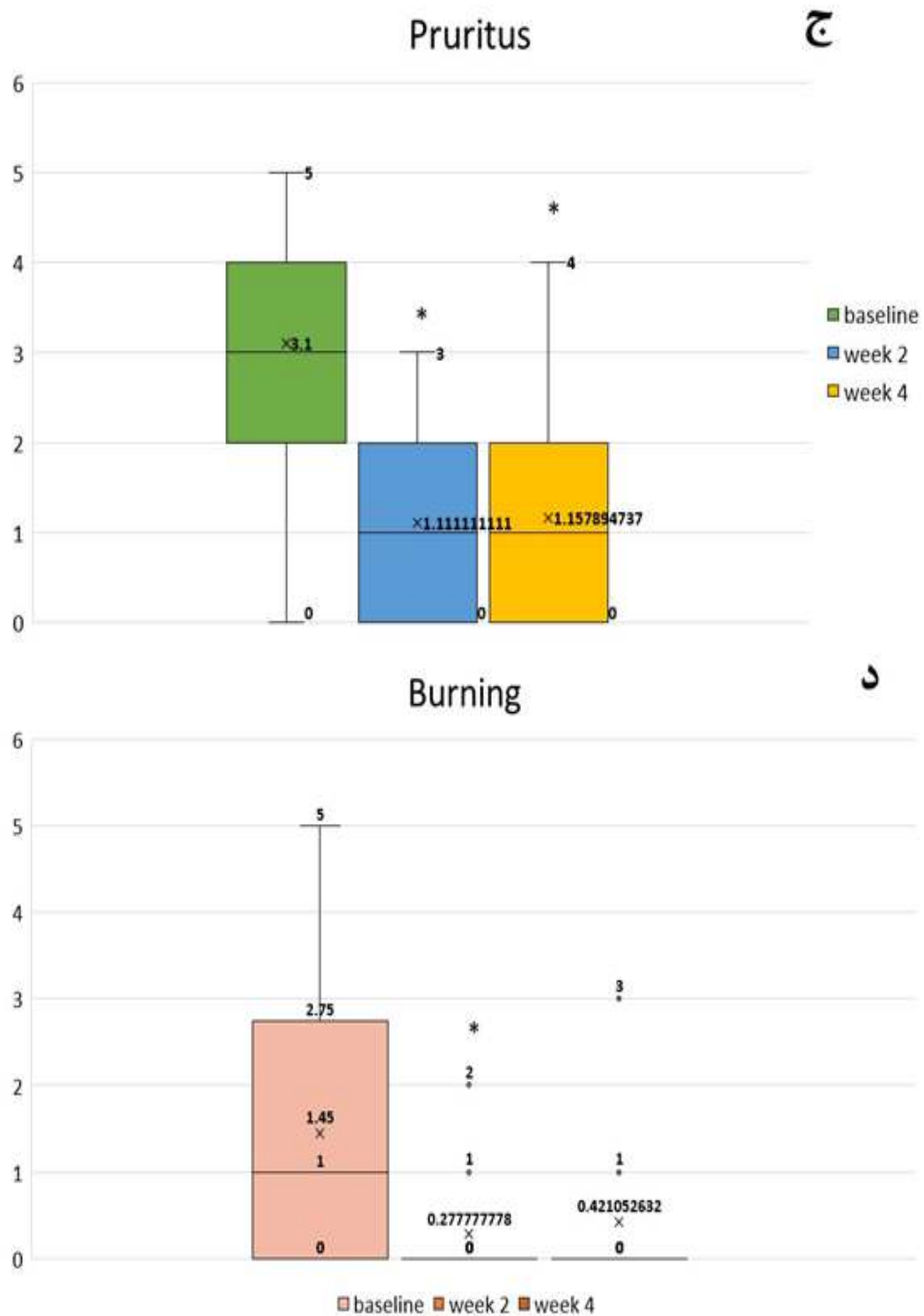
Total SCORAD



ب

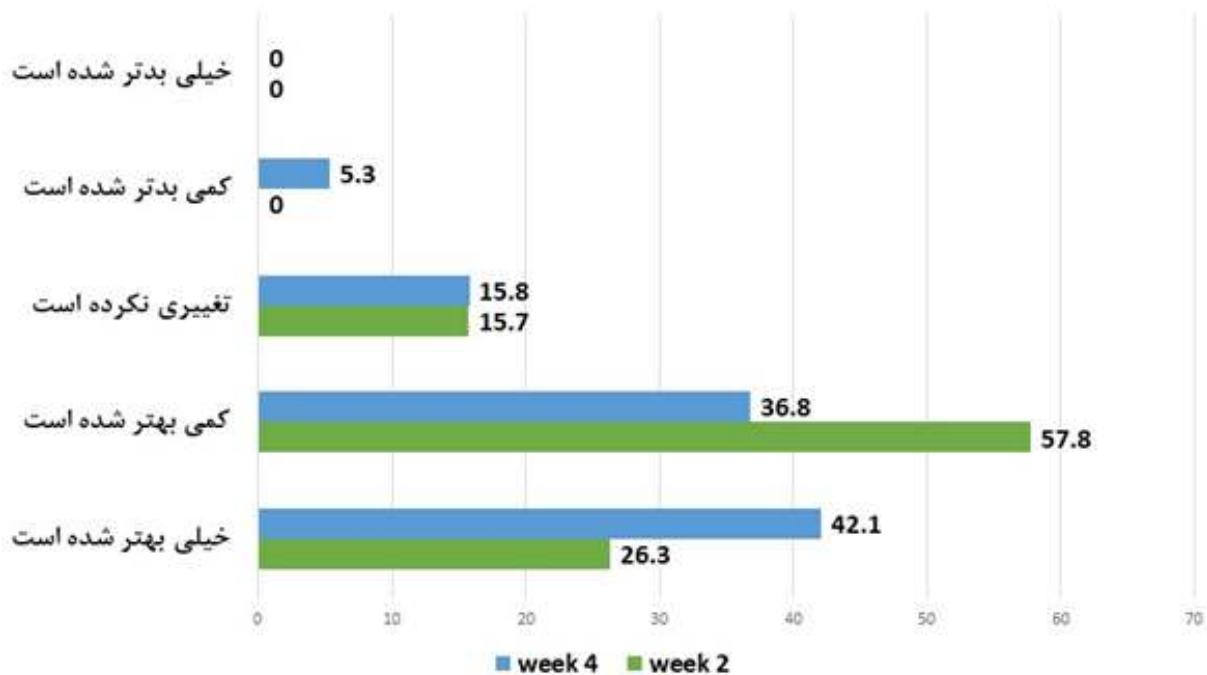
Local SCORAD





شکل ۱: علائم بالینی بیماران شامل Total SCORAD (الف)، Local SCORAD (ب)، میزان خارش ضایعات (ج) میزان سوزش ضایعات و (د) قبل از مداخله و ۲ و ۴ هفته بعد از آن.
*: معنادار در مقایسه با پایه

رضایت بیماران (%)



شکل ۲: رضایت شرکت کنندگان پس از مصرف ۲ و ۴ هفته‌ای محصول مورد مطالعه.

بالینی متعدد که براساس مقالات مروری و مروری نظام‌مند تهیه شده‌اند، اثربخشی و ایمنی درمان‌های مبتنی بر ترکیبات طبیعی را در بیماری درماتیت آتوپیک تأیید کرده‌اند.^{۱۷}

Kwon و همکاران در یک مقاله مروری که در سال ۲۰۲۰ در کشور کره به چاپ رسید، به جمع‌بندی و ارزیابی انتقادی مقاله‌های مرور نظام‌مند (Systematic Review) پرداختند که در سال‌های اخیر در مورد نقش درمان‌های مبتنی بر ترکیبات طبیعی در درماتیت آتوپیک نگارش و چاپ شده‌اند.^{۱۸} براساس نتایج این مقاله، درمان‌های مبتنی بر استفاده از ترکیبات طبیعی، در مجموع در بهبود شدت اگزما (SCORAD) و کاهش برخی از فاکتورهای التهابی آزمایشگاهی بهتر از پلاسبو عمل کرده‌اند. این درمان‌ها هم‌چنین در بهبود خارش، وضعیت خواب و کیفیت زندگی، اثربخشی بهتری نسبت به پلاسبو نشان داده‌اند و پروفایل ایمنی مشابه پلاسبو داشته‌اند.^{۱۸}

هیچ‌گونه عوارض جانبی مثل سوزش، قرمزی، خارش، راش پوستی، تغییر حس ناحیه، درد، پوسته‌ریزی و تغییرات پیگمانتاسیون و عفونت در طول مطالعه مشاهده یا گزارش نشد. در یک نفر از شرکت کنندگان علائم بیماری در دو هفته اول سیر بهبودی داشت ولی در دو هفته دوم شدت بیشتری پیدا کرد.

بحث

در درمان بیماری‌هایی با پاتولوژی پیچیده و چندعاملی مانند درماتیت آتوپیک، درمان‌های گیاهی به‌صورت مستقل یا همراه با درمان‌های دارویی، کاندیدای مناسبی محسوب می‌شوند.^{۱۶} در واقع برای غلبه بر عوارض موضعی درمان‌های معمول بیماری درماتیت آتوپیک نیاز به نگرش جدیدی در مورد درمان‌های جایگزین می‌باشد که داروهای بر پایه ترکیبات مؤثره با منشأ طبیعی یک رویکرد امیدوارکننده در این مورد به‌شمار می‌روند. شواهد

بهبود در رطوبت لایه شاخی شد.^{۲۰} هم‌چنین مطالعه دیگری که توسط Lisante و همکاران در بیماران مبتلا به درمانیت آتوپیک خفیف تا متوسط انجام شد، نشان داد که کرم حاوی عصاره جو دوسر ۱٪ در این بیماران به خوبی قابل تحمل است و در کاهش علائم بالینی و بهبود پارامترهای بیوفیزیکی پوست (TEWL رطوبت پوست) مؤثر می‌باشد.^{۲۱}

آونانترامیدها (Amides Avenanthr) یکی از اجزای اصلی موجود در جو دوسر هستند که بنا به مطالعات اخیر، مسئول بسیاری از اثرات ضدالتهابی این گیاه می‌باشند. مطالعات نشان داده‌اند که آونانترامیدها می‌توانند فعالیت فاکتور هسته‌ای کاپا B و آزادسازی سیتوکین‌های پیش‌التهابی و هیستامین را که اجزای کلیدی شناخته‌شده در پاتوفیزیولوژی درماتوزهای التهابی هستند، مهار کنند.^۸ مطالعات فوق، نتایج به‌دست‌آمده در مطالعه حاضر را از نظر کاهش شدت بیماری و علائم بالینی تأیید می‌کنند.

افزایش معنادار رطوبت لایه شاخی افزایش پس از ۴ هفته مصرف نیز با ویژگی‌های مرطوب‌کنندگی بابونه قابل توضیح است.^{۲۲،۲۳} هم‌چنین افزایش ۵۹٪ سبوم پوست پس از ۴ هفته مصرف کرم قابل مشاهده است؛ هرچند از نظر آماری معنادار نبوده است. عصاره جو دوسر علاوه بر این ویژگی‌های ضدالتهابی، موجب تحریک تولید سرآمیدهای پوستی و افزایش سبوم در پوست می‌شود.^{۲۴} حجم کم شرکت‌کنندگان در طرح و فقدان گروه کنترل، از محدودیت‌های مطالعه حاضر به‌شمار می‌رود؛ با این حال استفاده از ارزیابی‌های عینی (Objective) که تأییدکننده نتایج بالینی هستند، تا حدودی توانسته این نقص را جبران کند.

در مجموع و با توجه به نتایج، ۴ هفته استفاده از کرم حاوی جو دوسر و عصاره بابونه بر روی ضایعات خفیف تا متوسط بیماری درمانیت آتوپیک، در بهبود شدت ضایعات (Total SCORAD و Local SCORAD) و رطوبت پوست ایمن و مؤثر است.

مطالعه حاضر یک مطالعه بالینی ۱۴ روزه بود که اثربخشی مناسب یک کرم حاوی بابونه و عصاره جو دوسر را در بیماران مبتلا به درمانیت آتوپیک خفیف تا متوسط نشان داد. با توجه به نتایج به‌دست‌آمده، ۴ هفته استفاده از کرم مورد آزمایش باعث کاهش معنادار شدت ضایعات شامل نمرات Total SCORAD و Local SCORAD و هم‌چنین علائم ساجکتیو بیماری (سوزش و خارش) شد. این اثرات مدیون ویژگی‌های ضدالتهابی و تسکینی ترکیبات مؤثره این کرم می‌باشند. بابونه یکی از اعضای خانواده «گل مروارید» است که قرن‌ها است به‌صورت موضعی یا خوراکی برای درمان بسیاری از بیماری‌ها، به‌ویژه علائم دستگاه گوارش، التهابات دهان و پوست و هم‌چنین انواع درمانیت استفاده می‌شود. شواهد بالینی نشان داده‌اند که ویژگی‌های ضدالتهابی بابونه موضعی با هیدروکورتیزون ۰٫۲۵ درصد قابل مقایسه است^{۱۸} که بیشتر به‌واسطه ترکیبات فلاونوئیدی و روغن‌های آلی موجود در ترکیب گیاه است.

برخی از مطالعات نشان داده است که عصاره بابونه هم‌چنین موجب وقفه سیکلواکسیژناز و لیپواکسیژناز شده، در نتیجه تولید پروستاگلاندین‌ها و لوکوترین‌ها را متوقف می‌نماید. فلاونوئیدها هم‌چنین با مهار آزادسازی هیستامین از لکوسیت‌های پلی‌مورفونوکلئر در کاهش خارش و علائم بالینی درمانیت مؤثر هستند.^{۱۹} خاصیت تسکین‌دهنده و مرطوب‌کنندگی جو دوسر بیشتر به محتوای گلوتن گیاه نسبت داده می‌شود که می‌تواند در درمان درمانیت آتوپیک و هم‌چنین خارش ناشی از آن مفید باشد.^{۱۷}

Capone و همکاران در یک مطالعه بالینی دارای گروه کنترل نشان دادند که ۱۴ روز استفاده موضعی از کرم حاوی عصاره جو دوسر ۱٪ موجب بهبود معنادار در pH پوست، عملکرد سد پوستی و آبرسانی پوست می‌شود، در حالی که مرطوب‌کننده استاندارد که به‌عنوان کنترل مورد استفاده قرار گرفت، تنها موجب

تشکر و قدردانی

(تهران، ایران) است. این بودجه برای تهیه دارو و تجهیزات آزمایشگاهی استفاده شد.

حامی مالی این مطالعه شرکت فارمد سلامت سینا

References

1. Frazier W, Bhardwaj N. Atopic dermatitis: Diagnosis and treatment. *Am Fam Physician* 2020;101: 590-98.
2. Berke R, Singh A. Atopic dermatitis: An overview. *Am fam physic* 2012;86: 35-42.
3. Skabytska Y, Kaesler S. The role of innate immune signaling in the pathogenesis of atopic dermatitis and consequences for treatments. *Semin Immunopathol* 2016 ;38: 29-43.
4. Baron S, Cohen SN, Archer B. Guidance on the diagnosis and clinical management of atopic eczema. *Clin Exp Dermatol* 2012; 37:7-12.
5. Tollefson MM, Megha M. Atopic dermatitis: Skin-directed management. *Pediatr* 2014. 134: 1735-744.
6. Wollenberg A, Barbarot S, Bieber T, et al. Consensus-based European guidelines for treatment of atopic eczema (atopic dermatitis) in adults and children: Part I. *J Eur Acad Dermatol Venereol*. 2018; 32: 657-82.
7. Aghajani Z, Hedayat shodeh M. Evaluation of antioxidant activity of oil of seeds of *matricaria chamomilla*. *App Biol J* 2014; 5: 1-16.
8. Lisante TA, Nunez C, Barbara M, et al. A 1% colloidal oatmeal cream alone is effective in reducing symptoms of mild to moderate atopic dermatitis: Results from two clinical studies. *J Drug Dermatol* 2017;16: 671-76.
9. kwon S, Jeong M, Park KC, et al. A new therapeutic option for facial seborrheic dermatitis: Indole-3-acetic acid photodynamic therapy. *J Eur Acad Dermatol Venereol* 2014; 28: 94-9.
10. Astin JA, Pelletier KR, Amanuel G, et al. Complementary and alternative medicine use among elderly persons: One year analysis of blue shield medicare supplement. *J Gerontol* 2000; 55: 4-9.
11. Merfort I, Heilmann J, Hagedorn U, et al. Lippold BC in vivo skin penetration studies of camomile flavones. *Pharmazie* 1994; 49: 509-11.
12. Srivastava JK, Pandey M. Anovel and selective cox-2 inhibitor with anti-inflammatory activity. *Life Sci* 2009;85: 663-69.
13. Ahmad Nasrollahi S. Introduction to csmetics & toileties. *Sepidbarg* 1399; 324-34.
14. Yazdanparast T, Yazdani K. Biophysical measurements and ultrasonographic findings in chronic dermatitis in comparison with uninvolved skin. *Indian J Dermatol* 2019; 64: 90-6.
15. Curto L, Carnero L, Traveria G, et al. Fast itch relief in an experimental model for methylprednisolone aceponate topical corticosteroid activity, based on allergic contact eczema to nickel sulphate. *J Eur Acad Dermatol Venereol* 2014; 28: 1356-362.
16. Wang Y, Fan X, Xiumei G. Strategies and techniques for multi-component drug design from medicinal herbs and traditional Chinese medicine. *Cur Top Med Chem* 2012;12: 1356-362.
17. Benzie IFF, Wachtel-Galor S, editors. *Herbal Medicine: Biomolecular and Clinical Aspects*. 2nd ed. Boca Raton (FL): CRC Press/Taylor & Francis; 2011; PMID: 22593937.
18. Kwon CY, Lee B, Kim S, et al. Effectiveness and safety of herbal medicine for atopic dermatitis: An overview of systematic reviews. *Evid Based Complementary Altern Med* 2020 17;2020: 4140692.

19. Samadi A, Ahmad Nasrollahi S. Evaluation of safety of minoxidil 5% + chamomile 7% topical solution, *J Cosmet Dermatol* 2016; 6: 183-89.
20. Capone K, Kirchner F, Klein S. Effects of colloidal oatmeal topical atopic dermatitis cream on skin microbiome and skin barrier properties. *J Drug Dermatol* 2020;19: 524-31.
21. Cerio R, Dohil M, Jeanine D, et al. Mechanism of action and clinical benefits of colloidal oatmeal for dermatologic practice. *J Drugs Dermatol* 2010; 9: 1116-120.
22. Dai YL, Li Y, Wang Q, et al. Chamomile: A review of its traditional uses, chemical constituents, pharmacological activities and quality control studies. *Molecules* 2022; 28: 133.
23. Dai YL, Li Y, Wang Q, et al. Chamomile: A review of its traditional uses, chemical constituents, pharmacological activities and quality control studies. *Molecules* 2022; 28: 133.
24. Reynertson KA, Garay M . Anti-inflammatory activities of colloidal oatmeal (*Avena sativa*) contribute to the effectiveness of oats in treatment of itch associated with dry, irritated skin. *J Drug Dermatol* 2015;14: 43-8.

Study of safety and efficacy of cream containing oats and chamomile extract in improving the skin lesions of mild and moderate atopic dermatitis

Hasti Ahmadian Yazdi¹
Alireza Firooz, MD¹
Mohsen Rezaeian Vaghar²
Elahe Kashani²
Aniseh Samadi, MD^{1*}

1. Center for Research Training in Skin Diseases Leprosy, Tehran University of Medical Sciences, Tehran, Iran
2. Department of Research and Development, Pharmed Salamat Sina Co, Tehran, Iran

Received: Aug 21, 2023
Accepted: Sep 17, 2023
Pages: 71-81

Corresponding Author:
Aniseh Samadi, MD

No. 415, Taleqani Ave., Tehran, Iran
Email: aniseh_samadi@yahoo.com

Conflict of interest: Two of the authors Mohsen Rezaeian Vaghar and Elahe Kashani, Affairs of sponsor company (Pharmed Salamat Sina). Other authors confirmed to have no conflict of interest in this article content.

Background and Aim: In order to overcome the local side effects of the conventional treatments for atopic dermatitis, a new attitude regarding alternative treatments would be needed, which herbal medicines are promising approaches in this case.

Methods: It was a 4-week, before-after clinical study, conducted on 20 participants (16 women and 4 men) aged 39.95±11.04 years. The severity scoring of atopic dermatitis was determined based on total & local SCORAD. skin biophysical parameters including TEWL, skin hydration, pH, temperature, sebum and skin erythema were also measured after 2 and 4 weeks application of the study product. Participants' satisfaction as well as tolerability of the product were assessed by monitoring the adverse effects.

Results: A significant improvement was detected in LOCAL and TOTAL SCORAD at weeks 2 and 4 ($P<0.01$). The intensity of burning and pruritus also showed a significant decrease at weeks 2 and 4 ($P<0.01$). A significant increase in the skin hydration was shown at weeks 2 and 4 after treatment ($P<0.01$). 84.1% and 78.9% of participants described their skin lesions as "improved" or "much improved", 2 and 4 weeks after treatment respectively.

Conclusion: The test cream containing oats and chamomile extract is considered a safe and effective product for improving mild to moderate lesions of atopic dermatitis.

Keywords: oat, chamomile, atopic dermatitis

