

مروری بر نقش گونه‌های مالاسزیا در بیماران مبتلا به درماتیت اتوپیک

آذین آیت‌اللهی

مرکز آموزش و پژوهش بیماری‌های پوست و جذام، دانشگاه علوم پزشکی تهران، تهران، ایران

نویسنده مسئول:

آذین آیت‌اللهی

تهران، خیابان طالقانی، شماره ۴۱۵
پست الکترونیک:

azinay@gmail.com

تعارض منافع: اعلام نشده است.

درماتیت اتوپیک یک اختلال التهابی پوستی عودکننده مزمن است که با آگزمای شدید و خارش همراه است. حساسیت به گونه‌های مالاسزیا ممکن است با شدت علائم درماتیت اتوپیک مرتبط باشد. شرایط رشد برای گونه‌های مالاسزیا روی پوست کودکان نسبت به پوست بالغین پایین‌تر است و این امر، دلیل ایجاد حساسیت بیشتر به مالاسزیا در بزرگسالی است. احتمال اینکه گونه‌های مالاسزیا به‌عنوان فاکتور زمینه‌ای برای ابتلا به درماتیت اتوپیک نقشی ایفا کند، به دلیل پاسخ‌های ایمنی موضعی پوست و عملکرد سد دفاعی پوست بعید به‌نظر می‌رسد؛ ولی حساسیت در برابر این مخمر فلورنرمال پوست می‌تواند با شدت علائم بیماری مرتبط باشد. همچنین درمان ضدقارچی در برخی بیماران، اثرات مفیدی را نشان می‌دهد. با این حال مکانیسم پاتوژنتیک و تعامل متقابل گونه‌های مالاسزیا و درماتیت اتوپیک هنوز تا حدی نامشخص است و به تحقیقات بیشتر نیاز دارد.

کلیدواژه‌ها: مالاسزیا، آلرژی، درماتیت اتوپیک

دریافت مقاله: ۱۴۰۲/۰۸/۲۹ پذیرش مقاله: ۱۴۰۲/۰۹/۲۵

پوست و زیبایی؛ پاییز ۱۴۰۲، دوره ۱۴ (۳): ۱۸۲-۱۷۶

مقدمه

پوست یک اکوسیستم است و میکروب‌های مختلف و خاص برای بدن دارد که به آن‌ها میکروبیوم پوست گفته می‌شود. فیلوژنتیک پروفایل میکروبیوم پوست نشان داد که قارچ‌ها فلور نرمال پوست هستند و ۲۲٪-۱٪ از جمعیت میکروبیوم پوست را تشکیل می‌دهند.^۱

گونه‌های جنس مالاسزیا فلور پوست سالم بوده و در اکثر نقاط بدن وجود دارد.^۲ بیشتر گونه‌های مالاسزیا فاقد ژن سنتزکننده اسید چرب هستند بنابراین، برای تأمین نیاز غذایی به منابع اسیدهای چرب اگزوزن تکیه می‌کنند.^۳ مالاسزیا پکی درماتیس (از سگ و گربه جدا شده است) تنها گونه شناخته شده مالاسزیا است که در غیاب لیپید اگزوزن قادر به زیست است.^۴ نیاز آن‌ها به لیپیدهای اگزوزن تمایل گونه‌های مالاسزیا برای حضور در نواحی پوستی سبوره مانند سر و گردن را توضیح می‌دهد.^۵

درماتیت اتوپیک یک اختلال التهابی پوستی عودکننده مزمن است که با آگزمای شدید و خارش همراه است. شیوع درماتیت اتوپیک در در سه دهه گذشته ۳ برابر و در حال حاضر، تا ۳۰٪ از کودکان و ۱۰٪ از بزرگسالان در کشورهای صنعتی گزارش شده است.^۶

پاتوژن درماتیت اتوپیک به‌طور کامل شناخته نشده است. علاوه بر برخی عوامل محیطی، میکروبیوم پوست (میکروارگانسیم‌های همزیست پوست) در پیش‌آگهی بیماری نقش دارند.^۷

تغییر کلونیزاسیون میکروارگانسیم‌ها در پوست در بیماران مبتلا به درماتیت اتوپیک در مقابل افراد سالم به‌طور گسترده‌ای برای باکتری‌ها ساکن پوست به‌ویژه استافیلوکوکوس اورئوس مورد بررسی قرار گرفته‌اند.^۸

اخیراً تحقیقات بیشتری در مورد نقش بیماری‌زای احتمالی قارچ‌ها در درماتیت اتوپیک انجام یافته است.^۹

بیماری‌زا به‌ویژه در نوع درماتیت آتوپیک نوع سر و گردن دارند.^{۱۳}

مکانیسم‌های پاتوفیزیولوژیک در ارتباط با فراوانی بالای حساسیت به مالاسزیا در بیماران مبتلا به درماتیت آتوپیک در مقایسه با افراد سالم هنوز مشخص نیست. به‌نظر می‌رسد که چندین فاکتور اندوژنیک مانند ناکارآمدی سد دفاعی پوست یا نقص در سیستم ایمنی پوست بیماران مبتلا به درماتیت آتوپیک و همچنین عوامل محیطی بر کلونیزاسیون گونه‌های مالاسزیا بر پوست و در نتیجه حساسیت وابسته به IgE تأثیر می‌گذارد.

دو مطالعه^{۱۴،۱۵} بر روی ۱۳۲ کودک و ۱۲۸ بزرگسال مبتلا به درماتیت آتوپیک نشان می‌دهد که فراوانی حساسیت به مالاسزیا در جمعیت کودکان نسبت به بزرگسالان کمتر می‌باشد بنابراین، بین شدت علائم درماتیت آتوپیک و IgE اختصاصی مالاسزیا ارتباط معنی‌داری وجود ندارد که علت آن رشد کمتر مالاسزیا در جمعیت کودکان است.^{۱۶} کودکان مقدار کمی سبوم در پوست خود تولید می‌کنند و تولید سبوم در دوران بلوغ افزایش می‌یابد و تا سن ۵۰ سالگی بالاست.^{۱۶} از این‌رو، شرایط رشد برای گونه‌های مالاسزیا روی پوست کودکان نسبت به پوست بالغین پایین‌تر است و این امر دلیل ایجاد حساسیت بیشتر به مالاسزیا در بزرگسالی است.^{۱۶}

آلرژن گونه‌های مالاسزیا سبب افزایش IgE اختصاصی می‌شوند. تا به امروز، حداقل ۱۴ آلرژن از سه گونه‌های مالاسزیا شامل مالاسزیا فور فور، مالاسزیا سیمپودیالیس و مالاسزیا گلوبوزا شناسایی شده است. آلرژن‌ها ممکن است به مقدار بیشتری در بستر پوست آتوپیک آزاد شوند.^{۱۷} به‌عنوان مثال، آلرژن Mala s 12 در pH=۶ به‌مقدار بیشتری آزاد می‌شود. هنوز به‌طور قطع مشخص نیست که پاسخ IgE به‌عنوان فاکتور بیماری‌زا در درماتیت آتوپیک عمل می‌کند یا به‌عنوان یک عامل جانبی در تشدید علائم درماتیت آتوپیک

جنس مالاسزیا متعلق به شاخه Basidiomycota می‌باشد و در حال حاضر شامل ۱۴ گونه است که از پوست انسان و حیوان جدا شده‌اند.^۸ دو گونه - مالاسزیا گلوبوزا و مالاسزیا رستریکتا - مکرراً از پوست (تقریباً پوست بیشتر نواحی بدن) افراد سالم ساکن ایالات متحده آمریکا و اروپا یافت می‌شود.^۹ با این حال، مطالعات اپیدمیولوژیک نشان می‌دهد تنوع جغرافیایی در پراکنش گونه‌های خاص مالاسزیا، احتمالاً به‌دلیل عوامل آب و هوایی است.^{۱۰} به‌عنوان مثال در مطالعات انجام‌شده از کانادا، روسیه و سوئد، مالاسزیا سیمپودیالیس به‌عنوان شایع‌ترین گونه گزارش شده است؛ در حالی که در ژاپن مالاسزیا فورفور رایج‌ترین گونه بود.^{۱۰}

حساسیت به گونه‌های مالاسزیا ممکن است با شدت علائم درماتیت آتوپیک مرتبط باشد.^۸ از آنجاکه گونه‌های مالاسزیا بخشی از فلور پوست سالم است، منطقی به‌نظر می‌رسد به‌طور منظم با سلول‌های ایمنی پوست مانند سلول‌های دندریتیک یا لنفوسیت‌ها تعامل داشته باشد.^۸ بر همین اساس، آنتی‌بادی‌های IgG و IgM اختصاصی مالاسزیا در افراد سالم شناسایی شده است. در مقابل، میزان حساسیت وابسته به IgE به گونه‌های مالاسزیا در بین افراد با پوست سالم بسیار کم است یا حتی وجود ندارد.

در مقابل، نسبت بالایی از بیماران درماتیت آتوپیک به این مخمر حساس به‌نظر می‌رسند، تست‌های پوستی مثبت حساسیت به این مخمر در ۸۰٪ از جمعیت بزرگسالان مبتلا به درماتیت آتوپیک نشان داده شده است.^{۱۱} جالب توجه است که میزان حساسیت در برابر گونه‌های مالاسزیا به‌ویژه در بیماران مبتلا به درماتیت آتوپیک نوع سر و گردن بیشتر است.^{۱۲} این امر ممکن است به ماهیت چربی‌دوست بودن این مخمر برای حضور در نواحی سبوره پوست مانند ناحیه سر و گردن باشد از این‌رو، برخی از نویسندگان فرض می‌کنند که گونه‌های مالاسزیا نقش

و TLR4) و بروز واکنش‌های التهابی در حضور گونه‌های مالاسزیا را برای این بیماری بیان می‌کنند. به‌عنوان مثال گونه‌های مالاسزیا موجب القای ترشح (TLR2 و TLR4) از سلول‌های کراتینوسیت و دندریتیک سل و به‌دنبال آن بتادیفنسین و CXCL8 منجر به بروز واکنش التهابی می‌شود.^{۲۱}

د) یکی دیگر از مکانیسم‌های ممکن فعال‌سازی NLRP3 در سلول‌های دندریتیک پوست توسط گونه‌های مالاسزیا است که منجر به آزاد شدن سیتوکین‌های پیش‌التهابی مانند IL-4 و IL1beta، IL-5 و IL-13 می‌شود که نقش مهمی در پاتوژنز درماتیت اتوپیک دارند.^{۲۲}

رویکردهای کنترلی و درمانی با ضدقارچ‌ها در بیماران مبتلا به درماتیت اتوپیک

اساس هر درمان مؤثر در بیماران مبتلا به درماتیت اتوپیک، استفاده از نرم‌کننده‌های پوست است. نرم‌کننده‌ها موجب آبرسانی مجدد به پوست و ترمیم سد آسیب‌دیده پوست می‌شوند. در صورت مشاهده

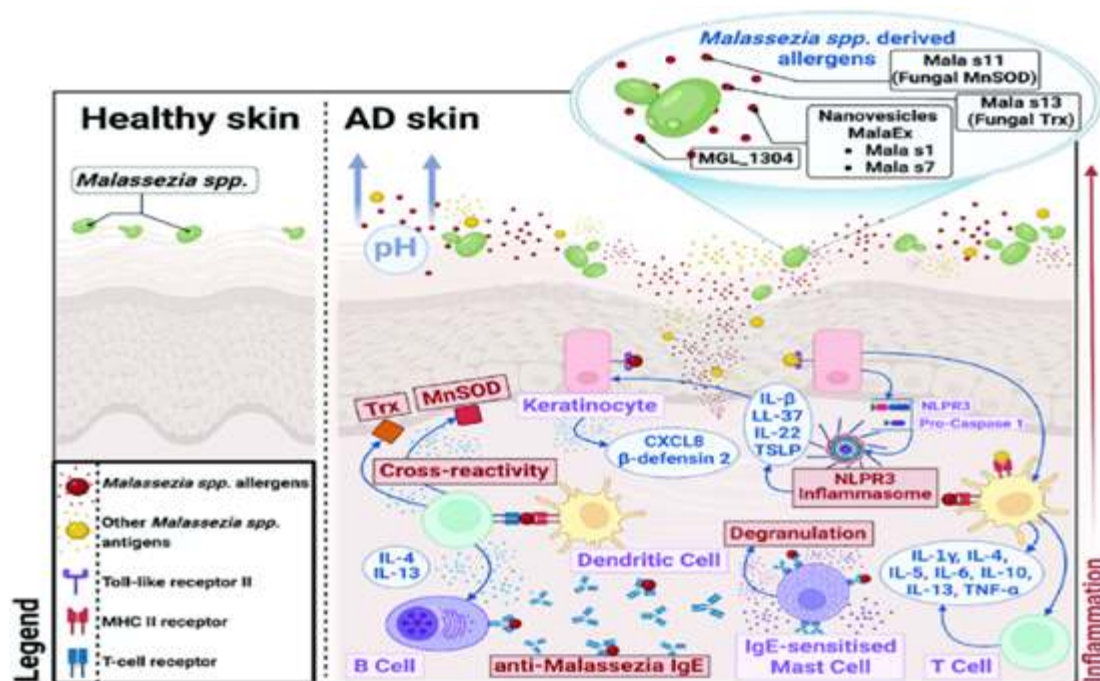
نقش دارد.^{۱۸}

برخی از مکانیسم‌های احتمالی که آلرژن‌های مالاسزیا باعث واکنش التهابی در پوست اتوپیک می‌گردد به شرح ذیل است (شکل ۱):

الف) مالاسزیا سبب تخریب سد دفاعی پوست و نفوذ به لایه اپیدرم و درم می‌شود و به‌دنبال آن کراتینوسیت‌ها و سلول‌های ایمنی مانند سلول‌های لانگرهانس، سلول‌های دندریتیک پوستی، سلول‌های کشنده طبیعی و فیبروبلاست‌ها فعال شده و از طریق تولید سایتوکاین‌ها منجر به بروز التهاب می‌شوند.^{۱۹}

ب) واکنش بین مالاسزیا و سلول‌های انسانی توسط پروتئین‌های مالاسزیا میانجی‌گری می‌شود که در نانووزیکول‌ها بسته‌بندی و رها می‌شوند. این نانووزیکول‌ها سبب تحریک سلول‌های دندریتیک و ماست سل‌ها شده و در نهایت این سلول‌ها TNF-alpha، IL-8، IL-6، IL-10 و IL-12p70 40، ۵۰ آزاد می‌کنند. این سایتوکاین‌ها ممکن است موجب واکنش التهابی در پوست بیماران مبتلا به درماتیت اتوپیک گردد.^{۲۰}

ج) برخی از یافته‌های اخیر ارتباط TLRها (TLR2)



شکل ۱: مسیره‌های پیشنهادی بیماری‌زایی گونه‌های مالاسزیا در بیماران مبتلا به درماتیت اتوپیک.^{۲۲}

در کارآزمایی دیگر، در مجموع ۵۳ بیمار مبتلا به درماتیت آتوپیک با ایتراکونازول و دارونما تحت درمان قرار گرفتند که شدت درماتیت آتوپیک به‌طور قابل توجهی در گروه تحت درمان با ایتراکونازول نسبت به گروه تحت درمان با دارونما کاهش یافت.^{۲۸}

اثر بخشی ضدقارچ‌های آزول در درمان بیمار مبتلا به درماتیت آتوپیک می‌تواند ناشی از خواص ضدالتهابی کتوکونازول یا ایتراکونازول باشد؛ زیرا این داروها تولید IL-4 و IL-5 توسط سلول‌های T را مهار می‌کنند.^{۲۹}

اثر بخشی ضدقارچ‌ها در ۱۵ بیمار مبتلا به درماتیت آتوپیک تحت درمان با کتوکونازول در مقابل ۱۴ بیمار مبتلا به درماتیت آتوپیک تحت درمان با دارونما مورد ارزیابی قرار گرفت. هر دو گروه درمان استروئیدهای موضعی دریافت کردند. شدت درماتیت آتوپیک در هر دو گروه درمان کاهش یافت که این بهبود با کتوکونازول ارتباطی نداشت بلکه به استروئیدهای موضعی مربوط است. نتایج مبهم این آزمایشات بالینی ممکن است به انتخاب نوع بیماران و تعداد کم بیماران نسبت داده شود. گمان می‌شود که درمان‌های ضدقارچ در بیماران مبتلا به درماتیت آتوپیک سر و گردن مؤثرتر است.^{۳۰}

به‌طور خلاصه، احتمال اینکه گونه‌های مالاسزیا به‌عنوان فاکتور زمینه‌ای برای ابتلا به درماتیت آتوپیک نقشی ایفا کند، به‌دلیل پاسخ‌های ایمنی موضعی پوست و عملکرد سد دفاعی پوست بعید به‌نظر می‌رسد؛ ولی حساسیت در برابر این مخمر فلورنرمال پوست می‌تواند با شدت علائم بیماری مرتبط باشد. هم‌چنین درمان ضدقارچی در برخی بیماران اثرات مفیدی را نشان می‌دهد. با این حال مکانیسم پاتوژنتیک و تعامل متقابل گونه‌های مالاسزیا و درماتیت آتوپیک هنوز تا حدی نامشخص است و به تحقیقات بیشتر نیاز دارد.

التهاب شدید پوست، یک درمان ضدالتهابی مانند استروئیدهای موضعی یا مهارکننده‌های کلسینورین لازم است.^{۳۳}

یکی دیگر از رویکردهای درمانی امیدوارکننده، شناسایی و حذف عامل قارچی با داروهای ضدقارچ می‌باشد. ضدقارچ‌های آزول رایج‌ترین دسته از داروهای ضدقارچ هستند که برای بیماران مبتلا به درماتیت آتوپیک تجویز می‌شود. در شرایط آزمایشگاهی، ضدقارچ‌های آزول علیه گونه‌های مالاسزیا مؤثر هستند؛^{۳۴} اما تست حساسیت مالاسزیا در شرایط آزمایشگاهی نشان داد که سویه‌های جداشده از سگ مبتلا به درماتیت آتوپیک نسبت به سویه‌های جداشده از سگ سالم حساسیت کمتری نسبت به ضدقارچ‌های آزول داشتند. چندین کارآزمایی بالینی اثرات آزول موضعی یا سیستمیک را بر روی بیماران مبتلا به درماتیت آتوپیک و مقایسه آن با دارونما را بررسی کردند؛ با این حال، نتایج این کارآزمایی‌ها متفاوت است و عملاً کمکی به راهنمای درمانی استاندارد نکرده است.

به‌عنوان یک تجربه بالینی، استفاده کتوکونازول موضعی بر روی صورت بیماران مبتلا به درماتیت آتوپیک سر و گردن اگزما را بهبود می‌بخشد؛^{۳۵} اما در یک مطالعه کنترل‌شده با دارونما نشان می‌دهد ترکیب کرم موضعی میکونازول - هیدروکورتیزون و شامپو کتوکونازول در بیماران مبتلا به درماتیت آتوپیک سر و گردن، نسبت به هیدروکورتیزون به‌تنهایی برتری ندارد.^{۳۶}

در یک کارآزمایی تصادفی بر روی ۳۶ بیمار مبتلا به درماتیت آتوپیک تحت درمان با کتوکونازول در مقابل ۳۹ بیمار مبتلا به درماتیت آتوپیک تحت درمان با دارونما ملاحظه شد که شدت درماتیت آتوپیک به‌طور قابل توجهی در گروه تحت درمان با کتوکونازول کاهش یافت.^{۳۷}

References

1. Bieber T. Atopic dermatitis. *N Engl J Med* 2008; 358: 1483-494.
2. Findley K, Oh J, Yang J, et al. Topographic diversity of fungal and bacterial communities in human skin. *Nature* 2013; 498: 367-70.
3. Kaneko T, Makimura K, Abe M, et al. Revised culture-based system for identification of *Malassezia* species. *J Clin Microbiol* 2007; 45: 3737-742.
4. Kaneko T, Makimura K, Sugita T, et al. Tween 40-based precipitate production observed on modified chromogenic agar and development of biological identification kit for *Malassezia* species. *Med Mycol* 2006; 44: 227-31.
5. Oh J, Byrd AL, Deming C, et al. Biogeography and individuality shape function in the human skin metagenome. *Nature* 2014; 514: 59-64.
6. Saunders CW, Scheynius A, Heitman J. *Malassezia* fungi are specialized to live on skin and associated with dandruff, eczema, and other skin diseases. *PLoS Pathog* 2012; 8: e1002701.
7. Chen TA, Hill PB. The biology of *Malassezia* organisms and their ability to induce immune responses and skin disease. *Vet Dermatol* 2005; 16: 4-26.
8. Gueho E, Midgley G, Guillot J. The genus *Malassezia* with description of four new species. *Antonie Van Leeuwenhoek* 1996; 69: 337-55.
9. Harada K, Saito M, Sugita T, et al. *Malassezia* species and their associated skin diseases. *J Dermatol* 2015; 42: 250-57.
10. Gaitanis G, Magiatis P, Hantschke M, et al. The *Malassezia* genus in skin and systemic diseases. *Clin Microbiol Rev* 2012; 25: 106-41.
11. Johansson C, Sandstrom MH, Bartosik J, et al. Atopy patch test reactions to *Malassezia* allergens differentiate subgroups of atopic dermatitis patients. *Br J Dermatol* 2003; 148: 479-88.
12. Akdis CA, Akdis M, Bieber T, et al. Diagnosis and treatment of atopic dermatitis in children and adults: European Academy of Allergology and Clinical Immunology/American Academy of Allergy, Asthma and Immunology/PRACTALL Consensus Report. *Allergy* 2006; 61: 969-87.
13. Faergemann J. Atopic dermatitis and fungi. *Clin Microbiol Rev* 2002; 15: 545-63.
14. Zhang E, Tanaka T, Tajima M, et al. Anti *Malassezia*-specific IgE antibodies production in Japanese patients with head and neck atopic dermatitis: Relationship between the level of specific IgE antibody and the colonization frequency of cutaneous *malassezia* species and clinical severity. *J Allergy (Cairo)* 2011; 2011: 645670.
15. Glatz M, Buchner M, Bartenwerffer W, et al. *Malassezia* spp.-specific immunoglobulin E Level is a marker for severity of atopic dermatitis in adults. *Acta Derm Venereol* 2014.
16. Darabi K, Hostetler SG, Bechtel MA, et al. The role of *Malassezia* in atopic dermatitis affecting the head and neck of adults. *J Am Acad Dermatol* 2009; 60: 125-36.
17. Matricardi PM, Kleine-Tebbe J, Hoffmann HJ, et al. EAACI molecular allergology user's guide. *Pediatr Allergy Immunol* 2016; 27: 1-250.
18. Selander C, Zargari A, Mollby R, et al. Higher pH level, corresponding to that on the skin of patients with atopic eczema, stimulates the release of *Malassezia sympodialis* allergens. *Allergy* 2006; 61: 1002-8.

19. Buentke E, Scheynius A. Dendritic cells and fungi. *Apmis* 2003; 111: 789-96.
20. Gehrmann U, Qazi KR, Johansson C, et al. Nanovesicles from *Malassezia sympodialis* and host exosomes induce cytokine responses--novel mechanisms for host-microbe interactions in atopic eczema. *PLoS One* 2011; 6: e21480.
21. Selander C, Engblom C, Nilsson G, et al. TLR2/MyD88- dependent and -independent activation of mast cell IgE responses by the skin commensal yeast *Malassezia sympodialis*. *J Immunol* 2009; 182: 4208-216.
22. Baker BS. The role of microorganisms in atopic dermatitis. *Clin Exp Immunol* 2006; 144: 1-9.
23. Sugita T, Tajima M, Ito T, et al. Antifungal activities of tacrolimus and azole agents against the eleven currently accepted *Malassezia* species. *J Clin Microbiol* 2005; 43: 2824-829.
24. Watanabe S, Koike A, Kano R, et al. In vitro susceptibility of *Malassezia pachydermatis* isolates from canine skin with atopic dermatitis to ketoconazole and itraconazole in East Asia. *J Vet Med Sci* 2014; 76: 579-81.
25. Broberg A, Faergemann J. Topical antimycotic treatment of atopic dermatitis in the head/neck area. A double-blind randomised study. *Acta Derm Venereol* 1995;75: 46-9.
26. Lintu P, Savolainen J, Kortekangas-Savolainen O, et al. Systemic ketoconazole is an effective treatment of atopic dermatitis with IgE-mediated hypersensitivity to yeasts. *Allergy* 2001; 56: 512-17.
27. Svejgaard E, Larsen PO, Deleuran M, et al. Treatment of head and neck dermatitis comparing itraconazole 200 mg and 400 mg daily for 1 week with placebo. *J Eur Acad Dermatol Venereol* 2004; 18: 445-49.
28. Kanda N, Enomoto U, Watanabe S. Anti-mycotics suppress interleukin-4 and interleukin-5 production in anti-CD3 plus anti-CD28-stimulated T cells from patients with atopic dermatitis. *J Invest Dermatol* 2001; 117: 1635-646.
29. Back O, Bartosik J. Systemic ketoconazole for yeast allergic patients with atopic dermatitis. *J Eur Acad Dermatol Venereol* 2001; 15: 34-8.
30. Kaffenberger BH, Mathis J, Zirwas MJ. A retrospective descriptive study of oral azole antifungal agents in patients with patch test-negative head and neck predominant atopic dermatitis. *J Am Acad Dermatol* 2014; 71: 480-83.

A review on the role of Malassezia species in patients with Atopic Dermatitis

Azin Ayatollahi, MD

Center for Research and Training in Skin
Disease and Leprosy, Tehran University of
Medical Sciences, Tehran, Iran

Received: Nov 20, 2023

Accepted: Dec 16, 2023

Pages: 176-182

Atopic Dermatitis (AD) is a chronic, relapsing inflammatory skin disorder characterized by intensely itchy eczema. Sensitivity to Malassezia species may be associated with the severity of AD symptoms. The growth conditions for Malassezia spp. on children's skin are lower than on adult skin, making adults more susceptible to Malassezia. There is a minor suspicion that Malassezia spp. plays a role in AD as it may interact with skin immune reactions and barrier function, and sensitization against this skin-colonizing yeast can be correlated with illness activity. Additionally, antifungal treatment shows beneficial effects in some patients. However, the pathogenetic process and mutual interaction between Malassezia spp. and AD remain relatively unclear, necessitating further research.

Keywords: malassezia, allergy, atopic dermatitis

Corresponding Author:

Azin Ayatollahi, MD

No. 415, Taleghani Ave., Tehran, Iran

Email: azinay@gmail.com

Conflict of interest: None to declare

Copyright © 2023 Published by Tehran University of Medical Sciences.



This work is licensed under a Creative Commons Attribution-NonCommercial 4.0 International license (<https://creativecommons.org/licenses/by-nc/4.0/>). Non-commercial uses of the work are permitted, provided the original work is properly cited.

2023, Volume 14, Number 3