

پیری لب انسان و پیامدهای بالینی

آذین آیت‌الهی*

مرکز آموزش و پژوهش بیماری‌های پوست
و جذام، دانشگاه علوم پزشکی تهران،
تهران، ایران

نویسنده مسئول:
آذین آیت‌الهی

تهران، خیابان طالقانی، شماره ۴۱۵
پست الکترونیک:

azinay@gmail.com

تعارض منافع: اعلام نشده است.

پیری لب انسان یکی از نشانه‌های طبیعی روند پیری بدن است که به مرور زمان بر اثر عواملی چون کاهش کلاژن و الاستین، قرارگرفتن در معرض نور خورشید، تنش‌های محیطی و تغییرات ژنتیکی رخ می‌دهد. با گذشت زمان، لب‌ها ممکن است ظاهر خود را از دست بدهند و خطوط ریز یا چین و چروک‌های عمقی در اطراف لب‌ها و خطوط لب بالا ایجاد شود. این تغییرات می‌تواند باعث کاهش حجم لب‌ها و از بین رفتن شکل طبیعی آن‌ها گردد. علاوه‌براین، خشکی و ترک‌خوردگی لب‌ها از دیگر مشکلاتی است که در پیری لب‌ها مشاهده می‌شود. مراقبت‌های پوستی، استفاده از مرطوب‌کننده‌ها و جلوگیری از قرارگرفتن زیاد در معرض آفتاب می‌تواند به کندشدن این فرآیند کمک کند.

کلیدواژه‌ها: پیری لب، کاهش کلاژن، نور خورشید

دریافت مقاله: ۱۴۰۴/۰۵/۰۷ پذیرش مقاله: ۱۴۰۴/۰۶/۱۶

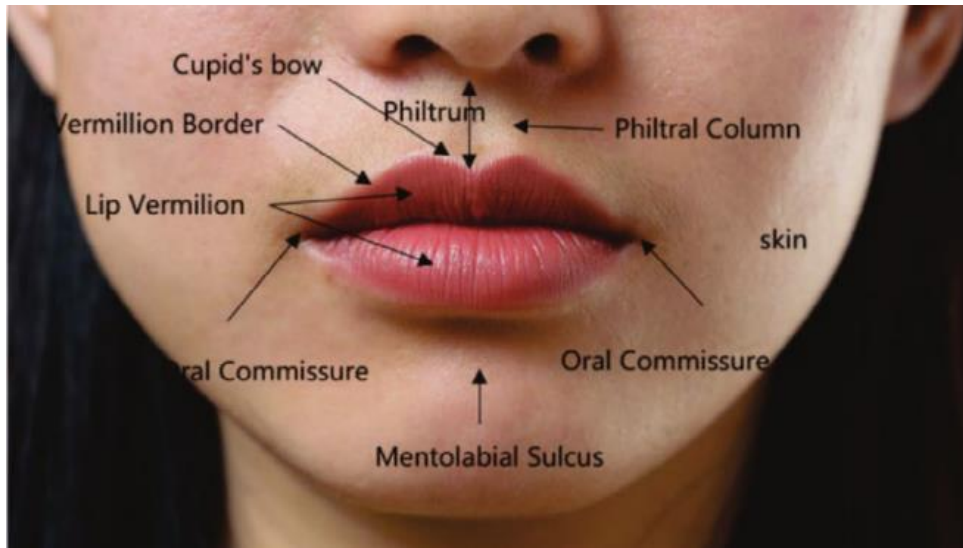
پوست و زیبایی؛ تابستان ۱۴۰۴، دوره ۱۶ (۲): ۱۱۴-۱۲۲

ساختار پایه لب

ورمیلیون لب نشان‌دهنده تغییرات بافت‌شناسی پوست صورت و مخاط دهانی است و اپیتلیومی بدون مو، با عروق فراوان و غیرکراتینه از نوع سنگ‌فرش لایه‌ای است. پوست ورمیلیون لب با ۳-۵ لایه سلولی بسیار نازک‌تر از پوست معمولی صورت است که حدود ۱۶ لایه دارد^۱. علاوه‌براین، ورمیلیون لب فاقد ضمام معمول پوست مانند فولیکول‌های مو، غدد عرق و غدد سباسه است. قرمزی خاص ورمیلیون لب ناشی از ترکیب سطح پایین‌تر ملانین، سلول‌های اپیتلیالی نازک‌تر و فراوانی مویرگ‌ها زیر پوست است^۱.

لب‌های جوان معمولاً از هر دو طرف متقارن هستند، با رنگ صورتی، پر و الاستیک، مرز ورمیلیون واضح، خطوط صاف، بدون چروک و گوشه‌های کمی به سمت بالا. لب سفید بالایی کوتاه معیاری از زیبایی و جوانی است، با ارتفاع متوسط ۷-۹ میلی‌متر برای ورمیلیون لب جوان، درحالی که نسبت لب قرمز بالایی به لب قرمز پایینی باید ۱:۱/۶-۱ و نسبت لب بالای کل به لب پایین کل باید ۲:۱ باشد، لب بالایی باید کمی برجسته‌تر از لب پایین باشد و لب بالایی باید ۳/۵

لب بالا از پایه بینی تا مخاط پایین‌تر امتداد می‌یابد و از دو طرف به چین‌های نازولیبال می‌رسد. ساختار دولایه در وسط به نام ورمیلیون لب شناخته می‌شود که از اپیتلیوم سنگ‌فرش لایه‌ای غیر کراتینه تشکیل شده است و بسته به نژاد، رنگ آن از صورتی قرمز تا قهوه‌ای متغیر است. لب پایین از حاشیه پایینی ورمیلیون لب تا فک پایین امتداد می‌یابد و از دو طرف به کمیسور دهانی می‌رسد. مرز ورمیلیون لب بالایی دارای قوس «کمان کوپید» است که به دلیل کشش ماهیچه لب بالا ایجاد می‌شود. این قوس به شکل آرک‌مانند شناخته می‌شود^۱. فرورفتگی استوانه‌ای بالای کمان کوپید، فیلتروم نامیده می‌شود و برجستگی‌های عمودی در دو طرف آن، ستون‌های فیلتروم هستند. علاوه‌بر ورمیلیون لب که از اپیتلیوم سنگ‌فرش لایه‌ای مشابه مخاط تشکیل شده است، پوست لب با پوست معمولی که به آن لب‌های سفید گفته می‌شود پوشیده شده است^۱ (شکل ۱).



شکل ۱: ساختار پایه لب.

می‌شود^۳ و برجستگی لب کاهش می‌یابد؛ کمان کوپید عریض‌تر شده و سایه کمان از بین می‌رود و تعریف خود را از دست می‌دهد؛ نواحی که شیار عمودی لب و ستون‌های شیار عمودی لب در آن قرار داشتند، صاف شده و برجستگی‌ها و فرورفتگی‌ها دیگر قابل مشاهده نیستند؛ فعالیت بیش از حد ماهیچه دپرسور آنگولی اوریس منجر به انحنای رو به پایین رابط دهانی شده و خطوط ماریونت برجسته می‌شود؛ شیار نازولبلیال به دلیل کاهش حجم اطراف دهان و پد چربی زیرگونه عمیق‌تر می‌شود؛ و آتروفی رباط پشتیبان شیار لابیو - ماندیبولار و جابه‌جایی رو به پایین پد چربی منجر به تغییر شکل شیار لابیو - ماندیبولار می‌شود^۴ (شکل ۲).
تغییرات سطحی به دلیل تابش خورشید و عوامل خارجی دیگر

تجزیه الاستین و کلاژن پوست باعث کاهش الاستیسیته و شلی پوست لب می‌شود. علاوه‌براین، فعالیت‌های روزانه مانند نمایش احساسات چهره‌ای، صحبت کردن، جویدن و سیگار کشیدن می‌توانند باعث جمع شدن ماهیچه اوریکیولاریس اوریس شوند. هر بار که این ماهیچه استفاده می‌شود، یک شیار زیر سطح پوست تشکیل می‌شود. با پیری پوست، الاستیسیته آن کاهش یافته و نمی‌تواند به موقعیت اصلی خود بازگردد

میلی‌متر در جلو خط عمودی تقریبی که چانه را به چین زیر بینی متصل می‌کند قرار گیرد، در حالی که لب پایین باید ۲/۲ میلی‌متر در جلو این خط باشد^۲.

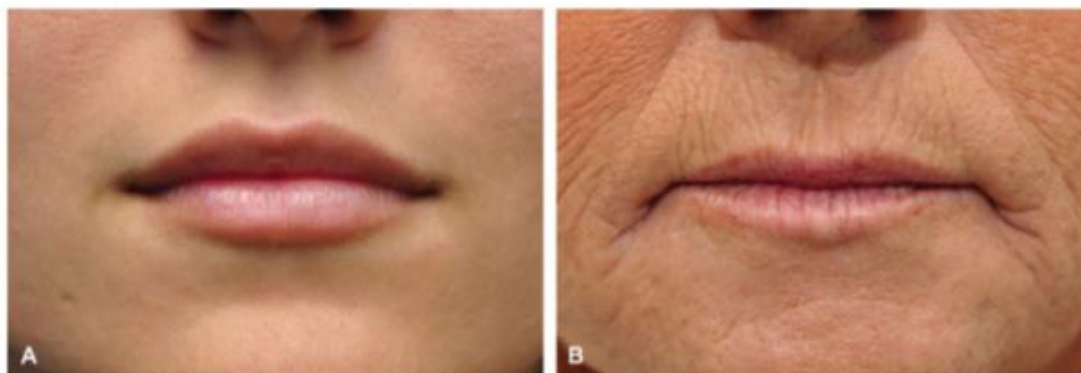
تعریف پیری لب از نظر آناتومیکی

لب به ناحیه‌ای اطلاق می‌شود که از پایه بینی تا فک پایین و از دو طرف به کمیسورهای دهانی امتداد دارد و شامل ورمیلیون لب و لب‌های سفید می‌شود و تقریباً یک‌چهارم از ناحیه صورت را تشکیل می‌دهد. با این حال، در زبان عمومی، اصطلاح «لب» معمولاً در معنای محدودتری برای اشاره به ناحیه ورمیلیون استفاده می‌شود و ناحیه اطراف آن به‌عنوان «ناحیه اطراف دهان» شناخته می‌شود. در این بحث، «پیری لب» عمدتاً هم به پیری ورمیلیون لب و هم ناحیه اطراف دهان اشاره دارد و در صورت لزوم، مرز ورمیلیون و ناحیه پری‌اورال به‌طور جداگانه توصیف خواهند شد^۳.

تظاهرات بالینی پیری لب

تغییرات مورفولوژیکی

جذب استخوان، ازدست‌دادن بافت نرم و تحلیل عضلات لب می‌تواند به تغییرات مورفولوژیکی قابل مشاهده منجر شود. نازک‌تر شدن ورمیلیون بارزترین تغییر مرتبط با پیری لب است؛ فیلتروم طولانی‌تر



شکل ۲: تغییرات مورفولوژیک لب جوان و لب پیر.

خطی قوی با سن دارند و نمره کلی تکامل پارابولیکی با سن نشان داد. طبق معادله رگرسیون تعداد و قابل مشاهده بودن چین و چروکها در برابر سن، اولین چین و چروک لب در سنین ۳۲-۳۳ سالگی ظاهر می شود و در سن ۴۵ سالگی واضح می شود، که معمولاً با شروع یائسگی در زنان هم زمان است. یعنی چین و چروکهای لب در دهه چهارم زندگی شروع به ظهور می کنند و در دهه پنجم زندگی قابل مشاهده می شوند.^۷

مکانیسم های پیری لب

مکانیسم های در سطح بافت

آتروفی اوربیکولاریس اوریس

پنا و همکاران نشان دادند که در عضله حلقوی جوان، دسته های عضلانی توسط لایه نازکی از بافت همبند احاطه شده اند. با پیشرفت پیری، عضله حلقوی دهان نشانه های آتروفی را نشان می دهد، دسته های عضلانی کوچک تر می شوند و لایه اپی میوزال اطراف آن افزایش می یابد. اوربیکولاریس اوریس جوان شکل «J» دارد، در حالی که عضله حلقوی پیر شبیه «I» می شود.^۸ آتروفی عضله حلقوی اغلب منجر به چین و چروکهای اطراف دهان با شیار دهانی در مرکز و توزیع رادیال می شود که بیشتر در افرادی که با دهان سوت می زنند یا سیگار می کشند مشاهده می شود. مطالعات بعدی گومی و همکاران نشان داد که قسمتی از عضله حلقوی که به ورمیلیون امتداد می یابد، حاوی الیاف عضلانی سریع و کند است که عمدتاً از زنجیره سنگین میوزین

که باعث شکستن الیاف کلاژن می شود. این شیارها به ویژگی های دائمی تبدیل می شوند؛ چین و چروکهای لب که با چشم غیر مسلح قابل مشاهده هستند.^۴

رنگ لب های کمرنگ / کدر

موقعیت منحصر به فرد لبها و علل پیچیده ورمیلیون باعث می شود که آنها بسیار مستعد تغییرات رنگی غیر طبیعی باشند. با افزایش سن، رنگ ورمیلیون روشن تر می شود و مرز آن کمتر مشخص است.^۵ علاوه بر این، به دلیل کاهش محتوای ملانین و تعداد کمتر ملانوسیتها در ورمیلیون، پوست نسبت به تابش اشعه فرابنفش (UV) در مقایسه با پوست صورت حساس تر می شود.^۶ این حساسیت باعث رسوب غیر منظم رنگدانه ها (شامل تجمع ملانین و رنگ پریدگی نامنظم) می شود که به همراه کاهش گردش خون، در مجموع باعث کدر شدن رنگ لب های پیر می شود.

شروع پیری لب

لویوک و همکاران تعداد چین و چروکهای رادیال کوچک در قسمت بالایی لبها را در ۱۰۰ زن شرکت کننده در سنین ۸۰-۲۰ سال مورد بررسی قرار دادند. میزان دید چین و چروکها (طول، عمق و عرض) بر اساس مقیاس ۱ (کمتر قابل مشاهده) تا ۳ (بسیار قابل مشاهده) ارزیابی شد. «نمره کلی» به عنوان حاصل ضرب تعداد چین و چروکها بر اساس قابل مشاهده بودن آنها تعریف شد. نتایج نشان داد که هم تعداد و هم قابل مشاهده بودن چین و چروکها رابطه

– (MYH) ۲، ۴- و ۷- تشکیل شده‌اند. در مقایسه با افراد جوان، بیان ۲MYH- و ۷MYH- در ورمیلیون افراد مسن کاهش یافته بود، درحالی که تفاوت معناداری در بیان ۴MYH- مشاهده نشد بنابراین، کاهش ۲MYH- و ۷MYH- ممکن است مسئول آتروفی اوربیکولاریس اوریس باشد که منجر به چین و چروک‌های لب و پری‌اورال می‌شود.^۹

جذب استخوان

با افزایش سن، ساختار اسکلتی فک پایین آتروفی می‌کند و چارچوب پشتیبانی زیرین پوشیده شده توسط بافت نرم تغییر می‌کند که به‌طور مشترک باعث تغییرات قابل توجهی در شکل صورت می‌شود.^{۱۰} جذب استخوان ماکسیلا منجر به جابه‌جایی به‌سمت عقب موقعیت لب بالا، کاهش برجستگی ورمیلیون، نازک‌شدن ورمیلیون و تغییرات در منحنی مرز ورمیلیون می‌شود که ظاهر پیر را به نمایش می‌گذارد.^۱

تغییرات چربی

چربی سطحی صورت به‌طور آناتومیکی به قسمت‌های چربی نازولیبیال، مالار، اوربیتال، پیشانی و فک تقسیم می‌شود. چربی سطحی به‌دلیل جاذبه و جابجایی کاهش می‌یابد که منجر به آتروفی به دلیل تغییرات نامتعادل در حجم قسمت‌های چربی سطحی و عمیق می‌شود.

به‌دلیل افتادگی پوست و پد چربی زیرگونه، آتروفی چربی عمیق داخل گونه و تغییرات در ترکیب چربی، برخی ویژگی‌های پیری در ناحیه پری‌اورال ظاهر می‌شوند؛ مانند عمیق‌تر و بلندتر شدن چین نازولیبیال و فرورفتگی ناحیه فک پایین.^{۱۱} با این حال، پنا و همکاران افزایش بافت چربی زیرپوستی در لب‌های مسن را یافتند که در ادبیات علمی به آن اشاره نشده است. این ممکن است به درصد بالاتر چربی بدن در افراد مسن مرتبط باشد یا به این دلیل باشد که افزایش چربی زیرپوستی کاهش ضخامت درم را جبران می‌کند^۸ بنابراین، تأثیرات تغییرات چربی اطراف دهان

بر پیری لب نیاز به بررسی بیشتری دارد.

مکانیسم‌های در سطح مولکولی

تخریب کلاژن و الاستین

کلاژن و الیاف الاستیک پشتیبانی ساختاری پوست را فراهم می‌کنند و موجب حفظ پری و الاستیسیته آن می‌شوند درنتیجه، تخریب این الیاف باعث کاهش خاصیت کشسانی، کاهش برجستگی و نازک‌شدن پوست لب و منجر به نازک‌شدن ورمیلیون، چین و چروک‌های پری‌اورال و سایر علائم پیری می‌گردد.^{۸،۹}

تخریب اسید هیالورونیک (HA)

پیری پوست با کاهش رطوبت آن مرتبط است و مولکول کلیدی در حفظ رطوبت پوست (اسید هیالورونیک) می‌باشد. HA یک گلیکوز‌آمینوگلیکان است که توانایی منحصربه‌فردی در اتصال و نگهداری مولکول‌های آب دارد و یکی از اجزای اصلی ماتریکس خارج سلولی (ECM) است که موجب پری و خاصیت ارتجاعی پوست می‌شود.^{۱۲} گومی و همکاران گزارش دادند که سطح HA در ورمیلیون لب بالا با افزایش سن کاهش می‌یابد. مطالعات بیشتر نشان داده‌اند که این کاهش به‌دلیل ترکیبی از کاهش آنزیم سنتزکننده HA به نام HAS1 و افزایش آنزیم تجزیه‌کننده آن به نام CEMIP پروتئین القاکننده مهاجرت سلولی) می‌باشد.^۹

نقش استرس اکسیداتیو در پیری لب

مقدار کمتر ملانین در لب‌ها نسبت به پوست صورت، آن‌ها را نسبت به پیری ناشی از نور آسیب‌پذیرتر می‌کند. پیری ناشی از نور تحت تأثیر تولید بیش‌ازحد گونه‌های فعال اکسیژن (ROS) و اثرات زنجیره‌ای آن‌ها ایجاد می‌شود. یکی از مسیرهای شناخته‌شده این است که افزایش ROS ناشی از تابش UV، منجر به فعال‌سازی پروتئین AP-1 و فاکتور رونویسی NF-kB می‌شود. این فاکتورها، تولید ماتریکس متالوپروتئینازها (MMP) و سایتوکاین‌های التهابی را تحریک می‌کنند که باعث تجزیه ECM در ناحیه موردنظر می‌شوند. AP-1 در فیبروبلاست‌های درمی باعث افزایش سطح

محصولات ضدپیری ملایم

ویژگی‌های فیزیولوژیکی لب مشابه پوست حساس است که باعث می‌شود لب‌ها ذاتاً حساس‌تر و بیشتر در معرض تحریکات خارجی قرار گیرند بنابراین، لازم است که استراتژی‌های ضدپیری ملایم پیاده‌سازی شود. هنگام توسعه محصولات ضدپیری برای لب‌ها، مهم است که مواد آرایشی ملایم، غیرتحریک‌کننده و مشتق‌شده از منابع طبیعی انتخاب شود تا از استفاده از مواد ضدپیری خشن مانند رتینول خودداری شود.^۱

کاهش پیری ناشی از نور

کاهش میزان ملانین در ناحیه ورمیلیون لب‌ها نیازمند توجه بیشتر به محافظت در برابر پیری ناشی از نور در استراتژی‌های ضدپیری ناحیه ورمیلیون لب‌ها نسبت به رژیم‌های ضدپیری صورت است. می‌توان از عوامل محافظت در برابر آفتاب در محصولات مراقبت از لب‌ها استفاده کرد تا قرارگرفتن در معرض اشعه UV و نور آبی کاهش یابد. هنگام توسعه محصولات محافظت در برابر آفتاب برای لب‌ها، باید تعادلی بین ضریب محافظت در برابر آفتاب (SPF) و ملایمت در نظر گرفته شود و تنها به دنبال SPF بالا نباشیم. علاوه‌براین، سیستم دفاعی آنتی‌اکسیدانی لب‌ها می‌تواند تقویت شود تا آسیب به DNA، پروتئین‌ها، لیپیدها و سایر ماکرومولکول‌ها که ناشی از استرس اکسیداتیو است، کاهش یابد.

ترکیباتی مانند ویتامین C (اسکوربیک اسید) و ویتامین E (توکوفرول) و همچنین مشتقات آن‌ها، به دلیل خواص آنتی‌اکسیدانی قوی‌شان شناخته شده‌اند و به‌عنوان آنتی‌اکسیدان‌های مؤثر عمل می‌کنند. می‌توان به عوامل مرتبط با مسیر سیگنال‌دهی اشاره کرد که با هدف مسدودکردن انتقال مسیر سیگنال‌دهی پیری ناشی از نور، از اثرات مضر بعدی جلوگیری می‌کنند.

تنظیم بیان مولکول‌های مرتبط با پیری

ترغیب به بیوسنتز پروتئین‌های مرتبط با پیری

(CYR61) فاکتور رگ‌زایی غنی از سیستئین، نشانگر استرس اکسیداتیو می‌شود. CYR61 نه‌تنها تولید کلاژن نوع I را مهار می‌کند، بلکه با افزایش تولید MMP1، باعث تجزیه آن نیز می‌گردد.^{۱۳}

تغییرات مربوط به عروق خونی

تامورا و همکاران رابطه بین جریان خون در ورمیلیون و پیری را با استفاده از بازتاب طیفی غیرتجمعی بررسی کردند. نتایج نشان داد که سطح هموگلوبین در ورمیلیون با افزایش سن کاهش می‌یابد.^{۱۴} با استفاده از روش‌های بافت‌شناسی و آناتومی، گومی و همکاران نشان دادند که هم سطح و هم تعداد رگ‌های خونی نسبت به طول سطح ورمیلیون در دم لب بالا با افزایش سن کاهش می‌یابد.^{۱۵}

تحقیقات جین و همکاران در مورد افراد کره‌ای نشان می‌دهد که تعداد و اندازه رگ‌های خونی در دم به مرور زمان و با مواجهه طولانی‌مدت با اشعه UV کاهش می‌یابد. این کاهش ممکن است به دلیل تخریب ECM ناشی از نور UV باشد که شبکه حمایتی عروقی را از بین می‌برد و آسیب به رگ‌ها به دلیل التهاب مزمن طولانی‌مدت نیز در این روند نقش دارد. درنهایت، این فرایند به تحلیل، کاهش تراکم و ازبین‌رفتن عروق منجر می‌شود.^{۱۶} این مطالعات دلیل کم‌رنگ‌تر شدن رنگ لب با افزایش سن را توضیح می‌دهند.

رویکرد ضد پیری لب

پوست لب نوعی پوست صورت است بنابراین، روش‌های معمول برای مقابله با پیری پوست صورت نیز برای فرآیند پیری لب‌ها قابل اعمال است. با این حال، همان‌طور که در پاراگراف قبلی ذکر شد، پوست لب ویژگی‌های متفاوتی نسبت به پوست صورت دارد بنابراین، باید توجه بیشتری به استراتژی‌های ملایم ضدپیری در هنگام توسعه استراتژی‌های ضدپیری برای لب‌ها داده شود. ترمیم سد پوستی یک استراتژی هدفمند ضدپیری برای پیری لب‌ها است.^۱

پیش‌تر ذکر شد، می‌توان ترکیباتی با خواص ضدالتهابی (مانند فلاونوئیدها، رسوراترول و غیره) و خواص تنظیم عملکرد رگ‌های خونی (عصاره‌های گیاهی مانند کاملیا سیننسیس، هلکریسیم ایتالیکوم، آرتیمیزیان لاوندولافل) را به‌طور هم‌زمان اضافه کرد^{۱۸-۲۰}. این روش‌ها می‌توانند از طریق ابعاد مختلف، توازن میکرومحیط رگ‌های پوستی را بازسازی کرده و از این طریق روند کم‌رنگ شدن رگ‌ها را به تعویق بیندازند.

جلوگیری از تغییر رنگ لب‌ها

در خصوص کدروی لب‌ها، علاوه‌بر افزودن عملکرد محافظت در برابر آفتاب، محصولات مراقبت از لب می‌توانند شامل ترکیبات روشن‌کننده ملایم نیز باشند. به‌عنوان مثال، نیاسینامید می‌تواند انتقال ملانوزوم از ملانوسیت‌ها به کراتینوسیت‌ها را مهار کند^{۲۱} و اسید ترانکسامیک می‌تواند با کاهش سنتز پروستاگلاندین‌ها از طریق مهار سیستم پلاسمینوژن/پلاسمین، تولید ملانین را سرکوب کرده^{۲۲،۲۳} و بدین ترتیب رنگ کدر لب‌ها را بهبود بخشد. از آنجایی که التهاب لب‌ها ممکن است منجر به تغییر رنگ پس از التهاب شود، باید بر پیشگیری از آن تأکید شود. می‌توان از ترکیبات ضدالتهابی برای کاهش آزادسازی فاکتورهای التهابی، پیشگیری از تغییر رنگ پس از التهاب و بازگرداندن رنگ سالم لب‌ها استفاده کرد^۱.

تقویت عملکرد سد پوستی لب‌ها

مصرف‌کنندگان با پوست حساس و سد پوستی آسیب‌دیده در صورت، محصولات مراقبتی خاصی را برای ترمیم سد پوستی انتخاب می‌کنند. سد پوستی لب‌ها به‌طور طبیعی ضعیف است بنابراین، مصرف‌کنندگان باید توجه ویژه‌ای به تقویت سد پوستی داشته باشند. ترمیم سد پوستی در محصولات لب می‌تواند با گنجاندن ترکیبات آرایشی که کراتینه‌سازی کراتینوسیت‌ها را تنظیم می‌کنند یا با بالابردن بیان پروتئین‌های مرتبط با سد پوستی انجام شود. بهبود عملکرد محافظتی غشای سبوم پوست لب

مانند کلاژن و الاستین و جلوگیری از تخریب آن‌ها می‌تواند به‌طور قابل‌توجهی علائم پیری لب‌ها را بهبود بخشد. پپتیدها، مانند پالمیتویل تری‌پپتید - ۱ و پالمیتویل پنتاپپتید - ۴، به‌عنوان مواد ضدپیری ملایم و مؤثر عمل می‌کنند.

پالمیتویل تری‌پپتید - ۱ می‌تواند سنتز کلاژن و گلیکوزآمینوگلیکان‌ها را تحریک کرده و چین و چروک‌ها را کاهش دهد. فعالیت آن مشابه اسید رتینوئیک؛ اما ملایم‌تر است و هیچ‌گونه تحریک‌پذیری ایجاد نمی‌کند. پالمیتویل پنتاپپتید - ۴ می‌تواند تولید الاستین، فیبرونکتین، گلیکوزآمینوگلیکان‌ها و کلاژن (به‌ویژه انواع I، III و IV) را تحریک کرده و بدین ترتیب ماتریکس خارج سلولی (ECM) را تقویت کند. اسید هیالورونیک (HA) که در اطراف و در مرزهای فیبرهای کلاژن و الاستین حضور دارد، همچنین جزء اصلی ECM است و تأثیر زیادی بر پیری پوست دارد.

محصولات ضدپیری لب‌ها می‌توانند با افزودن HA، میزان رطوبت پوست لب را افزایش داده و چین و چروک‌ها را کاهش دهند. علاوه‌براین، برخی از عصاره‌های گیاهی نیز اثر تقویت رطوبت پوست را دارند. به‌عنوان مثال، عصاره پرلا که حاوی پلی‌فنول‌ها، اسید رزماری‌نیک و اسید کافئیک است، می‌تواند تولید اسید هیالورونیک را با بالابردن سنتزهای اسید هیالورونیک ۲ (HAS2) و ۳ اسید هیالورونیک (HAS3) تحریک کرده و زبری لب‌ها را کاهش دهد^{۱۷}.

بهبود رنگ کم‌رنگ/کدر لب‌ها

محافظت از رگ‌های خونی لب‌ها

قرارگیری مزمن در معرض اشعه UV باعث تجزیه ECM در پوست و کاهش رگ‌های خونی پوست از طریق بازسازی پیوسته بافت التهابی می‌شود که منجر به کم‌رنگ شدن رگ لب‌ها به‌دلیل پیری می‌شود^{۱۶}. بنابراین، در توسعه محصولات لب، علاوه‌بر محافظت در برابر نور و جلوگیری از تجزیه ECM که

transdermal و ویژگی‌های فیزیولوژیکی پوست لب حدس زده شود؛ اما مطالعات تجربی درباره مکانیزم‌ها، ویژگی‌ها و تفاوت‌های مقایسه‌ای با سایر نواحی پوست هنوز کمیاب است. ثالثاً، تحقیقات در خصوص تعاملات بین عوامل محیطی و پیری لب‌ها محدود است. به‌عنوان مثال، اثرات آلودگی هوا، سیگار کشیدن، ارتفاعات بالا و دماهای شدید بر پیری لب‌ها هنوز به‌طور کامل درک نشده است و نیاز به تحقیق بیشتری دارد. چهارماً، از آنجا که لوازم آرایشی روی ورمیلیون لب‌ها خطر بیشتری برای بلعیدن به همراه دارند، مطالعات ایمنی محصول، به‌ویژه در خصوص سمیت سیستمیک، باید انجام شود. توسعه آینده استراتژی‌های ضدپیری لب باید بر روی مسیرهای علمی، دقیق و نوآورانه‌تر تمرکز کند.

تحقیقات بیشتری باید در زمینه ژن‌های مرتبط با پیری لب و مسیرهای سیگنال‌دهی انجام شود تا ترکیبات ضدپیری مؤثرتر و روش‌های درمانی جدیدتر برای لب‌ها توسعه یابد. از نظر روش‌های ارزیابی، ارزیابی‌های ذهنی، اندازه‌گیری با ابزارهای هدفمند، تکنیک‌های تصویربرداری، هیستوشیمی و بیولوژی مولکولی باید ترکیب شوند تا یک سیستم ارزیابی جامع و دقیق از پیری لب‌ها ایجاد شود. علاوه‌براین، درمان‌های ضدپیری لب شخصی‌سازی شده برای گروه‌های مختلف سنی، جنسیتی و جمعیتی نیز فضای زیادی برای توسعه دارند و می‌توانند با توجه به ویژگی‌های نیازهای مختلف مصرف‌کنندگان طراحی شوند.

از طریق تکمیل یا تنظیم محتوای اسیدهای چرب آزاد (FFAs)، سرامیدها و کلسترول؛ مانند افزودن لسیتین، کره شی و سرامیدهای خارجی، همچنین انتخاب مناسبی است.

فرمولاسیون‌های بسیار مسدودکننده می‌توانند تبخیر آب از پوست لب (TEWL) را از منابع خارجی کاهش دهند، محتوای رطوبت را بهبود بخشند و از پیری خشکی جلوگیری کنند. برای آسیب سد پوستی ناشی از انواع التهاب لب‌ها، استفاده همزمان از عوامل ضدالتهابی و آرام‌بخش مانند بیسابولول ضروری است تا پیشرفت التهابی کنترل شده و ناراحتی لب‌ها کاهش یابد که در نهایت به ترمیم تدریجی یکپارچگی سد پوستی کمک کرده و از التهاب لب مزمن ناشی از عوامل خارجی جلوگیری می‌کند، در نتیجه عملکرد ضد پیری ملایم ارائه می‌دهد^۱.

شکاف‌های تحقیقاتی و چشم‌اندازهای آینده

اگرچه پیری لب‌ها در سال‌های اخیر به یکی از نقاط داغ تحقیقاتی تبدیل شده است، هنوز شکاف‌هایی وجود دارد. اولاً، مکانیزم‌های مولکولی پشت پیری لب‌ها هنوز به‌طور کامل مشخص نیست. سوالاتی مانند نقش ژن‌های خاص در پیری لب‌ها، مکانیزم‌های تنظیمی مسیرهای سیگنال‌دهی مرتبط با پیری سلولی در لب‌ها و تفاوت‌های سطح سایتوکاین‌ها، پروتئین‌ها و آنزیم‌ها بین وضعیت لب‌های پیر و جوان نیاز به بررسی بیشتر دارد. ثانیاً، داده‌هایی برای پشتیبانی از تفاوت‌های transdermal بین پوست لب و سایر نواحی بدن وجود ندارد. اگرچه جذب transdermal پوست لب می‌تواند به‌طور اولیه براساس نظریه جذب

References

1. Sun F, Liu Y, Zhang T. Aging of the human lip: Current knowledge and clinical implications. *J Cosmet Dermatol* 2025;24:e70310.
2. Baudoin J, Meuli JN, di Summa PG, et al. A comprehensive guide to upper lip aesthetic rejuvenation. *J Cosmet Dermatol* 2019 ; 444:18-50.
3. Shang J, Feng X, Chen Y, et al. Human lip vermilion: Physiology and age-related changes. *J Cosmet Dermatol* 2024;23:2676-80.
4. Laporta R, Mercer NJJoP. Quid causit perioral wrinkles? *J Plast Reconstr Aesthet*

- Surg 2013;66:579-81.
5. Seo JY, Leem S, Kim H, et al. Image-based investigation of lip aging features in a large number of Korean women. *Skin Res Technol* 2024;30:e13563.
 6. Vachiramon V, McMichael AJ. Approaches to the evaluation of lip hyperpigmentation. *Int J Dermatol* 2012;761:51-70.
 7. Lévêque JL, Goubanova E. Influence of age on the lips and perioral skin. *Dermatology* 2004;208:307-13.
 8. Penna V, Stark G, Eisenhardt SU, et al. The aging lip: A comparative histological analysis of age-related changes in the upper lip complex. *Plast Reconstr Surg* 2009;124:624-28.
 9. Gomi T, Imamura T. Comprehensive histological investigation of age-related changes in dermal extracellular matrix and muscle fibers in the upper lip vermilion. *Int J Cosmet Sci* 2020;42:359-68.
 10. Perkins NW, Smith SP, Jr., Williams EF, 3rd. Perioral rejuvenation: Complementary techniques and procedures. *Facial Plast Surg Clin North Am* 2007;15:423-32.
 11. Kim YS, Lee KW, Kim JS, et al. Regional thickness of facial skin and superficial fat: Application to the minimally invasive procedures. *Clin Anat* 2019;32:1008-18.
 12. Papakonstantinou E, Roth M, Karakiulakis G. Hyaluronic acid: A key molecule in skin aging. *Dermatoendocrinol* 2012;4:253-8.
 13. Brown ID, Dillen C, Ly BC, et al. Sex-specific differences in oxidative stress markers and collagen expression in perioral skin wrinkling. *Exp Dermatol* 2023;32:641-47.
 14. Tamura E, Ishikawa J, Sugata K, et al. Age-related differences in the functional properties of lips compared with skin. *Skin Res Technol* 2018;24:472-8.
 15. Gomi T, Imamura T. Age-related changes in the vasculature of the dermis of the upper lip vermilion. *Aging* 2019;11:3551-60.
 16. Chung JH, Yano K, Lee MK, et al. Differential effects of photoaging vs intrinsic aging on the vascularization of human skin. *Arch Dermatol* 2002;138:1437-42.
 17. Schagen SK. Topical peptide treatments with effective anti-aging results. *Cosmetics* [Internet]. 2017; 4.
 18. Serafini M, Peluso I, Raguzzini A. Flavonoids as anti-inflammatory agents. *Proc Nutr Soc* 2010;273:8-69.
 19. Meng T, Xiao D, Muhammed A, et al. Anti-inflammatory action and mechanisms of resveratrol. *Molecules* 2021;26.
 20. Roman BH, Muzykiewicz-Szymańska A, Florkowska K, et al. The use of plants that seal blood vessels in preparations applied topically to the skin: A review. *Molecules* 2025;30:1973.
 21. Bains P, Kaur M, Kaur J, et al. Nicotinamide: Mechanism of action and indications in dermatology. *Indian J Dermatol Venereol Leprol* 2018;84:234-37.
 22. Gaćina K, Krstanović Ćosić A. The use of tranexamic acid in dermatology. *Acta Clin Croat* 2023;62:368-72.
 23. Maeda K. Mechanism of action of topical tranexamic acid in the treatment of melasma and sun-induced skin hyperpigmentation. *Cosmetics* [Internet]. 2022; 9 (5).

Aging of the human lip and clinical Implications

Azin Ayatollahi, MD*

Center for Research and Training in Skin
Disease and Leprosy, Tehran University of
Medical Sciences, Tehran, Iran

Received: Jul 29, 2025
Accepted: Sep 07, 2025
Pages: 114-122

Human lip aging is one of the natural signs of the body's aging process, occurring over time due to factors such as a decrease in collagen and elastin, exposure to sunlight, environmental stress, and genetic changes. As time passes, the lips may lose their appearance, and fine lines or deep wrinkles may form around the lips and the upper lip area. These changes can lead to a reduction in lip volume and the loss of their natural shape. Additionally, dryness and chapping of the lips are other issues commonly observed with lip aging. Skin care, the use of moisturizers, and avoiding prolonged sun exposure can help slow down this process.

Keywords: lip aging, collagen loss, sunlight

Corresponding Author:
Azin Ayatollahi, MD

No. 415, Taleghani Ave., Tehran, Iran
Email: azinay@gmail.com

Conflict of interest: None to declare

Copyright © 2025 Published by Tehran University of Medical Sciences.



This work is licensed under a Creative Commons Attribution-NonCommercial 4.0 International license (<https://creativecommons.org/licenses/by-nc/4.0/>). Non-commercial uses of the work are permitted, provided the original work is properly cited.

2025, Volume 16, Number 2