

## تأثیر ماتریکس استخوان دمنیرالیزه گاو بر ترمیم نقایص استخوان پاریتال خرگوش

دکتر سمانه آقازاده<sup>۱\*</sup> - دکتر حمیدرضا عظیمی لیسار<sup>۲</sup> - دکتر مهدی آشوری<sup>۳</sup> - دکتر محمد جواد خرازی فرد<sup>۴</sup>

۱-دندانپزشک

۲- استادیار گروه آموزشی جراحی دهان و فک و صورت، دانشکده دندانپزشکی، دانشگاه شاهد

۳- استادیار گروه آموزشی آسیب شناسی دهان و فک و صورت، دانشکده دندانپزشکی، دانشگاه شاهد

۴-دندانپزشک، دستیار اپیدمیولوژی مرکز تحقیقات دانشکده دندانپزشکی، دانشگاه علوم پزشکی و خدمات بهداشتی، درمانی تهران

## The effect of bovine demineralized bone matrix on regeneration of rabbit parietal bone defects

Aghazadeh S<sup>1</sup>, Azimi Leysar HR<sup>2</sup>, Ashouri M<sup>3</sup>, Kharazifard MJ<sup>4</sup>

1- Dentist

2- Assistant Professor, Department of Oral and Maxillofacial Surgery, School of Dentistry, Shahed University

3- Assistant Professor, Department of Oral and Maxillofacial Surgery Pathology, School of Dentistry, Shahed University

4- Dentist, Epidemiologist, School of Dentistry, Tehran University of Medical Sciences

**Background and Aims:** The present study was designed for evaluation of bovine demineralized bone matrix (DBM) in healing process of bone defects and comparison of bovine DBM (xenograft) and human DBM (allograft) which is used clinically.**Materials and Methods:** Seven male white New Zealand rabbits were used in this study. The incision was made directly over the midsagittal suture of the parietal bone. Then 3 bicortical defects were created with trephine bur No.8 (8mm diameter). The defects were randomly filled with graft materials. One of the defects was left without any graft in all samples (as a control defect). The amount of bone formation was evaluated 3 months after surgery histopathologically. The data were analyzed using Friedman test, and when P-value was less than 0.05, the pair wise group comparison were performed by Wilcoxon (Bonferroni adjusted) test.**Results:** Statistical analysis showed that there was a significant difference between bovine DBM group with control group (P=0.03). Furthermore, human DBM group was significantly different from control group (P=0.02). However, the difference between bovine DBM group and human DBM group was not statistically significant (P=0.87).**Conclusion:** The results of this study showed the satisfactory bone healing in rabbit parietal bone defects filled with bovine DBM. The amount of healing in these defects was similar to bone defects which were filled with human DBM that is used clinically.**Key Words:** Demineralized Bone Matrix; Xenograft; Allograft; Rabbit

Journal of Dental Medicine-Tehran University of Medical Sciences 2010;23(2):86-94

## چکیده

**زمینه و هدف:** مطالعه حاضر جهت ارزیابی تأثیر ماتریکس استخوان دمنیرالیزه گاو (زنوگرافت؛ Demineralized Bone Matrix (DBM) در فرآیند ترمیم نقایص استخوان و مقایسه آن با پودر استخوان دمنیرالیزه انسان (DBM انسان؛ آلوگرافت) که به صورت بالینی مورد استفاده قرار می‌گیرد، طراحی شده است.**روش بررسی:** مطالعه بر روی ۷ عدد خرگوش نر سفید نژاد نیوزلندی انجام گرفت. در ناحیه درز میانی استخوان پاریتال هر خرگوش، سه نقص استخوانی بای کورتیکال به قطر ۸ میلی‌متر با فرز ترفاین شماره ۸ ایجاد شد. نقایص با مواد پیوندی به صورت تصادفی، پر شدند. یکی از نقایص در همه خرگوش‌ها بدون ماده پیوندی رها شد (به عنوان نقص کنترل). ۳ ماه بعد ارزیابی هیستوپاتولوژیک در مورد میزان استخوان‌سازی انجام گرفت. داده‌ها با استفاده از تست Friedman مقایسه شدند و هنگامی که P-value کمتر از ۰/۰۵ بود، تست Wilcoxon (Bonferroni adjusted) برای مقایسه دو به دو گروه‌ها به کار گرفته شد.**یافته‌ها:** آنالیز آماری نشان داد که اختلاف بین نمونه‌های گروه محتوی DBM گاو با گروه کنترل (P=۰/۰۳) و DBM انسان با گروه کنترل (P=۰/۰۲) از جهت آماری معنی‌دار بود، اما اختلاف بین گروه‌های DBM گاو و DBM انسان معنی‌دار نبود (P=۰/۸۷).

\* مؤلف مسؤول: نشانی: تهران- سعادت‌آباد- نرسیده به میدان کاج- خیابان شانزدهم- پلاک ۱۹- واحد ۱

تلفن: ۰۹۱۲۳۰۸۵۸۵۵-نشانی الکترونیک: [dr.samane@gmail.com](mailto:dr.samane@gmail.com)

**نتیجه‌گیری:** نتایج این مطالعه ترمیم رضایت‌بخشی را در نقایص استخوان پاریتال خرگوش که با DBM گاو پر شده بودند، نشان داد. میزان بهبودی در این نقایص با بهبودی نقایص استخوانی پر شده با DBM انسان که به صورت بالینی مورد استفاده قرار می‌گیرد، قابل مقایسه بود.

**کلید واژه‌ها:** ماتریکس استخوان دمینرالیزه؛ زنوگرافت؛ آلوگرافت؛ خرگوش

وصول: ۸۸/۰۹/۰۹ اصلاح نهایی: ۸۹/۰۵/۰۱ تأیید چاپ: ۸۹/۰۵/۱۲

## مقدمه

### ۱- Osteoinduction و ۲- Osteoconduction (۹).

Osteoinduction فرآیندی است که طی آن استخوان سازی تحریک می‌شود. این فرآیند به طور طبیعی در روند ترمیم استخوان دیده می‌شود. طی این روند سلول‌های نابالغ به سلول‌های Preosteoblast متمایز می‌گردند (۹).

Osteoconduction به معنی رشد استخوان بر روی یک سطح است. این فرآیند به طور معمول در ایمپلنت‌های استخوانی دیده می‌شود (۸).

از آنجایی که Osteoinduction تأثیر بهتری بر روند استخوان‌سازی دارد (۲) و با توجه به نقایص و محدودیت‌های سایر مواد و روش‌های پیوندی در مطالعه حاضر تأثیر استخوان دمینرالیزه گاو (DBM) (Demineralized Bone Matrix) در ترمیم نقایص استخوانی و مقایسه آن با یک ماتریکس پودر استخوان آلوگرافت به همراه ممبران کلاژنه Bio-guide به عنوان غشای محافظ را در مرکز تحقیقات دانشکده دندانپزشکی شاهد مورد بررسی قرار دادیم. با توجه به سهولت دسترسی و کار بر روی خرگوش از این حیوان به عنوان گیرنده پیوند در این مطالعه استفاده می‌شد.

## روش بررسی

تحقیق تجربی بر روی استخوان پاریتال خرگوش انجام گرفت.

تهیه و نگهداری خرگوش‌ها:

۷ عدد خرگوش نر سفید نژاد نیوزلندی با وزن متوسط ۲ کیلوگرم از انیستیتو رازی ایران خریداری و سپس به محل نگهداری حیوانات واقع در دانشکده دندانپزشکی شاهد منتقل شدند. هر خرگوش در یک قفس مجزا قرار گرفت و در دمای ۳۷ درجه سانتیگراد در ۱۲ ساعت روشنایی و ۱۲ ساعت تاریکی به مدت ۲ هفته نگهداری شدند تا با محیط جدید سازگاری یابند. خرگوش‌ها توسط غذای آماده (Pellet) و آب تغذیه می‌شدند.

نقایص استخوانی که به دلیل ضربه، شکستگی، برداشت تومور یا کیست و افزایش سن ایجاد می‌شوند یکی از مشکلات عمده در جراحی‌های فک و صورت هستند (۱). در راستای ترمیم این نقایص، جهت جایگزینی دندان‌ها مواد و روش‌های مختلفی مورد استفاده قرار گرفته‌اند که هر یک مزایا و معایبی دارند. از جمله موادی که به عنوان پیوند استخوان به کار می‌روند عبارتند از: اتوگرافت‌ها، آلوگرافت‌ها، زنوگرافت‌ها، مواد سنتتیک و ترکیباتی از آن‌ها (۲).

اتوگرافت‌ها که دارای استاندارد طلایی در پیوندهای استخوانی هستند، از استخوان خود بیمار و به طور عمده از Pelvis و Iliac گرفته می‌شوند (۲،۳). بسیاری از جراحان اتوگرافت‌ها را به دلیل عدم وجود احتمال رد پیوند ترجیح می‌دهند (۳). اما وجود شرایطی از قبیل: انجام دو عمل جراحی همزمان روی یک فرد، محدود بودن اندازه پیوند، افزایش احتمال وقوع خونریزی و غیره سبب شده تا متخصصان به جایگزین مناسب اتوگرافت، یعنی آلوگرافت نیز بیندیشند (۴).

آلوگرافت، استخوانی است که از اجساد انسانی گرفته می‌شود (۲،۳). آلوگرافت‌ها به صورت منجمد شده، منجمد شده - خشک شده و معدنی‌زدایی شده با کاهش خاصیت ایمنی‌زایی در بانک استخوان موجودند (۲،۳). آلوگرافت‌ها بر خلاف اتوگرافت‌ها قادر به تحریک سریع رشد استخوان نیستند ولی سبب کوتاه شدن جراحی و کاهش درد بیمار پس از آن می‌شوند، که به ترتیب از جمله معایب و مزایای آلوگرافت‌ها است (۵).

زنوگرافت‌ها به دلیل ایجاد دسترسی نامحدود به مواد پیوندی برای میزبان انسانی مورد توجه بسیار قرار گرفته‌اند (۲). استخوان گاو از جمله منابع زنوگرافت‌هاست (۲۶،۷). از زنوگرافت‌ها به صورت جزء معدنی مثل Bio-oss (۸) یا جزء آلی که دارای فاکتورهای رشد مثل Bone Morphogenic Protein (BMP) است استفاده می‌شود (۲). این مواد از دو طریق سبب ساخت استخوان می‌شوند:

۸ میلی‌متر). بدیهی است که در زمان فرزاز سر فرز و استخوان با استفاده از سرم فیزیولوژی خنک می‌شدند تا از نکرور استخوان جلوگیری شود. نقص A با پودر استخوان دمنرالیزه شرکت همانندساز بافت کیش (پودر استخوان آلوگرافت) (جزیره کیش- ایران)، نوع Demineralized cortical powder با کد ۲۹۵ نقص B بدون گرفت و نقص C با استخوان دمنرالیزه گاو پر شد (برای جلوگیری از تأثیر محل نقص بر روی نتیجه مطالعه، در هر خرگوش محل نقص‌های A, B, C در استخوان پاریتال با خرگوش دیگر متفاوت است: انتخاب تصادفی) و هر ۳ نقص توسط ممبران کلاژن (Bio-guide پوشیده شد (ممبران هم در قاعده نقص و هم روی ماده‌ی قرار گرفته در نقص گذاشته شد). با استفاده از نخ ویکریل ۴/۰ متعلق به شرکت سوپا، پریوست دوخته شد و در نهایت پوست با استفاده از نخ ویکریل ۳/۰ همان شرکت بخیه زده شد. محل جراحی با استفاده از بتادین مجدداً اسکراپ گردید. برای جلوگیری از عفونت، یک میلیون واحد آنتی‌بیوتیک حیوانی (انترفلوکسازین) به ازن هر کیلوگرم از وزن خرگوش، به صورت داخل عضلانی در عضله‌ی ران خرگوش تزریق شد. پس از به هوش آمدن کامل خرگوش‌ها، حیوانات به محل نگهداری خود منتقل شدند و به مدت ۷ روز پس از جراحی، روزانه نصف دوز اولیه آنتی‌بیوتیک به حیوانات تزریق شد.

نمونه‌گیری بعد از ۳ ماه انجام گرفت. خرگوش‌ها توسط overdose ماده بی‌هوشی (کتامین-زایلین) کاملاً بی‌هوش و دچار دپرسیون تنفسی و مرگ شدند. سپس با استفاده از فرز ترفاین شماره ۸ نمونه‌ها به صورت بای‌کورتیکال خارج گردیدند.

بعد از اتمام مراحل نمونه‌برداری، نمونه‌ها به مدت یک هفته در فرمالین ۱۰٪ ثابت شده و برای مطالعه هیستولوژیک به گروه آموزشی آسیب شناسی دانشکده دندانپزشکی شاهد ارسال شد. در بخش نمونه‌ها به مدت ۷ روز در اسید نیتریک ۱۰٪ برای دکلسیفیکاسیون گذاشته شدند. بعد از دکلسیفیکاسیون به بخش پاتولوژی بیمارستان مصطفی خمینی فرستاده شد، که پس از شستشوی نمونه‌ها در درجات صعودی الکل جهت آبیگری، در محلول سالیسیلات برای شفاف شدن قرار گرفتند و سپس جهت برش بافتی در داخل پارافین مدفون شدند و از هر نمونه به صورت سریال، برش‌هایی با ضخامت ۵ میکرون تهیه گردید. مقاطع تهیه شده توسط لام‌های آغشته به چسب آلبومین از

آماده‌سازی استخوان دمنرالیزه گاو (Bovin demineralized bone matrix):

استخوان ران گاو ۲-۳ ساله از نسوج باقی‌مانده و فاشیا تمیز شد. سپس قطعاتی با ابعاد ۲-۳ سانتی‌متری تهیه و در ۲-درجه سانتی‌گراد نگهداری شد تا در این دما خاصیت Osteoinduction آن حفظ شود. سپس قطعات به داخل محلول کلروفورم-متانول منتقل شده و به مدت ۱۰ ساعت در دمای ۲۵ درجه سانتی‌گراد قرار گرفتند. انجام این مرحله به منظور استخراج لیپیدها و آنزیم‌های آندوژن یا مهار این آنزیم‌ها بوده است. به منظور دمنرالیزه کردن این قطعات استخوانی و نیز استخراج پروتئین‌های محلول در اسید، آن‌ها را به مدت ۳۰ ساعت در داخل محلول ۰/۶ نرمال اسید هیدروکلریک (HCl) در دمای ۲ درجه سانتی‌گراد قرار داده و بعد از گذشت ۱۲ ساعت محلول را با محلول تازه جایگزین کردیم. دمنرالیزاسیون توسط رادیوگرافی ارزیابی شد و فقدان دانسیته به صورت رادیوگرافیک به عنوان دمنرالیزاسیون در نظر گرفته شد. بعد از دمنرالیزاسیون پودر استخوان حاصله در آب مقطر ۵۵ درجه به مدت ۴ ساعت قرار گرفت تا ذرات محلول در آب ماتریکس استخوانی خارج شود. در نهایت برای استریل کردن، آن‌ها را در الکل (۲۰٪، ۷۰٪، ۱۰۰٪) برای ۸ ساعت در هر کدام از غلظت‌ها (به ترتیب) قرار دادیم.

جراحی:

ابتدا خرگوش‌ها را با استفاده از مخلوط کتامین ۱۰٪-زایلین ۲٪ (شرکت بازرگانی ایمان و صبا شیراز) نسبت ۴ به ۱ به میزان ۱ سی‌سی استفاده بیهوش نمودیم. محلول فوق توسط سرنگ انسولین به صورت داخل عضلانی (عضله فمور) به خرگوش‌ها تزریق شد. سپس با استفاده از قیچی موهای سر خرگوش کوتاه و محدوده مورد نظر با بتادین، اسکراپ شد و بعد از آن با استفاده از کارپول‌های لیدوکائین و تزریق زیر پوستی منطقه مورد نظر در استخوان پاریتال خرگوش بی‌حس گردید. سپس با استفاده از تیغ بیستوری شماره ۱۵ یک برش در خط وسط جمجمه داده و پوست و پریوست را از آن جدا نمودیم تا استخوان اکسپوز شود. با استفاده از دو هموستات، فلپ Full thickness باز نگه داشته شد. پس با استفاده از هندپیس و میکروموتور با سرعت ۱۰۰۰ دور در دقیقه و فرز ترفاین شماره ۸ (به قطر ۸ میلی‌متر) سه نقص بای‌کورتیکال ایجاد کردیم (دایره‌ای به قطر

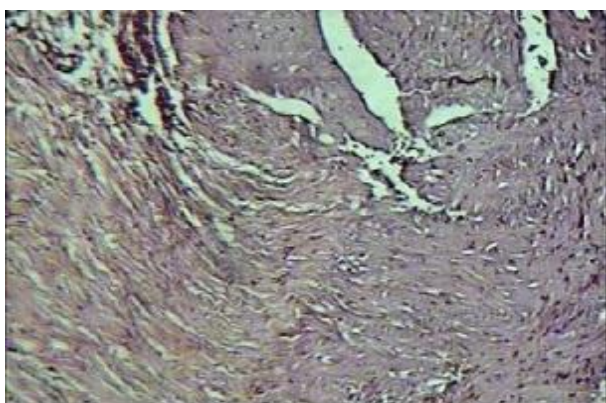
میزان استخوان‌سازی: میزان تراکول‌های ساخته شده در چند میدان دید مشخص، زیر میکروسکوپ که توسط صفحه‌ی شطرنجی (۳۰×۴۰) و به صورت حداقل، حداکثر و متوسط تعداد خانه‌ها در هر گروه از نمونه‌ها (نمونه‌های مربوط به استخوان دمنیزلیزه گاو با Cow، نمونه‌های مربوط به پودر استخوان آلوگرافت شرکت همانندساز بافت کیش با کلمه‌ی Kish و نمونه‌های مربوط به گروه کنترل با کلمه‌ی Control نشان داده شده‌اند) اندازه‌گیری شدند (جدول ۱).

نوع استخوان ساخته شده: ساختار هیستولوژیک استخوان تشکیل شده (جنینی یا بالغ) بر اساس تعریف استاندارد بافت استخوان توسط پاتولوژیست بررسی شد که بر این اساس ۳ نمونه حاوی پودر استخوان گاو دارای استخوان بالغ، ۳ نمونه نابالغ و یک نمونه مخلوطی از هر دو را دارا بود. در نمونه‌های حاوی پودر استخوان آلوگرافت شرکت همانندساز بافت کیش هم نتایج به همین صورت بود اما در گروه کنترل تنها ۳ نمونه دارای استخوان نابالغ بودند و در باقی نمونه‌ها

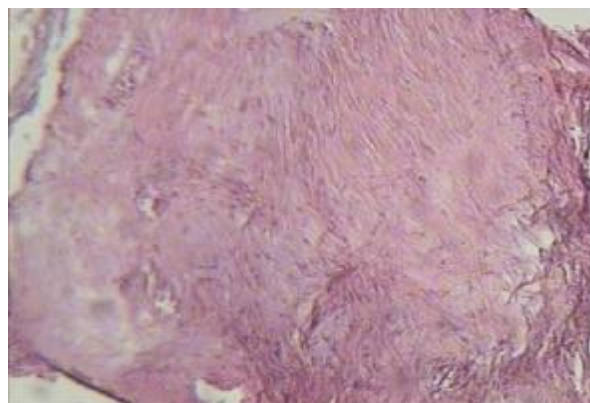
روی آب جمع‌آوری و به مدت ۱۲ ساعت جهت خشک شدن در دمای ۴۰ درجه سانتی‌گراد نگهداری شد. بهترین نمونه‌ها جهت رنگ‌آمیزی به روش هماتوکسلین- ائوزین انتخاب شدند و توسط مشاوری پاتولوژی با میکروسکوپ نوری Olympus و با بزرگنمایی ۴۰ و ۱۰۰ برابر مورد ارزیابی قرار گرفت. آنالیز آماری توسط تست Friedman برای مقایسه نتایج به دست آمده از سه گروه انجام شد. با توجه به معنی‌دار شدن این تست ( $P=0/021$ ) از تست Wilcoxon (Bonferroni adjusted) برای مقایسه دوبه‌دوی گروه‌ها استفاده گردید.

### یافته‌ها

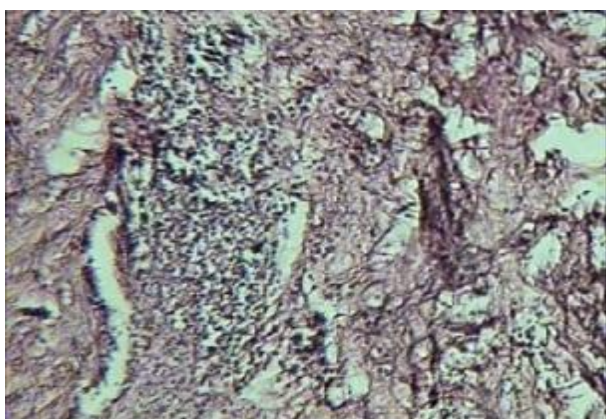
بعد از مشاهده لام‌ها زیر میکروسکوپ (اشکال ۱-۴)، متغیرهای مورد نظر- میزان استخوان‌سازی، نوع استخوان، التهاب، فیبروز و نکروز- بر اساس تعریف‌هایی که در زیر آمده، بررسی شدند و نتیجه به‌دست آمده ثبت گردید.



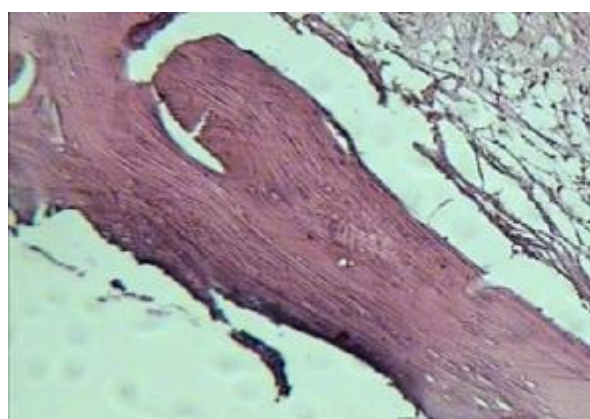
شکل ۳- بافت فیبروز، میکروسکوپ نوری بزرگنمایی ۴۰×، رنگ‌آمیزی H&E



شکل ۱- استخوان نابالغ، میکروسکوپ نوری بزرگنمایی ۴۰×، رنگ‌آمیزی H&E



شکل ۴- بافت نکروز، میکروسکوپ نوری بزرگنمایی ۴۰×، رنگ‌آمیزی H&E



شکل ۲- استخوان بالغ، میکروسکوپ نوری بزرگنمایی ۴۰×، رنگ‌آمیزی H&E

جدول ۱- میزان تراکول‌های ساخته شده در چند میدان دید مشخص، زیر میکروسکوپ که توسط صفحه‌ی شطرنجی (۳۰×۴۰) و به صورت حداقل، حداکثر و متوسط تعداد خانه‌ها در هر گروه از نمونه‌ها

تعداد	حداقل	حداکثر	میانگین	انحراف از معیار
COW	۷	۸۰۰/۰۰	۳۲۹/۰۷۱۴	۲۳۱/۵۰۵۳۰
KISH	۷	۶۴۷/۵۰	۳۴۷/۷۸۵۷	۱۶۲/۲۹۶۵۰
CONTROL	۷	۲۰۰/۰۰	۱۳۹/۲۸۵۷	۷۳/۳۹۵۵۴

جدول ۲- یافته‌ها به دست آمده از ۲۱ نمونه

شماره نمونه	نوع استخوان ساخته شده			میزان التهاب			میزان فیروز			میزان نکروز		
	Control	Kish	Cow	Control	Kish	Cow	Control	Kish	Cow	Control	Kish	Cow
۱	نابالغ	نابالغ	نابالغ	++	+	+	++	++	++	-	-	-
۲	بالغ	نابالغ	نابالغ	++	+	+	++	++	++	++	++	+
۳	بالغ- نابالغ	بالغ	نابالغ	++	+	+	++	++	++	-	-	-
۴	نابالغ	بالغ	نابالغ	++	++	++	++	++	++	-	-	-
۵	نابالغ	نابالغ	نابالغ	+++	++	++	+++	+++	+++	+	+	-
۶	بالغ	بالغ	بالغ	+++	++	++	+++	+++	+++	+	+	-
۷	بالغ	بالغ- نابالغ	بالغ- نابالغ	++	++	++	++	++	++	-	+	++

استخوان‌سازی مشاهده نشد.

نشد، در ۳ نمونه (+) و در ۲ نمونه (++) بود.

التهاب: بر اساس شدت حضور و نحوه انتشار سلول‌های آماسی توسط پاتولوژیست مورد مشاهده قرار گرفت و التهاب ناچیز با (+)، التهاب منتشر با (++) و التهاب کانونی و متراکم با (+++) نشان داده شد که در گروه حاوی پودر استخوان دمنیرالیزه گاو ۳ نمونه (+) و ۴ نمونه (++)، در گروه حاوی پودر استخوان آلوگرافت شرکت همانندساز بافت کیش، ۲ نمونه (+)، ۴ نمونه (++) و یک نمونه (+++) و نهایتاً در گروه کنترل، ۴ نمونه (++) و ۳ نمونه (+++) بودند.

فیروز: بر اساس تراکم رشته‌های کلاژن در سطح لام و به صورت: کمتر از یک سوم سطح لام (+)، بین یک سوم و دوسوم (++) و بیشتر از دوسوم (+++) بیان شد. بر این اساس، در گروه حاوی پودر استخوان دمنیرالیزه گاو یک نمونه (+)، ۶ نمونه (++) در گروه حاوی پودر استخوان آلوگرافت شرکت همانندساز بافت کیش هم نتایج مانند گروه قبل بود اما در گروه کنترل در ۲ نمونه هیچ بافت فیروزی مشاهده

نکروز: براساس حضور کانون‌های نکروتیک در سطح لام به صورت: کمتر از یک سوم سطح لام (+)، بین یک سوم و دوسوم (++) و بیشتر از دوسوم (+++) بیان شد. در گروه حاوی پودر استخوان دمنیرالیزه گاو، یک نمونه (+) و دیگری (++) و باقی نمونه‌ها بدون حضور نکروز مشاهده شدند. در گروه حاوی پودر استخوان آلوگرافت شرکت همانندساز بافت کیش، ۲ نمونه (+)، ۲ نمونه دیگر (++) و باقی نمونه‌ها بدون حضور نکروز بودند. نهایتاً در گروه کنترل ۲ نمونه (+)، یک نمونه (++)، ۲ نمونه (+++) و در ۲ نمونه هیچ شواهدی از نکروز مشاهده نشد.

یافته‌های به دست آمده از ۲۱ نمونه در جدول ۲ نشان داده شده‌اند.

آنالیز آماری در مورد میزان استخوان‌سازی، نوع استخوان ساخته شده، میزان التهاب، میزان فیروز و میزان نکروز انجام گرفت. باتوجه به

زنوگرافت‌ها را درالقاء استخوان‌سازی مورد بررسی قرار دهیم. در این مطالعه نیز کمیت و کیفیت استخوان‌سازی با دو روش استفاده از ماتریکس استخوان دمنیرالیزه گاو (BDBM) Bovine Demineralized Bone Matrix و پودر استخوان آلوگرافت شرکت همانندساز بافت کیش نوع Demineralized Cortical Powder با کد ۲۹۵ در نقایص ایجاد شده در استخوان پاریتال خرگوش مورد بررسی قرار گرفت. علاوه بر این دو، یکی از نقایص بدون ماده‌ی پیوندی به عنوان نقص کنترل مورد بررسی قرار گرفت. این بررسی‌ها توسط روش هیستوپاتولوژیک سه ماه پس از عمل انجام شد.

مطالعات متعددی کارآیی ماتریکس دمنیرالیزه استخوان انسان (DBM-آلوگرافت) را در القاء استخوان‌سازی در مدل‌های حیوانی تأیید کرده‌اند. از جمله‌ی آن‌ها می‌توان به مطالعه Hejna و Ray (۱۰) در سال ۱۹۶۳، Freiberg و Ray (۱۱) در سال ۱۹۶۴، Janovec و Davorak (۱۲) در سال ۱۹۸۸، Kleinschmidt و همکاران (۱۳) در سال ۱۹۹۳ و Zhang و Ralp (۱۴) در سال ۱۹۹۷ اشاره کرد. علاوه بر مدل‌های حیوانی، هم‌اکنون انواع تجاری آلوگرافت‌ها در ترمیم نقایص استخوانی انسان نیز مورد استفاده قرار می‌گیرند که پودر استخوان آلوگرافت شرکت همانندساز بافت کیش هم از آن دسته‌اند. در مطالعه حاضر نوع Demineralized cortical powder کد ۲۹۵ آن مورد استفاده قرار گرفته است همچنان که Freiberg و Ray در سال ۱۹۶۴ مشاهده کردند که استخوان دمنیرالیزه آلوگرافت در مقایسه با استخوان دمنیرالیزه نشده‌ی آلوژن یا استخوان فاقد پروتئین باعث تسریع در روند ترمیم استخوان می‌شود.

در مورد کارآیی پودر استخوان دمنیرالیزه گاو (DBM گاو) جهت القاء استخوان‌سازی در مدل‌های حیوانی نیز مطالعاتی صورت گرفته که آنها را مورد بحث قرار می‌دهیم.

Guizzard و همکاران در سال ۱۹۹۲ نشان دادند که DBM تهیه شده از استخوان گاو باعث القاء فیوژن ناحیه کمری در موش صحرایی می‌گردد (۱۵). این مطالعه در تأیید نتیجه به دست آمده از مطالعه ما بود. Barbosa و Garcia مطالعه هیستولوژیکی بر روی ماتریکس

توزیع غیرنرمال داده‌ها از تست Friedman برای مقایسه بین سه گروه (Cow, Kish, Control) استفاده شد و با توجه به معنی‌دار شدن این تست ( $P=0/021$ )، تست Wilcoxon (Bonferroni adjusted) برای مقایسه دوبه‌دوی گروه‌ها به کار گرفته شد. نتایج این تست در مورد میزان استخوان‌سازی نشان داد که اختلاف بین نمونه‌های گروه محتوی استخوان دمنیرالیزه گاو (Cow) با گروه کنترل ( $P=0/03$ ) و پودر استخوان آلوگرافت شرکت همانندساز بافت کیش (Kish) با گروه کنترل ( $P=0/02$ ) از جهت آماری معنی‌دار بوده اما اختلاف بین گروه‌های Cow و Kish معنی‌دار نبوده است ( $P=0/87$ ). میزان استخوان‌سازی در نمونه‌های گروه Cow و Kish با طور معنی‌داری بیشتر از نمونه‌های گروه Control بود.

در مورد نوع استخوان ساخته شده اختلاف بین گروه Cow با گروه Control ( $P=0/049$ ) و گروه Kish با گروه Control ( $P=0/04$ ) معنی‌دار بوده اما اختلاف بین Cow و Kish معنی‌دار نبود ( $P=0/99$ ). در مورد میزان التهاب تنها اختلاف بین گروه Cow با گروه Control معنی‌دار بود ( $P=0/025$ )، اما اختلاف بین گروه Cow با گروه Kish ( $P=0/31$ ) و گروه Kish با گروه Control ( $P=0/18$ ) از جهت آماری معنی‌دار نبود. اختلاف بین گروه Cow با گروه Control ( $P=0/034$ ) و گروه Kish با گروه Control ( $P=0/034$ )، در مورد میزان فیروز معنی‌دار بود، اما اختلاف بین گروه Kish با گروه Cow معنی‌دار نبود ( $P=1$ ). در مورد میزان نکروز تنها اختلاف بین گروه Cow با گروه Control معنی‌دار بود ( $P=0/034$ )، اما اختلاف بین گروه Cow با گروه Kish ( $P=0/08$ ) و گروه Kish با گروه Control ( $P=0/18$ ) معنی‌دار نبود.

## بحث و نتیجه‌گیری

با توجه به نیاز جامعه‌ی درمانی امروز به انواع پیوندهای استخوانی، اتوگرافت بهترین نوع گرافت محسوب می‌شود که به علت داشتن مشکلاتی از قبیل محدودیت فرد دهنده، افزایش و طولانی شدن دوره‌ی بهبود و تحمل جراحی اضافه و احتمال مرگ و میر، تصمیم به ساخت یک بیومتریال حیوانی (مشتق از استخوان راسته گاو) گرفتیم تا از ایجاد محدودیت‌های فوق جلوگیری کنیم و همچنین قابلیت

در سال ۲۰۰۱، Al Ruhaimi یک مطالعه آزمایشی بر روی خرگوش انجام داد که در استخوان پالاتال ۱۸ خرگوش نقص‌های یک سانتی‌متری در ناحیه بین دندان‌های انسیزور و پرمولار ایجاد شد (۱۸). این شکاف‌ها در ۶ خرگوش (گروه ۱) باز و پر نشده باقی ماند، در ۶ خرگوش دیگر (گروه ۲) با کلسیم سولفات و در ۶ خرگوش آخر (گروه ۳) با استخوان زانوژنیک دمنیرالیزه گاو با هدف بررسی کاربرد سولفات کلسیم قابل جذب در ترمیم نقص‌ها و تشکیل استخوان و بافت نرم پر شد. محل‌های مورد نظر در هفته‌های ۱ و ۳ و ۴ به صورت کلینیکی مورد ارزیابی قرار گرفت و نهایتاً همه حیوانات بعد از یک دوره ۳ ماهه کشته و مناطق به صورت هیستولوژیک مورد بررسی واقع شدند. نتایج نشان دادند که کلسیم سولفات جذب شده و مارژین‌های موکوپریوستال نقص‌ها بازسازی شده و شکاف‌های بافت نرم در عرض ۴ هفته بسته شده‌اند. نقص‌های استخوانی در گروه ۳ بازسازی کامل استخوان را در مقایسه با گروه ۲ نشان داد و نقص‌های گروه کنترل یک فیستول اورونازال به همراه ترمیم با بافت فیبروز داشتند. این مطالعه نیز نتایج مطالعه ما را تأیید کرد.

Caporali و همکاران بر روی بیومتریال‌های گاوی محتوی پروتئین مورفوژنیک استخوان، باند شده به هیدروکسی آپاتیت قابل جذب، در نقص‌های هر دو دیافیز رادیال خرگوش مطالعه‌ای انجام دادند (۱۹). نقص سمت راست با پروتئین مورفوژنیک استخوان (BMP) باند شده به پودر هیدروکسی آپاتیت قابل جذب که با ماتریکس دمنیرالیزه استخوان و کلاژن مشتق از استخوان گاو مخلوط شده بود، پر شد (گروه A). نقص سمت چپ با ماتریکس دمنیرالیزه استخوان گاو و BMP باند شده به پودر هیدروکسی آپاتیت قابل جذب پر شد (گروه B). در هر دو گروه یک ممبران قابل جذب از کورتکس دمنیرالیزه گاوی جهت نگه‌داری مواد در نقص‌های استخوانی و هدایت شکل‌گیری بافت استفاده شد. ۱۵۰ روز بعد از جراحی هیچ کدام از درمان‌ها به طور کامل ترمیم نقص‌ها را تحریک نکرده بود.

ترمیم نسبی استخوان در نقص‌های سگمنتال با مقادیر کم یا بدون بیومتریال‌های تست شده اتفاق می‌افتد. همراه بودن بیومتریال‌های دیگری علاوه بر استخوان دمنیرالیزه گاو (مانند BMP باند شده به پودر هیدروکسی آپاتیت و کلاژن مشتق از استخوان گاو) می‌تواند دلیل متفاوت بودن نتیجه مطالعه ما با این مطالعه باشد. از طرفی نوع

استخوان دمنیرالیزه گاو و تأثیر آن بر فرآیند ترمیم نقایص کالواریی خرگوش انجام دادند (۱۶). در این مطالعه ۹ خرگوش مورد استفاده قرار گرفته که بر روی کالواریی هر کدام از آن‌ها دو نقص ایجاد شده است. یکی از نقص‌ها با خون خود حیوان و نقص دیگر با ماتریکس استخوان دمنیرالیزه گاو پر شده است. سپس حیوانات در هفته‌های ۳، ۷ و ۱۵ بعد از جراحی کشته شدند. نمونه‌ها زیر میکروسکوپ نوری بررسی و مشخص شده که ترمیم استخوان در حفره‌های پر شده با ماتریکس استخوان دمنیرالیزه گاو بهتر بوده است. در مطالعه ما نیز ترمیم نقایص استخوانی در نمونه‌های حاوی DBM گاو به طور معنی‌داری بهتر از ترمیم اتفاق افتاده در نقص‌های بدون گرفت بود به طوری که تنها در ۳ نقص بدون گرفت استخوان‌سازی ناچیزی اتفاق افتاده بود.

Tuominen و همکاران در سال ۲۰۰۱ بر روی ایمپلنت‌های استخوان گاو همراه پروتئین مورفوژنیک استخوان بررسی انجام دادند و اثر این ترکیب استخوانی زانوژنیک را بر روی ترمیم نقص‌های اولنار سگ مورد مشاهده قرار دادند (۱۷). بعد از یک دوره ۲۰ هفته‌ای هیچ شواهدی از یکپارچگی استخوان مشاهده نشد، اما تنها تشکیل اندک استخوان در گروه زونگرافت همراه BMP وجود داشت، اگرچه از نظر آماری این اختلاف معنی‌دار نبود. از طرفی نقص‌های پر شده با زونگرافت همراه BMP از نظر مکانیکی هم قوی‌تر بودند که این هم از نظر آماری اختلاف معنی‌داری نبود. تو موگرافی کامپیوتری هم هیچ اختلافی از جهت دانسیته استخوانی و محتوای معدنی استخوان نشان نداد. در نهایت این طور نتیجه‌گیری شده که BMP نتوانسته به اندازه کافی باعث ارتقاء کیفیت استخوان دمنیرالیزه گاو جهت پیوند در نقص‌های سگ شود. از طرفی این طور به نظر می‌رسد که استخوان زانوژنیک دمنیرالیزه گاو یک حامل مناسب برای BPM نمی‌تواند باشد. نتیجه این مطالعه بر خلاف نتیجه مطالعه ما بود که دلیل این امر می‌تواند همان طور که ذکر شد، متفاوت بودن گونه‌های گیرنده پیوند (سگ در مقابل خرگوش) و همین طور فرآیند دمنیرالیزه کردن استخوان گاو باشد. از طرفی در مطالعه Tuominen و همکاران، BMP به صورت جداگانه و استخوان دمنیرالیزه گاو به عنوان حامل آن مورد استفاده قرار گرفته است، در حالی که در مطالعه ما از استخوان دمنیرالیزه گاو به عنوان منبعی حاوی BMP استفاده شده است و بعد از ۱۲ هفته شواهد خوبی از یکپارچگی استخوان مشاهده شد.

نشان‌دهنده‌ی همان سازگاری نسجی خوبی است که توسط مطالعه فوق هم تأیید شده است.

Bigham و همکاران در سال ۲۰۰۸ اثر ماتریکس استخوان دمنیرالیزه زنونیک و استخوان کورتیکال اتونوس تازه را بر روی ترمیم استخوان به صورت رادیولوژیک، هیستولوژیک و بیومکانیکال مورد بررسی قرار دادند (۲۲). ۲۰ خرگوش در این مطالعه استفاده شد. گروه ۱ (n=۱۰) توسط ماتریکس استخوان دمنیرالیزه زنونیک گاو و در گروه ۲ توسط استخوان کورتیکال اتونوس پر شدند. نتایج این مطالعه نشان داد که ترمیم رضایت بخشی در نقص‌های پر شده با ماتریکس استخوان دمنیرالیزه زنونیک متعلق به گاو در نقص‌های استخوان رادیوس خرگوش مشاهده شد سرعت ترمیم مشابه با سرعت ترمیم با گرفت اتونوس بود. این مطالعه نیز نتایج مطالعه ما را مورد تأیید قرار داد. البته ما در مطالعه خود سرعت ترمیم را مورد بررسی قرار ندادیم اما رضایتبخش بودن ترمیم نقص‌ها در هر دو مطالعه همخوانی دارد.

Lauren Filho و همکاران در سال ۲۰۰۹ تأثیر ماتریکس استخوان دمنیرالیزه گاو و پلیمر Ricinus communis (گرفته شده از دانه کرچک) را در تشکیل استخوان در نقص‌های کالواریای ۱۸ خرگوش مورد بررسی قرار دادند (۲۳). در ۳ گروه، گروه ۱ درمان شده با ماتریکس دمنیرالیزه استخوان گاو، گروه ۲ درمان شده با ماتریکس استخوان دمنیرالیزه انسان و گروه ۳ درمان شده با رزین پلی اورتان، نقص کنترل در سمت چپ درز با خون خود حیوان پر شد. حیوانات بعد از ۷ و ۱۵ هفته کشته شدند. آنالیز هیستولوژیک نشان داد که در تمام گروه‌ها (کنترل و آزمایش) تشکیل استخوان با گذشت زمان افزایش پیدا کرد و تمام مواد از نظر بیولوژیک سازگار بودند. با توجه به نتیجه این مطالعه می‌توان گفت اگرچه در مطالعه ما همه‌ی خرگوش‌ها بعد از طی ۹۰ روز کشته شدند و نتایج مورد بررسی قرار گرفت اما بررسی هیستولوژیک مانند مطالعه فوق سازگاری نسجی مواد و قابلیت آن‌ها را در تشکیل استخوان تأیید کرد.

بطور کلی نتایج حاصل از این مطالعه را می‌توان به صورت زیر خلاصه کرد:

۱- DBM گاو دارای خصوصیات Osteoinductive و Osteoconductive می‌باشد.

۲- تفاوت آماری معنی‌داری بین DBM گاو و DBM انسان در بهبود

ممبران‌ها نیز (در مطالعه ما از ممبران قابل جذب Bio-guid و در این مطالعه از کورتکس دمنیرالیزه گاو به عنوان ممبران استفاده شده است) در دو مطالعه متفاوت است و این خود می‌تواند دلیلی بر متفاوت بودن میزان ترمیم در نقص‌ها باشد.

Gupta و همکاران در سال ۲۰۰۷ مطالعه‌ای را جهت بررسی اثر Osteoconductive و Osteoinductive زنوگرافت استخوانی- ماتریکس استخوان دمنیرالیزه گاو- در درمان نقص‌های اینفراپونی انجام دادند (۲۰). در این راستا ۴۰ منطقه در ۳۰ بیمار که دارای نقص‌های اینفراپونی بودند با ماده‌ی مورد نظر پر و بررسی شده و با نقص‌های گروه کنترل که با دبریدمان Open flap درمان شده بودند مورد مقایسه قرار گرفت. نتایج به این صورت بود که بهبود معنی‌داری در تمام متغیرها دیده شد که شامل کاهش عمق پروبینگ، بازیابی سطح اتصال کلینیکی و تشکیل استخوان در هر دو گروه مطالعه و کنترل ۳ ماه و ۶ ماه بعد از جراحی بود. در پایان این‌طور نتیجه‌گیری شده که ماتریکس استخوان دمنیرالیزه زنوگرافت نتایج ترمیم را در مقایسه با دبریدمان Open flap ارتقاء می‌دهد. این مطالعه نیز نتایج مطالعه ما را تأیید کرد، اگرچه مطالعه Gupta و همکاران بر روی مدل انسانی انجام گرفته بود.

Leite و Ramalho در سال ۲۰۰۸ مطالعه‌ای را بر روی تشکیل استخوان در نقص‌های استخوان مندیبل ۴۵ موش که در سه گروه (کنترل، استخوان گاو و پلی‌اورتان) تقسیم شده بودند جهت مقایسه ماتریکس استخوان دمنیرالیزه گاو و رزین پلی‌اورتان مشتق از دانه کرچک انجام دادند (۲۱). بررسی بعد از ۱۵، ۴۵ و ۶۰ روز انجام شد (هر بار ۵ موش). آنالیز هیستولوژیک تحمل بافت همبند را به استخوان گاو با یک پاسخ التهابی موضعی مشابه گروه کنترل نشان داد. بعد از ۱۵ روز، همه‌ی گروه‌ها نتایج مشابهی را با واکنش التهابی خفیف نشان دادند، که بیشتر به خاطر فرآیند جراحی بود تا در پاسخ به مواد. در گروه پلیمر، بعد از ۶۰ روز، سلول‌های چند هسته‌ای هنوز قابل مشاهده بودند. در کل، همه گروه‌ها ثبات خوب و بافت همبند استئوژنیک به همراه عروق خونی در ناحیه جراحی نشان دادند. نتایج، سازگاری نسجی هر دو گروه را تأیید کرد. در مطالعه ما بعد از ۹۰ روز نمونه‌ها مورد بررسی هیستولوژیک قرار گرفتند. در نمونه‌های حاوی DBM گاو التهاب به صورت ناچیز (۳ تا از نمونه‌ها) و منتشر (۴ تا از نمونه‌ها) دیده شد و این



دارد.

۵- DBM گاو طی روند بازسازی، جذب شده و جای خود را به استخوان می‌دهد.

### تقدیر و تشکر

این مطالعه در مرکز تحقیقات و مطالعات دانشکده دندانپزشکی شاهد انجام شده است تشکر و قدردانی می‌گردد.

ضایعات استخوانی ایجاد شده در استخوان پاریتال خرگوش مشاهده نمی‌شود ( $P=0/87$ ).

۳- کیفیت استخوان ساخته شده در هر دو گروه DBM گاو و DBM انسان مشابه است (اختلاف آماری معنی‌دار نبود ( $P=0/99$ ) و تنها در ۳ نمونه از هر دو گروه استخوان بالغ مشابه بافت نرمال تشکیل شده است که از نظر آماری داری اختلاف معنی‌داری با گروه کنترل (بدون گرفت) هستند.

۴- DBM گاو سازگاری نسبی خوبی با توجه به پاسخ التهابی ناچیز

### منابع:

- 1- Al-Ghamdi HS, Sameer MA, Sukumaran A. Current concepts in alveolar bone augmentation: a critical appraisal. *Saudi Dent J.* 2007;19(2):74-90.
- 2- Tuominen T. Native bovine bone morphogenetic protein in the healing of segmental long bone defects. *OULU.* 2001;951(42):6478-9.
- 3- Jeffrey C, Wang MD. Bone grafts: no longer just a chip off the Ol' Hip. *UCLA Department of Orthopaedic Surgery.* 2006.
- ۴- بابایی سعید، چنگیزی آشتیانی سعید. بررسی مقایسه‌ای روند ترمیم دو نوع آلوگرافت استخوانی داخل غضروفی با یکدیگر و با آلوگرافت‌های داخل غشایی همراه با آنتی‌ژن زدایی دو گانه. *مجله‌ی علوم پزشکی ایران.* سال ۱۳۸۶؛ دوره ۱۴ (شماره ۲۴):۵۵.
- 5- Faiella RA. Is human bone graft safe for the management of alveolar defect? A primer for patient consent. *J Mass Dent Soc.* 2007;56(3):18-20.
- 6- Scheyer ET, Velasquez-Plata D, Brunsvold MA, Lasho DJ, Mellonig JT. A clinical comparison of a bovine-derived xenograft used alone and in combination with enamel matrix derivative for the treatment of periodontal osseous defects in humans. *J periodontol.* 2002;73(4):423-32.
- 7- Agarwala N, Cohn A. Experiences with a xenograft (acellular bovine collagen matrix) in gynecologic fistula repairs. *J Minimally Invasive Gynecol.* 2006;13(5):483-5.
- 8- Tadjoeidin ES, De Lange GL, Bronckers ALJJ, Lyaruu DM, Burger EH. Deproteinized cancellous bovine bone (Bio-Oss®) as bone substitute for sinus floor elevation. *J Clin Periodontol.* 2003;30(3):261-70.
- 9- Albrektsson T, Johansson C. Osteoinduction, osteoconduction and osseointegration. *Eur Spine J.* 2001;10(suppl 2):96-101.
- 10- Hejna WF, Ray RD. Comparative study of bone implants. *Surg Forum.* 1963;14:448-50.
- 11- Frieberg RA, Ray RD. Studies of devitalized bone implants. *Arch Surg.* 1964;89:417-27.
- 12- Janovec M, Dvorak K. Autolyzed antigen-extracted allogenic bone for bridging segmented diaphyseal bone defects in rabbits. *Orthopaed practice.* 1988;229:249-56.
- 13- Kleinschmidt JC, Marden LJ, Kent D, Quigley N, Hollinger JO. A multiphase system bone implant for regenerating the calvaria. *Plast Reconstr Surg.* 1993;91(4):581-8.
- 14- Zhang M, Ralph M. Effects of the demineralization process on the osteoinductivity of demineralized bone matrix. *J Periodontol.* 1997;68(11):1085-92.
- 15- Guizzardi S, Di Silvestre M, Scandroglio R, Ruggeri A, Savini R. Implant of heterologous demineralized bone matrix for induction of posterior spinal fusion in rats. *Spine.* 1992;17(6):701-7.
- 16- Gracia RR, Barbosa JR. Histological study of a bovine demineralized bone matrix on bone repair process in rabbits calvaria. *Indian J Dent Res.* 2000;11(4):131-8.
- 17- Tuominen T, Jämsä T, Tuukkanen J, Marttinen A, Lindholm TS, Jalovaara P. Bovine bone implant with bovine bone morphogenetic protein in healing a canine ulnar defect. *Int Orthop.* 2001;25(1):5-8.
- 18- Al Ruhaimi KA. Closure of palatal defects without a surgical flap: an experimental study in rabbits. *J Oral Maxillofac Surg.* 2001;59(11):1319-25.
- 19- Caporali EH, Rahal SC, Morceli J, Taga R, Granjeiro JM, Cestari TM, et al. Assessment of bovine biomaterials containing bone morphogenetic proteins bound to absorbable hydroxyapatite in rabbit segmental bone defects. *Acta Cir Bras.* 2006;21(6):366-73.
- 20- Gupta R, Pandit N, Malik R, Sood S. Clinical and radiological evaluation of an osseous xenograft for the treatment of infrabony defects. *J Can Dent Assoc.* 2007;73(6):513.
- 21- Leite FR, Ramalho LT. Bone regeneration after demineralized bone matrix and castor oil (*Ricinus communis*) polyurethane implantation. *J Appl Oral Sci.* 2008;16(2):122-6.
- 22- Bigham AS, Dehghani SN, Shafie Z, Torabi Nezhad S. Xenogenic demineralized bone matrix and fresh outogenous cortical bone effects on experimental bone healing: radiological, histopathological and biomechanical evaluation. *J Orthop Traumatol.* 2008;9(2):73-80.
- 23- Laureano Filho JR, Andrade ES, Albergaria-Barbosa JR, Camargo IB, Garcia RR. Effects of demineralized bone matrix and 'Ricinus communis' polymer on bone regeneration: a histological study in rabbit calvaria. *J Oral Sci.* 2009;51(3):451-6.