

## مقدمه‌ای بر فناوری قرار دادن ایمپلنت به کمک کامپیوتر (Computer Guided Implantology) مروری بر مقالات، تاریخچه و مفاهیم اولیه

دکتر سکینه نیکزاد<sup>۱</sup> - دکتر عباس آذری<sup>۲\*</sup>

۱- دانشیار گروه آموزشی پروتزهای ثابت دانشکده دندانپزشکی و عضو مرکز تحقیقات دندانپزشکی، دانشگاه علوم پزشکی و خدمات بهداشتی، درمانی تهران  
۲- استادیار گروه آموزشی پروتزهای متحرک دانشکده دندانپزشکی و عضو مرکز تحقیقات دندانپزشکی، دانشگاه علوم پزشکی و خدمات بهداشتی، درمانی تهران

### An introduction to Computer Guided Implantology; literature review, historical background and basic concepts

Nikzad S<sup>1</sup>, Azari A<sup>2</sup>

1- Associate Professor, Department of Fixed Prosthodontics, School of Dentistry, Tehran University of Medical Sciences

2- Assistant Professor, Department of Removable Prosthodontics, School of Dentistry, Tehran University of Medical Sciences

Surgical and prosthodontic implant complications are often the case of inadvertent improper diagnosis, planning, and placement. These complications always pose a significant challenge in implant dentistry. In this article, it is attempted to depict a new technique in which advanced software program along with newly developed CAD/CAM technology called rapid prototyping will be used. This technology permits graphic and complex 3D implant simulation and then fabrication of computer-generated surgical templates. The best position of implants planned at first by taking into consideration of encased bone density of each implants and then existing occlusion. In this paper, the evolution of Computer Guided Implantology and the many benefits achieved from this very sophisticated technology described as a literature review.

**Key Words:** Dental implant; Implantology; Surgical; Computer

Journal of Dental Medicine-Tehran University of Medical Sciences 2010;23(1):49-60

### چکیده

بسیاری از مشکلاتی که در حین جراحی و تهیه پروتز در ایمپلنتولوژی بوجود می‌آیند غالباً ناشی از تشخیص غلط، طرح درمان نادرست و قرار دادن نامناسب ایمپلنت می‌باشند. با توجه به اینکه این قبیل مشکلات همواره مورد بحث محافل علمی بوده و هست، در این مقاله سعی بر آنست که از طریق روش CAD/CAM ویژه‌ای که به آن Rapid prototyping اطلاق می‌شود و با استفاده از ابزار آلات پیشرفته و نرم‌افزارهای مدرن، روش نوینی در معالجات ایمپلنت به همگان معرفی گردد. در این روش با کمک روش‌های سه بعدی گرافیکی و شبیه سازی دقیق نحوه قرار دادن ایمپلنت، یکسری راهنمای جراحی بسیار دقیق به دست می‌آید که در آن بهترین مسیر قرارگیری ایمپلنت بر حسب میزان درجه تراکم و دانسیته استخوان از یک طرف و بهترین محل از نقطه نظر اکلوژن فعلی از طرف دیگر به دقت مشخص شده و به سادگی در دهان بیمار پیاده می‌شود. در این مقاله تا حد امکان مفاهیم، قابلیت‌ها و کارایی یکی از پیشرفته‌ترین روش‌های مزبور از جهات مختلف مورد بحث و بررسی قرار می‌گیرد.

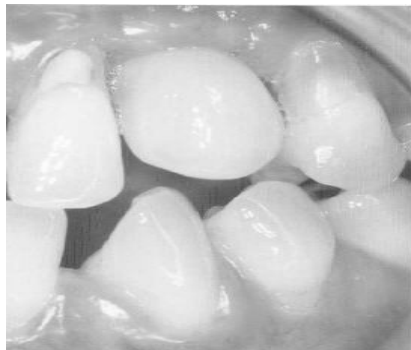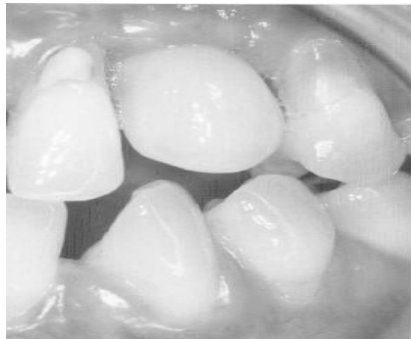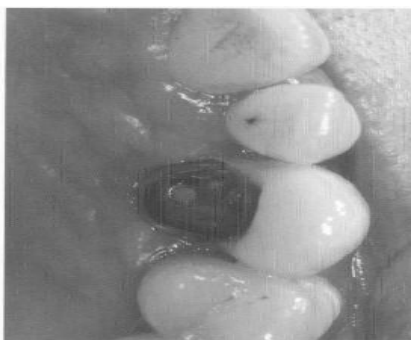
**کلید واژه‌ها:** ایمپلنت دندان؛ ایمپلنتولوژی؛ جراحی؛ کامپیوتر

وصول: ۸۸/۰۲/۲۰ اصلاح نهایی: ۸۸/۱۱/۰۱ تأیید چاپ: ۸۸/۱۲/۲۰

\* مؤلف مسؤول: نشانی: تهران - خیابان انقلاب - خیابان قدس - دانشگاه علوم پزشکی تهران - دانشکده دندانپزشکی - گروه آموزشی پروتزهای دندانی  
تلفن: ۰۹۱۲۵۱۳۷۱۸۳ نشانی الکترونیک: [snikzad@sina.tums.ac.ir](mailto:snikzad@sina.tums.ac.ir)

## مقدمه

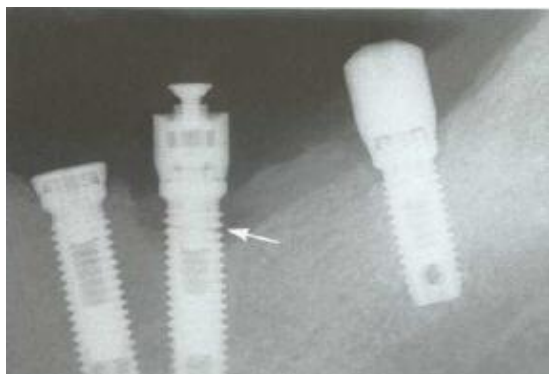
و نازیبی بوده و گاه سبب بروز مسائل حقوقی فی مابین می‌گردد که مسلماً خوشایند هیچکس نیست. در این راستا استفاده از فناوری‌های جدید و نرم‌افزارهای مدرن امکان بررسی سه بعدی محل ایمپلنت‌ها را فراهم نموده، تشخیص و درمان بیماران را قابل اعتمادتر می‌کند. در این مقاله سعی بر آن است که تاریخچه و قابلیت‌های این روش جدید تشخیصی-درمانی مورد کنکاش و بررسی قرار گیرد. بدین منظور عموم منابع اطلاعاتی موجود نظیر Medline و انواع موتورهای جستجوی اینترنتی مورد استفاده قرار گرفته است. محدوده جستجو از سال ۱۹۷۳ لغایت ۲۰۱۰ میلادی می‌باشد.



شکل ۱- نامناسب بودن محل قرارگیری و عدم توجه به اکلوژن مانع اساسی در تهیه پروتز قابل قبول؛ چه از نظر کارایی و چه زیبایی به شمار می‌رود.

در طول دهه اخیر با افزایش مقبولیت درمان‌هایی که از ایمپلنت در آنها استفاده می‌شود، روز به روز بر تعداد بیماران که تمایل به قرار دادن ایمپلنت در دهان خود دارند افزوده می‌شود. به نظر می‌رسد که این رشد فزاینده ناشی از این واقعیت است که بیماران به مرور پذیرفته‌اند که با استفاده از ایمپلنت‌های دندانی نه تنها دندان‌های از دست رفته به بهترین وجهی جایگزین می‌شوند، بلکه مشکلاتی نظیر جویدن نامناسب، بدی تکلم و حتی عدم اعتماد به نفس که اکثراً در درمان‌هایی نظیر پروتز کامل یا پارسیل مشاهده می‌شود، به نحو مناسبی جبران می‌گردد. از طرف دیگر می‌بایستی اذعان کرد که این رشد فزاینده برای قرار دادن ایمپلنت باعث شده است که به مرور زمان بر تعداد دندانپزشکانی که تمایل به استفاده از این روش در کلینیک شخصی خود دارند، نیز افزوده شود. با وجود اینکه آمار صحیحی از تعداد ایمپلنتی که در ایران در هر سال گذاشته می‌شود وجود ندارد، ولی افزایش تعداد بروز مشکلاتی که هر روز به اشکال مختلف در بیماران که از این روش درمانی استفاده کرده‌اند دیده می‌شود، خود زنگ خطری است که بایستی به درستی مورد بررسی موشکافانه قرار گیرد.

از زمان معرفی علم ایمپلنتولوژی نوین به جامعه پزشکی در اوایل دهه ۸۰ میلادی سعی جراحان همواره بر این بوده تا ایمپلنت‌ها را بر حسب مقدار استخوان باقیمانده بیمار در داخل فکین قرار دهند. این موضوع گاهی سبب می‌شود تا ایمپلنت‌ها در جهات نامناسب درون فک قرار گرفته و در بسیاری از موارد دستیابی به یک پروتز مناسب را چه از نظر زیبایی و چه فانکشن با مشکل مواجه ساخته و چه بسا غیر ممکن نماید (شکل ۱). درک این نکته حائز اهمیت بسیاری است که جراحان معمولاً تمایل دارند تا ایمپلنت‌ها را در بیشترین حجم از استخوان باقی مانده قرار دهند، حال آنکه در اکثر موارد این شکل قرار دادن ایمپلنت سبب باکالی یا لینگوالی قرار گرفتن بیش از حد ایمپلنت‌ها شده و مشکلاتی را برای پروستودنتیست و تکنیسین لابراتوار در تهیه پروتز هر چه کاراتر و زیباتر فراهم می‌آورد. متأسفانه چنین مشکلاتی تا زمان قالبگیری ایمپلنت از منظر جراح و بیمار مخفی باقی می‌ماند و پروستودنتیست برای درمان بیمار متوسل به وسایل بسیار گران قیمت و پروتزهای غیر عادی می‌شود که هر چند به تهیه پروتز می‌انجامد ولی در نهایت و علیرغم تمامی تلاش‌های کادر پروتز از نظر بیمار ناکارآمد



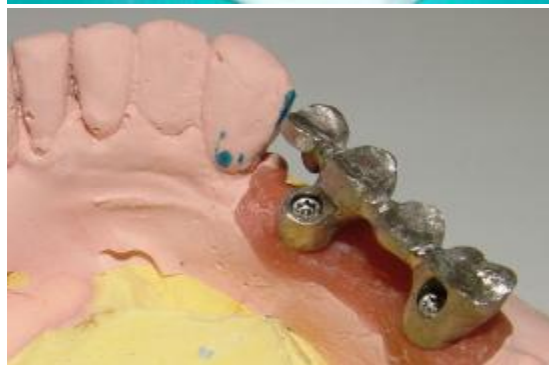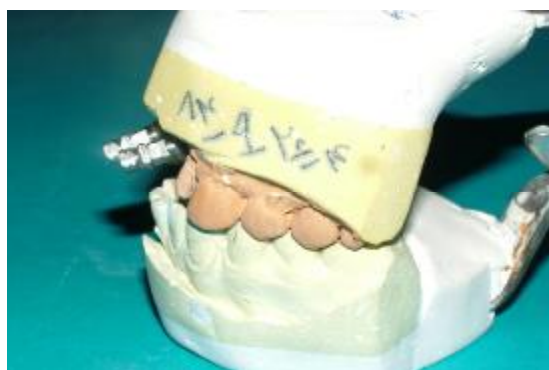شکل ۳- عدم قرارگیری ایمپلنت در مسیر درست و وارد آمدن فشارهای مضغی در جهت نادرست، عامل اصلی بسیاری از شکست‌های روزمره در ایمپنتولوژی است. به شکستگی موجود در گردن این ایمپلنت توجه کنید (بر گرفته از رفرنس ۲).

اخيراً بر مبنای این اندیشه، فلسفه جدیدی به دنیای ایمپنتولوژی معرفی شده که اساس آن توجه به مسائل زیبایی و Function قبل از اقدام به هرگونه درمان با ایمپلنت است. در این فلسفه جدید که Prosthetic-driven Implantology نامیده می‌شود، تکنیک‌های قالب‌گیری قبل از عمل، Wax-up تشخیصی بر روی آرتیکولاتور و تعیین موقعیت دقیق اکلوژن قبل از هرچیز مورد توجه قرار می‌گیرد (۵،۷،۸) با تکیه بر این روش منطقی سعی می‌شود تا جراح قبل از جراحی ایمپلنت، از طریق برقراری یک تیم مشاوره، استفاده از پروتکل‌های درمانی پروتز، همکاری مشاور رادیولوژیست و تکنیسین لابراتوار بر مشکلات فرا راه قرار دادن صحیح ایمپلنت فایق آید. یکی از مواردی که در این رابطه همواره مورد توجه خاصی بوده است، استفاده از پروتزهای کمک جراحی یا به اصطلاح Surgical stents/template می‌باشد. بنابر تعریف، به پروتز خاصی که در هنگام جراحی از آن برای پیدا کردن مسیر و زاویه درست قرار گرفتن ایمپلنت استفاده می‌شود، Surgical stent گفته می‌شود (۹). روش‌های متفاوتی برای ساخت این ابزار مفید ارائه شده است که گاه تنها از روی Wax-up تشخیصی و بدون توجه به فک بیمار و گاه تنها برای تشخیص رادیوگرافیک و بدون توجه به موقعیت نهایی دندان‌های مصنوعی که قرار است برای بیمار گذاشته شوند، مورد استفاده قرار می‌گیرند (۱۰-۱۳). صرف نظر از روش و هدفی که در ساخت Stent دنبال می‌شود، مشکلاتی نظیر آنچه در زیر به آن اشاره شده است، استفاده از آنها را با اشکال مواجه می‌کند:

## Prosthetic-driven Implantology؛ اصل اولیه در معالجات

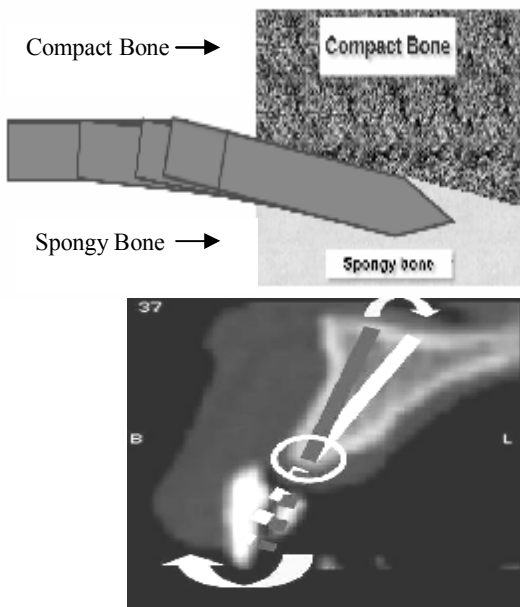
### وابسته به ایمپلنت:

امروزه در ایمپنتولوژی نوین این نکته کاملاً به اثبات رسیده است که نتیجه درمان جراحی بدون همکاری پروتودنتیست، تکنیسین پروتز و رادیولوژیست عمدتاً ناامید کننده بوده و در پاره‌ای موارد تنها راه حتی خارج کردن ایمپلنت‌ها خواهد بود (۱) (شکل ۲). به علاوه ثابت شده است که قرار گرفتن نامناسب ایمپلنت‌ها می‌تواند منجر به افزایش غیرطبیعی فشارهای طرفی، از دست رفتن استخوان و در مواردی حتی شکسته شدن ایمپلنت شود (۲-۴) (شکل ۳). مشکلاتی از این قبیل باعث شده است که قبل از هر نوع جراحی و قرار دادن ایمپلنت به مسائل کمک تشخیصی توجه نموده و با تهیه کست‌های مطالعه، تهیه انواع wax-up تشخیصی، گرفتن انواع مختلفی از کلیشه‌های رادیوگرافی و موقعیت دقیق پروتز نهایی بیمار را مورد ارزیابی قرار داده و بهترین وضعیت قرارگیری ایمپلنت‌ها را از قبل بر آورد نمایند (۵،۶).

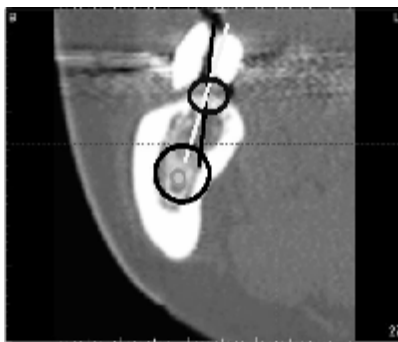


شکل ۲- عدم توجه به محل صحیح قرارگیری ایمپلنت گاهی آنچنان پروتزیست را با مشکل مواجه می‌کند که به هیچ وجه نمی‌توان با تکیه بر روش‌های معمولی بیمار را درمان نمود. در چنین مواردی علاوه بر صرف هزینه زیاد برای تهیه پروتزها، نتیجه درمان نیز چه از نظر زیبایی و چه کارایی مورد رضایت بیمار نخواهد بود.

ورود به استخوان می‌شود. در ناحیه دندان‌های قدامی هرگونه چرخش و تغییر جهت دریل به معنای عدم زیبایی پروتز نهایی و در برخی موارد بالا تر رفتن هزینه درمان به دلیل استفاده از انواع اباتمنت‌های مورب برای جبران چرخش است. در ناحیه دندان‌های خلفی این موضوع گاهی منجر به صدمه دیدن تنه عصبی، باز شدن سینوس و یا پرفوره شدن و ایجاد انواع Fenestration در ناحیه لبه‌های استخوان در باکال یا لینگوال محل قرارگیری ایمپلنت می‌گردد (اشکال ۴ ب و ۵). به نظر می‌رسد که تقریباً هیچ کدام از تمپلیت‌هایی که هم اکنون به صورت متداول مورد استفاده قرار می‌گیرند به دلایل ذکر شده قابل اعتماد نیستند و نمی‌توان از آنها انتظار داشت که مانع از انحراف دریل در هنگام جراحی شوند.



شکل ۴- الف: ماهیت غیر متقارن استخوان فک سبب می‌شود تا دریل جراح به طور طبیعی و به دلیل مقدار سفتی ذاتی استخوان‌های متراکم به سهولت به سمت استخوان نرم‌تر تغییر مسیر دهد.



شکل ۵- ب: در ناحیه دندان‌های خلفی امکان صدمه دیدن عناصر حیاتی در اثر تغییر مسیر دریل وجود دارد.

- این قبیل تمپلیت‌ها معمولاً بر روی کست‌های مطالعه‌ای که از بیمار به دست می‌آیند، تهیه می‌شوند. به این ترتیب نقش بافت نرم لثه را سطح خشن و جامد گچ بازی می‌کند که هیچ‌گونه اطلاعاتی راجع به ضخامت بافت نرم یا شکل استخوان زیرین و یا عناصر حیاتی ما بین آنها به دست نمی‌دهد. به علاوه محدودیت‌های لاینفک موجود در رادیو گرافی‌های معمولی دندانپزشکی سبب می‌شود تا نتوان شکل واقعی این عناصر را به درستی در آنها تعیین و تفکیک نمود.

- محدودیت‌های طبیعی موجود در ساخت این تمپلیت‌ها مانع از آن می‌شوند تا در حین جراحی با ثبات و بی‌حرکت باقی بمانند و جراح بتواند به درستی موقعیت صحیح محل قرار گرفتن ایمپلنت‌ها را با استفاده از آنها مشخص نماید. علاوه بر اینها، در بسیاری از موارد مشاهده می‌شود که جراحان به دلایل مختلف نظیر لقی، بیش از حد حجیم بودن و یا دست و پا گیر بودن از استفاده از Stent طرفه رفته و آن را به کار نمی‌برند، که این خود عامل اساسی در بروز مشکلات متعددی است که قبلاً به آن اشاره شد. در برخی موارد حتی اگر از Template هم استفاده شود باز هم مشاهده می‌شود که جراح تا حدی که بتواند مرحله دریل اولیه (Pilot drilling) را انجام دهد، از آن استفاده می‌کند و باقی مراحل دریل کردن بدون حضور تمپلیت ادامه می‌یابد که خود می‌تواند سبب تغییر مسیر دریل و نامناسب شدن مسیر ایمپلنت‌ها گردد (۱۴). موضوع اخیر از جمله موارد مهمی است که در مورد آن اتفاق نظر وجود داشته ولی اطلاعات اندکی در مورد آن منتشر شده است، چرا که در اکثر موارد آنچه که بیشتر مورد توجه قرار می‌گیرد مقدار حرارت ایجاد شده توسط دریل و نحوه کنترل آن است و غالباً به طبیعت Drilling که از اهمیت زیادی نیز برخوردار است توجهی نمی‌گردد. این بدین معناست که معمولاً دریل کردن محل قرارگیری ایمپلنت در یک محیط کاملاً غیر یکنواخت انجام می‌شود که متشکل از استخوان‌های متراکم و اسفنجی بوده و طبیعی است که این دو از نظر مقدار سختی کاملاً با هم متفاوتند. بدین ترتیب در صورتی که دریل کاری در بین این دو ماده صورت گیرد به طور غریزی دریل به سمت ماده نرم‌تر یعنی استخوان اسفنجی تغییر مسیر می‌دهد (شکل ۴ الف). این چنین انحرافات و جابجایی‌هایی در جهت دریل عمدتاً در حین جراحی قابل تشخیص نبوده و جراح تنها متوجه چرخش (شکل ۴) دریل در محل

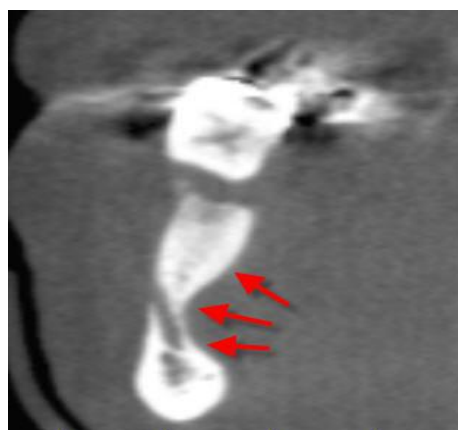شاخصه‌های مربوط به رعایت سلامت بیماران نیازمند به پرتونگاری تشخیصی را در قالب ۴ مشخصه چاپ و منتشر نمود (۱۹). از بین این چهار مشخصه، شاخص چهارم برای استفاده در مورد ایمپلنت‌های دندانی در نظر گرفته شده است. در بخشی از این گزارش می‌خوانیم:

"سال‌هاست که بر همگان ثابت شده است که برای مشاهده هر چه بهتر ساختارهای استخوانی بهتر است از دو بعد مختلف، که در بهترین حالت عمود بر هم هستند، به بیمار اشعه داده شود. با این وجود در بسیاری از موارد در دندانپزشکی تصاویر حاصله به این روش تهیه نمی‌شوند. بر تصویر، برای قرار دادن ایمپلنت‌های دندانی در بهترین موقعیت خود در داخل استخوان، می‌بایستی ساختار استخوانی Dentoalveolar بیمار به دقت مورد مطالعه قرار گیرد و درست به همین دلیل ارزیابی کمی و کیفی استخوان محل قرار گرفتن ایمپلنت امری لازم و ضروری در نظر گرفته می‌شود. تمامی هدف ما از انجام مراحل تشخیص پیش از قرار دادن ایمپلنت، تعیین تعداد مورد لزوم ایمپلنت‌ها و همینطور مشخص کردن قطر آنها به منظور دستیابی به بهترین نتیجه ممکنه از نقطه نظر پروتز است. دسترسی به این هدف بدون ارزیابی سه بعدی استخوان فکین بیمار با رادیوگرافی و سپس تعیین جهت و زاویه محل قرار گرفتن ایمپلنت از طریق آن عملی نمی‌باشد."

از همین مختصر به سادگی معلوم می‌شود که هر نوع رادیوگرافی برای استفاده در تشخیص محل قرار گرفتن ایمپلنت مناسب نیست و توجه به جهات مختلف، محل اجزای آناتومیک موجود اعم از اعصاب و عروق، میزان تراکم استخوانی و انواع پستی و بلندی‌های طبیعی در سطح و عمق استخوان‌های فکین بیمار از جمله ملزومات و واجبات اولیه در تشخیص محل قرارگیری ایمپلنت‌هاست.

### پیدایش روش‌های تصویربرداری سه بعدی؛ یک پیشرفت قابل توجه

شاید یکی از برجسته‌ترین ابداعات بشر در ۳۰ سال اخیر که خود سبب دست آوردهای شگرفی در زمینه تشخیص و درمان در شعب مختلف پزشکی شده است، دستیابی به روش‌های رادیوگرافی سه بعدی باشد. این روش متحرانه که Computer-axial Tomography یا به اختصار CAT یا CT نامیده شده است، اولین بار در سال ۱۹۷۳ میلادی به جامعه پزشکی معرفی شد (۲۰). برای سال‌ها و به دلیل



شکل ۵- به انحنای شدید استخوان در این بیمار توجه کنید. یک چنین انحناهایی به هیچوجه در رادیوگرافی‌های دو بعدی متداول قابل تشخیص نمی‌باشند.

### رادیوگرافی؛ اصل اساسی دوم در ایمپلنتولوژی

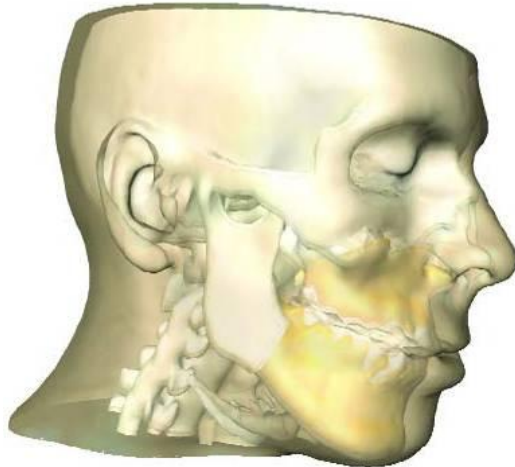
از جمله مواردی که نقش بسیار مهمی در کلیه معالجات مرتبط با ایمپلنت بازی می‌کند، استفاده از انواع مختلف رادیوگرافی و پرتونگاری است. در طول دو دهه گذشته بارها سعی شده است تا به روش‌های گوناگون به طبقه بندی و نحوه استفاده صحیح از این فناوری در دندانپزشکی ایمپلنت پرداخته شود. در این رابطه به دلیل اشراف بیشتر دندانپزشکان به انواع رادیوگرافی موسوم به تخت یا Plain-Radiography، نظیر انواع Periapical یا Panoramic، استفاده از این نوع روش تصویربرداری متداول‌تر از باقی روش‌های موجود بوده است. هر چند که روش‌های بسیاری برای استفاده بهینه از این نوع تصویربرداری تشخیصی برای قرار دادن ایمپلنت‌ها ارائه شده ولی در سال‌های اخیر وجود مشکلات لابنفکی نظیر اعوجاج و عدم دقت کافی سبب شده است تا به کاربردی بودن این روش‌ها در تشخیص محل قرارگیری ایمپلنت با دیده تردید نگریسته شود (۱۵). دو بعدی بودن ذاتی، عدم نشان دادن استخوان فکین از سه بعد به طوری که بتوان شکل طبیعی و منحنی‌وار استخوان را تشخیص داد، مشکلات تکنیکی و عدم دقت لازم روش‌های رادیوگرافی تخت در مطالعات متعددی نشان داده شده است (۱۸-۱۵).

در سال ۲۰۰۱ میلادی فرهنگستان علوم رادیولوژی دهان، فک و صورت آمریکا موسوم به AAMOR (American Academy of Oral & Maxillofacial Radiology)

جدول ۱- مقایسه درصد دقت رادیوگرافی های مختلف؛ بر گرفته از مرجع شماره ۲۷

نوع رادیوگرافی	حداکثر مقدار اعوجاج محاسبه شده	متوسط مقدار اعوجاج	درصد دقت
پری اپیکال	۵/۵	۱/۹	۳۹٪
پانورامیک	۷/۵	۳/۰	۱۷٪
Conventional tomography	۳/۷	۱/۲	۵۳٪
CT Scan	۰/۵	۰/۲	۹۵٪

Interactive که از اصول کلی پردازش تصاویر بهره می‌برند به اوج خود رسید (۲۸). به دلیل ماهیت "محاوره‌ای" و "Interactive" این نرم‌افزارها، کلینیسیین به راحتی با آنها ارتباط برقرار نموده و می‌تواند بسته به کارآمدی نرم‌افزار در تصاویر CT دستکاری نماید (شکل ۶). با وجود آنکه چنین نرم‌افزارهایی در نوع خود پیشرفت مهمی محسوب می‌شدند ولی هنوز یک نکته معلوم نبود و آن اینکه چطور باید از CT برای ساخت یک Surgical stent استفاده نمود؟ ایجاد یک تصویر مجازی از فک یا ایمپلنت خیلی عالی است ولی چگونه می‌توان از یک تصویر مجازی و غیر واقعی برای قرار دادن ایمپلنت در داخل دهان استفاده کرد؟



شکل ۶- با استفاده از نرم‌افزارهای رایانه‌ای ساده امکان مشاهده بهتر تصاویر CT به صورت سه بعدی فراهم می‌آید.

### در جستجوی یک روش مطمئن برای قرار دادن ایمپلنت

در طول دهه ۹۰ میلادی بارها سعی شد تا به این پرسش پاسخ درخور و درستی داده شود و محققین مختلف با روش‌های متفاوتی سعی کردند تا این حلقه مفقوده را پیدا نمایند. در سال ۱۹۹۳ میلادی

مشکلات تکنیکی و ترس از اشعه زیاد آن محجور مانده و مورد استفاده قرار نگرفت و برای اولین بار در سال ۱۹۸۷ میلادی ارزش فوق العاده آن در معاینات سه بعدی فکین قبل از قرار دادن ایمپلنت به همگان معرفی گردید (۲۱، ۲۲). مهم‌ترین مزیتی که باعث می‌شود تا به این روش در معالجات ایمپلنت بیشتر توجه شود، دقت قابل توجه و عدم اعوجاج و بزرگنمایی تصویر در این روش رادیوگرافی در مقایسه با روش‌های رادیوگرافی دو بعدی معمولی است (۲۳-۲۵) (جدول ۱). با وجود ارزش و اعتباری که بر این روش رادیوگرافی پیشرفته مترتب است، یک مشکل اساسی در این رابطه وجود داشته و دارد و آن اینکه تصاویر CT معمولاً از طریق چاپ بر روی کاغذهای مخصوص ارائه شده و پزشک برای دستیابی به بهترین موقعیت برای ایمپلنت‌ها بایستی تک تک تصاویر را در کنار هم قرار دهد. برای غلبه بر این مشکل و به دلیل ماهیت دیجیتالی تصاویر به سرعت استفاده از کامپیوتر برای پردازش تصاویر رشد نمود و به همین منظور هم نرم افزارهای متعددی به جامعه پزشکی معرفی گردید (۲۶، ۲۷، ۲۸، ۲۹). هرچند که چنین نرم‌افزارهایی امکان مشاهده ساده و ۳ بعدی فکین را بوجود می‌آورند ولی بزودی مشخص شد که تصاویری که توسط این قبیل نرم‌افزارها در کامپیوتر بوجود می‌آیند تنها ما را از در کنار هم قرار دادن تصاویر بی‌نیاز می‌کنند و در واقع بازسازی تصاویری هستند که به صورت خام و از روی تصاویر CT به دست می‌آیند. به علاوه در بسیاری از موارد بیمار دارای انواع رستوریشن‌های فلزی بوده و تصاویر به دست آمده در CT دچار پراش‌های فلزی (Scatters) ناشی از اشعه ایکس می‌گردد که کار تشخیص و ارائه طرح درمان را با مشکلات عدیده‌ای مواجه می‌کنند. درست بنا به همین دلیل مسئله پردازش تصاویر دیجیتالی به دست آمده از CT مورد توجه قرار گرفت. این فناوری جدید به سرعت شروع به تکامل نمود و در سال‌های آغازین دهه ۹۰ میلادی با انجام تحقیقات متعدد و با پیدایش نرم‌افزارهای


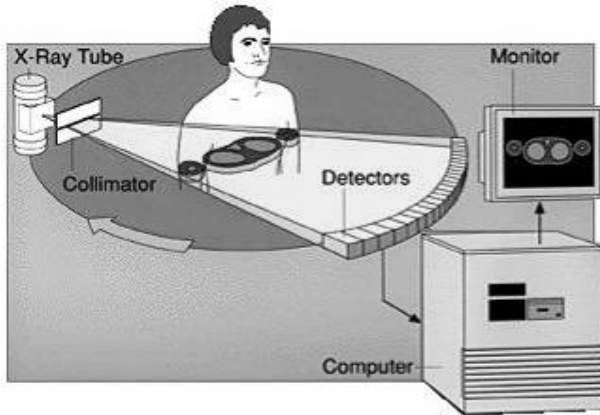
سریع ساخت‌افزارهای سه بعدی سازی و بالا رفتن قدرت پردازش اطلاعات و تصاویر بخصوص در دهه اخیر موجب شد تا فناوری CAD به گونه‌ای بسیار سریع رشد نموده و به شکل سه بعدی در آید (۳۹). امروزه با بکارگیری این فناوری و به برکت وجود کامپیوترهای پیشرفته ارزان قیمت امکان ایجاد مدل‌های حجمی و سه بعدی در دسترس همگان قرار گرفته است. مطالعات نشان می‌دهند که در اواخر دهه ۸۰ میلادی با بوجود آمدن امکان تهیه "Solid Modeling" از روی تصاویر به دست آمده از طریق CAD راه پیشرفت بیشتر این فناوری هموارتر گردیده و فناوری جدیدی تحت عنوان "Computer Aided manufacturing" از درون آن زاییده شد (۴۰). این فناوری جدید که به اختصار "CAM" نامیده می‌شود، امکان به مرحله ساخت رساندن تصاویر مجازی را که از طریق نرم‌افزارهای CAD بوجود آمده‌اند را عملی می‌سازد (۳۹). بسیاری از نرم‌افزارهایی که امروزه از آنها در طراحی محل صحیح قرار گرفتن ایمپلنت استفاده می‌شود با کمک این فناوری قادرند تا نمونه‌های واقعی از فک بیمار و حتی ایمپلنت به دست دهند. این پیشرفت‌ها هر چند بسیار قابل توجه بودند ولی هنوز نمی‌توانستند راه حل منطقی برای ساخت تمپلیت‌های جراحی که با کمک آنها جراح بتواند ایمپلنت‌ها را در موقعیت طراحی شده در داخل دهان قرار دهد، ارائه کنند. در فناوری CAD، CAM شکل نهایی را می‌توان با استفاده از ابزار آلات تراش آماده کرد ولی سرعت انجام این کار برای مدلی به بزرگی یک فک بسیار اندک و کل پروسه بسیار کند است. در بعضی مواقع مراحل کار نیاز به ابزار آلات تراشی دارد که هزینه کلی درمان را به شدت بالا می‌برند (۴۰). بنا به همین دلیل بزودی راه حل جدیدی برای این مشکل عرضه شد که به نظر می‌رسد در حال حاضر بهترین و ساده‌ترین روش برای ساخت تمپلیت در جراحی به شمار می‌رود. این فناوری جدید که از آن تحت عناوینی چون "Rapid Prototyping" یا "Rapid Mechanical Prototyping" یاد می‌شود قادر است مستقیماً و از طریق آنچه از مدل‌های طراحی شده و سه بعدی "CAD" به دست آمده، به سرعت و دقت زیاد احجام سه بعدی و بی‌اندازه پیچیده‌ای را تنها در عرض مدت کوتاهی درست کرده و تحویل دهد (۴۰). مهم‌ترین دلیلی که باعث شده است تا از این روش در علوم نظیر دندانپزشکی و ایمپلنت استفاده شود،

Sethi به امکان استفاده از تصاویر CT در تعیین محل درست قرار گرفتن ایمپلنت‌ها در دهان اشاره نمود (۲۹). در سال ۱۹۹۱ میلادی برای اولین بار سعی شد تا با استفاده از مواد رادیو اپکی نظیر سولفات باریم تمپلیت‌های ساخته شده را در CT قابل رویت نمایند (۳۰). با بوجود آمدن امکان مشاهده دندان‌های مصنوعی و طرح درمان پروتزی بیمار در کلیشه‌های رادیوگرافی این امکان برای همگان فراهم شد تا محل دقیق ایمپلنت‌ها را با استفاده از CT مشخص نمایند. دو سال بعد Klein و همکاران در سال ۱۹۹۳ سعی کردند تا با ساخت نوعی Template محل ایمپلنت‌ها را با این روش بیابند (۳۱). در همین سال نوع بخصوصی از Stent که هم برای رادیوگرافی و هم بعنوان Drill guiding مورد استفاده قرار می‌گرفت معرفی گردید (۳۲). روش استفاده از تیوب‌های فلزی در ۱۹۹۸ (۳۳) و روش مشابه دیگری در ۱۹۹۹ (۳۴) ارائه شد. بزرگترین پیشرفتی که از این راه حاصل شد آن بود که به سرعت متوجه شدند که می‌توان از این فناوری جدید علاوه بر ایمپلنت در بازسازی‌های دیگر اجزا بدن علاوه بر فک و صورت نیز استفاده کنند. چاپ مقالاتی در رابطه با استفاده از این روش در ترمیم ضایعات ستون فقرات (۳۵) و یا درمان ضایعات ناشی از تومور در فک (۳۶)، بازسازی انحنای جمجمه در تخریب‌های اسکلتی آن (۳۷)، بازسازی‌های پیچیده ناحیه فک و صورت و انواع درمان‌های موسوم به Osseo distraction (۳۸) از جمله پیشرفت‌هایی است که در این رابطه به دست آمد، ولی باید دید که چه فناوری باعث این همه پیشرفت شده است. پیشرفتی که در نهایت ما را قادر می‌سازد تا از یک طرح مجازی و کامپیوتری صرف بتوانیم تمپلیت‌های خاصی تهیه کنیم و با کمک آنها ایمپلنت‌ها را درست سر جای خود قرار دهیم.

## ادغام صنایع مهندسی و دندانپزشکی؛ تنها راه تحول هر دو رشته

اولین فناوری در این رابطه فناوری است که خود حاصل نزدیک به بیش از یک قرن تحقیق و تفحص بوده و با پیدایش کامپیوترهای رومیزی و شخصی به سرعت رشد و تکامل نموده است و امروزه تحت عنوان "Computer Aided Design" یا به اختصار "CAD" مورد توجه مراکز علمی و تحقیقاتی قرار گرفته است. در اوایل کار یعنی در دهه ۸۰-۷۰ میلادی به واسطه قدرت محدود کامپیوترهای آن زمان استفاده از این فناوری تنها به شکل ۲ بعدی مطرح بود ولی تکامل





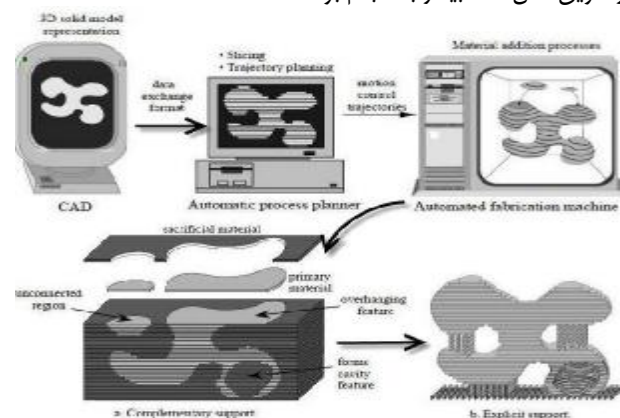
شکل ۸- روش تهیه تصاویر لایه به لایه در فناوری CT Scanning، (برگرفته از رفرنس ۴۳)

### ترغیب دولت‌ها به انجام پروژه‌های مشترک؛ سریع‌ترین راه برای پیشبرد روند تحقیقات

با وجود درک اهمیت فناوری CT-RP توسط اکثر کشورهای پیشرفته، اروپا بیش از همه کار بر روی موضوع تهیه مدل اعضای بدن بیمار از طریق فناوری RP را دنبال نموده و پروژه بزرگی تحت عنوان عمومی "BRITE EuRAM PHIDIAS project" که به اختصار "PHIDIAS" خوانده می‌شود، تحت نظارت شرکت Materialise و با همکاری دانشگاه کاتولیک Leuven در سال ۱۹۹۳ و در بلژیک تعریف گردید (۴۵،۴۶). رویکرد اصلی این پروژه بر فناوری Medical modeling قرار داشته و هدف اصلی آن ساخت سه بعدی و در ابعاد واقعی اجزا آناتومیک بدن با استفاده از اطلاعاتی بود که از طریق تصویربرداری به روش CT و یا MRI به دست می‌آمد. با

۱. Basic Research in BRITE EuRAM در واقع سرفصلی است از عبارت: Industrial Technologies for Europe به معنی "تحقیقات پایه در فناوریهای صنعتی برای جامعه اروپا" که توسط اتحادیه اروپا حمایت می‌شود. لطفاً برای اطلاعات بیشتر به سایت "<http://ec.europa.eu>" مراجعه کنید.

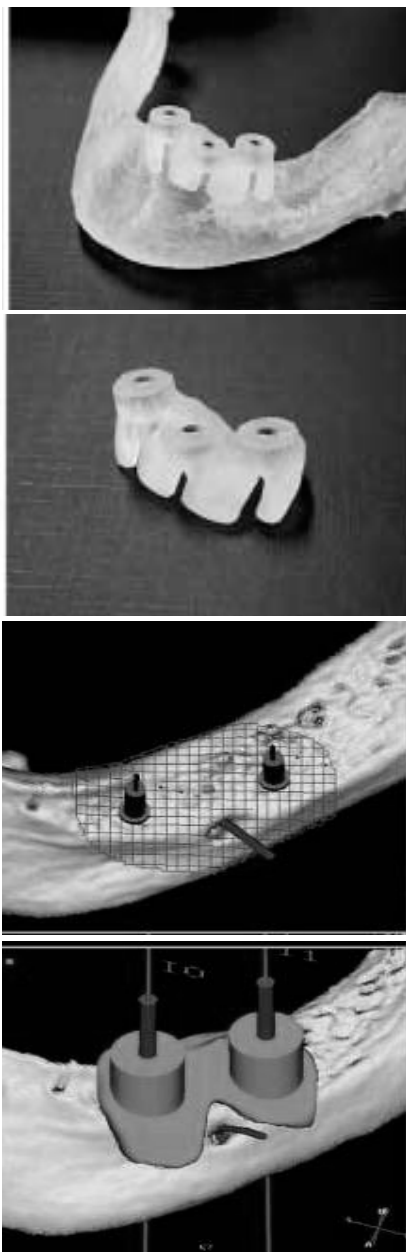
بکارگیری دو فناوری "Layered Manufacturing" و "Solid Free Form Manufacturing" در این تکنیک است. ایده اصلی که از آن در روش "Solid Free Form Fabrication" (یا آنچه به اختصار "SFF" خوانده می‌شود) استفاده شده است، تبدیل مدل‌های سه بعدی حاصل از CAD به مقاطع نازک و لایه لایه می‌باشد. بدین ترتیب هر مدل CAD به چندین قطعه مجزا تقسیم می‌شود که بدون توجه به پیچیدگی شکل مورد نظر از کنار هم قرار گرفتن آنها مدل اصلی به دست می‌آید (شکل ۷). ولی چه عاملی باعث شد تا این دو فناوری یعنی RP و CT (Rapid Prototyping) در کنار هم مورد استفاده قرار بگیرند؟ در واقع آنچه باعث می‌شود تا این دو فناوری با هم مورد توجه قرار بگیرند ماهیت آنها می‌باشد که بسیار شبیه به هم عمل می‌کنند. در فناوری CT جسم بیمار از مقطع محوری (Axial) به صورت قطعه قطعه تصویربرداری می‌شود و به هر قطعه یک Slice گفته می‌شود (شکل ۸). در این حالت برای گرفتن تصویر هر قطعه، معمولاً تیوب اشعه ایکس به دور جسم حرکت می‌کند (۴۲). مکانیسم عمل شباهت زیادی با روشی که در فناوری Rapid Prototyping انجام می‌شود دارد، بدین معنی که در طی پروسه RP نیز قطعه برای ساخت به چندین تکه تقسیم شده و سپس بازسازی می‌شود (۴۱). دیری نپایید تا از این روش در ارائه طرح درمان ایمپلنت استفاده گردید و برای اولین بار از آن برای قالب‌گیری از دهان بیماری که برای وی از ایمپلنت‌های Sub-periosteal استفاده شده بود، بهره گرفته شد (۴۳،۴۴). در این مقالات سعی شده است تا با استفاده از دو فناوری CT و RP مراحل انجام قالب‌گیری به جای دهان از طریق مدل فک بیمار به انجام برسد.



شکل ۷- روش تهیه مدل لایه به لایه در فناوری Rapid Prototyping بر گرفته از رفرنس ۴۱



این مراحل از قبل و بر روی مدل مجازی بیمار که از طریق تصاویر CT به دست آمده بود، انجام می‌شد و سپس نتیجه طراحی در Surgical aid مستتر می‌گردید.



شکل ۹- اولین Stent جراحی که با کمک فناوری CT/ RP در سال ۲۰۰۱ میلادی با استفاده از نرم افزارهای Materialise به دست آمده است (بر گرفته از رفرنس ۵۴).

تمامی مدل‌ها به روش Rapid Prototyping تهیه می‌شدند و به این ترتیب امکان استفاده از ایمپلنت‌ها در اندازه مورد نظر برای هر بیمار فراهم می‌شد (۴۹). یکی از تحقیقات انجام گرفته در قالب این

موفقیت‌آمیز بودن این پروژه، به سرعت طرح مزبور به صورت ملی در آمده و در ابتدای سال ۱۹۹۸، از قالب "Phidias project" به صورت "Phidias Network" در آمد و بدین ترتیب کل پروژه دارای ابعادی به بزرگی ۴۰ شرکت شد و ۱۱ کشور اروپایی در آن مشارکت فعال نمودند (۴۷). همزمان با این پروژه، پروژه دیگری در همین راستا ولی با طرح متفاوتی توسط Materialise در سال ۱۹۹۷ و با موضوع جالب دیگری تعریف شد که در نهایت به پیشبرد فناوری Computer Guided Implantology کمک فراوانی کرد. این پروژه که به اختصار "PISA" نام گرفت در واقع سر فصل کلمات ذیل است: Medical Image Based, Personalized Implants and Surgical Aids, Manufactured by Rapid Prototyping Techniques- PISA

پروژه PISA توسط اتحادیه اروپا و تحت لوای Brite-Euram III حمایت می‌گردید (۴۸). یکی از اصلی‌ترین هدف‌هایی که در قالب این پروژه دنبال می‌شد پیشبرد روند تصویربرداری و به صرفه‌تر نمودن روش‌هایی نظیر CT-RP (که برای ساخت مدل از آنها استفاده می‌شد)، برای عامه بود. نامی که برای این قسمت از پروژه برگزیده شد DDOSS بود که در اصل اختصاری است از:

#### Medical Device Design and Operation Simulation System

توجه به اهمیت انتقال طراحی بر روی بیمار از نکات بسیار قابل تأمل در پروژه PISA بوده است. محققینی که بر روی این پروژه فعالیت می‌کردند کاملاً از توانایی‌های نرم‌افزاری آن زمان اطلاع داشتند و می‌دانستند که هرچند امکان طراحی ایمپلنت با آنها وجود دارد ولی نمی‌توان طراحی را که از طریق آنها داده می‌شد را بر روی بیمار پیاده کرد (۴۹). مطالعات نشان می‌دهد که مهم‌ترین مزیتی که طراحان این پروژه به دنبال آن بودند، تلفیق روش‌های تصویربرداری در پزشکی و فناوری CAD و به دست آوردن راهی برای طراحی ایمپلنت بنا به نیاز بیمار و تهیه Surgical aids در موقع جراحی بوده است. بدین ترتیب برای جراحان این امکان فراهم می‌آمد تا در موقع عمل، از یک وسیله کمک جراحی که درست منطبق بر بافت بیمار درست شده بود، استفاده کرده و عمل Drilling خود را از طریق سوراخ‌هایی که در این وسیله تعبیه شده بود به دقت انجام دهند (۴۹). نکته جالب این بود که تمام

اروپایی همکاری داشته و میزان کارایی و Validation جراحی از طریق CT RP را مورد ارزشیابی قرار داده اند که نتایج کار آنان حاکی از آنست که در ۹۴٪ موارد، استفاده از این روش برای جراحان مفید بوده است (۵۰،۵۱). بدین ترتیب و با تکمیل این دو پروژه در سال‌های ابتدایی دهه ۲۰۰۰ میلادی برای اولین بار روش مدون و پیشرفته‌ای برای قرار دادن ایمپلنت از طریق تهیه Surgical Stent با استفاده از فناوری CT/RP پا به عرصه وجود نهاد که به نظر می‌رسد در آینده نزدیک ارکان بسیاری از روش‌های متداول در ایمپلنتولوژی و دیگر شاخه‌های دندانپزشکی را تغییر دهد.

### بحث و نتیجه‌گیری

با بکارگیری فناوری‌های حاصل از علوم مهندسی در دندانپزشکی و با استفاده بهینه از آنها امید آن می‌رود که بسیاری از معضلاتی که دندانپزشکان در طرح درمان‌های معمولی دندانپزشکی با آن مواجهند به گونه‌ای منطقی، در حداقل زمان ممکن و با بیشترین دقت حل شوند. دندانپزشکان ضمن آشنایی با این علوم باید توجه داشته باشند که روش‌های مبتنی بر کامپیوتر می‌تواند به آنان در تشخیص بهتر مسائل بیمارانشان کمک کند و در نهایت این بیمار است که از طرح درمانی درست، دقیق و مبتنی بر اصول علمی بهره می‌برد. پر واضح است که این مهم جز در سایه آموزش مدون و مداوم دندانپزشکان عملی نیست، بنابراین پیشنهاد می‌شود که در برنامه‌های بازنگری مربوط به رشته دندانپزشکی به علوم نوین و آموزش صحیح آن توجه ویژه شود. در این میان وظیفه دانشگاه‌ها آنست که به محققینی که در رابطه با گسترش فناوری‌های نوین تلاش می‌کنند بهای بیشتری داده و راه را برای انتقال دانش‌های جدید به فراگیران باز بگذارند.

پروژه جالب در سال ۲۰۰۱ و از طریق محققین دانشگاه Leeds صورت گرفت که در نهایت در قالب دو طرح که هدف از آنها طراحی و استفاده از نوعی Drilling Guide برای دریل کردن ناحیه کمری و ستون فقرات بود در کنفرانس Proceedings of Medical Image Understanding and Analysis ارائه شد (۵۰،۵۱). نتایج این تحقیقات که از نرم‌افزارهای Materialise در آنها استفاده شده بود، نشان می‌داد که میزان خطا در انجام Drilling با این روش تنها در حد ۰/۵ میلی‌متر و درصد موفقیت ۱۰۰٪ است (۵۰). در یکی دیگر از تحقیقاتی که در این زمینه و مجدداً در سال ۲۰۰۱ ارائه شد برای اولین بار روشی برای نحوه انتقال طراحی ایمپلنت‌های دندان‌ای از طریق نرم‌افزار و مستقیماً بر روی بیمار معرفی گردید (۵۲،۵۳). در این روش که توسط محققین شرکت Phillips Medical Systems ارائه شده است، نوعی Drill Guide تهیه و سپس با استفاده از آن دو ایمپلنت در دهان بیمار قرار می‌گرفت (شکل ۹).

محققینی که در این پروژه فعالیت می‌کردند نیز از نرم‌افزار Surgicase ساخت Materialise برای طراحی محل صحیح قرار گرفتن ایمپلنت استفاده نموده‌اند و مدل‌های درخواستی آنها نیز توسط Materialise ساخته می‌شد. این محققین ضمن گزارش سرعت و دقت فراوان این روش به قابلیت آن در قرار دادن ایمپلنت بدون انجام فلپ و کنار زدن بافت نرم در موقع جراحی نیز اشاره نموده‌اند و خاطر نشان کرده‌اند که بر روی استفاده از این روش بدون کنار زدن بافت نرم باید کار شود (۵۲-۵۹) پروژه PISA در سال ۲۰۰۱ و پروژه Phidias در سال ۲۰۰۲ خاتمه یافته و نهایتاً به ۷ نوع Patent برای سه شرکت Materialise، Simens و Zeneca منجر شدند. مطالعات نشان می‌دهد که در این پروژه‌ها بیش از ۷۰۰ جراح از کشورهای مختلف

### منابع:

- 1- Reynolds RA. CT scanning for dental implantology. RAD Magazine. 1999;25(285):44-6.
- 2- Rangert B, Krogh PH, Langer B, Van Roekel N. Bending overload and implant fracture: a retrospective clinical analysis. Int J Oral Maxillofac Implants. 1995;10(3):326-34.
- 3- Hobkirk JA, Havthoulas TK. The influence of mandibular deformation, implant numbers, and loading position on detected forces in abutments supporting fixed implant superstructures. J Prosthet Dent. 1998;80(2):169-74.
- 4- Stanford CM. Biomechanical and functional behavior of implants. Adv Dent Res. 1999;13:88-92.
- 5- Garber DA. The esthetic implant: letting restoration be the guide. J Oral Implantol. 1996;22(1):45-50.
- 6- Grondahl K, Lekholm U. The predictive value of radiographic diagnosis of implant instability. Int J Oral Maxillofac Implants. 1997;12(1):59-64.
- 7- Daftary F, Bahat O. Prosthetically formulated natural aesthetics in implant prostheses. Pract Periodontics Aesthet Dent. 1994;6(9):75-83.
- 8- Rosenfeld AL, Mandelaris GA, Tardieu PB. Prosthetically directed implant placement using computer software to ensure precise placement and predictable prosthetic outcomes. Part 1: diagnostics, imaging, and collaborative accountability. Int J Periodont Rest Dent. 2006;26(3):215-21.

- 9- The glossary of prosthodontic terms. *J Prosthet Dent.* 2005;94(1):10-92.
- 10- Tsuchida F, Hosoi T, Imanaka M, Kobayashi K. A technique for making a diagnostic and surgical template. *J Prosthet Dent.* 2004;91(4):395-7.
- 11- Akca K, Iplikcioglu H, Cehreli MC. A surgical guide for accurate mesiodistal paralleling of implants in the posterior edentulous mandible. *J Prosthet Dent.* 2002;87(2):233-5.
- 12- Shahrashbi AH, Hasen CA. Surgical oral radiographic guide with a removable component for implant placement. *J Prosthet Dent.* 2002;87(3):330-2.
- 13- Almog DM, Torrado E, Meitner SW. Fabrication of imaging and surgical guides for dental implants. *J Prosthet Dent.* 2001;85(5):504-8.
- 14- Caplanis N, Kan JY, Lozada JL. Osseointegration: contemporary concepts and treatment. *J Calif Dent Assoc.* 1997;25(12):843-51.
- ۱۵- نیکزاد سکینه، آذری عباس، باشی زاده فخار حوریه. تصویر برداری در دندانپزشکی ایمپلنت، ضرورت استفاده از روشهای چند بعدی برای تعیین محل ایمپلنت. مجله دندانپزشکی دانشگاه علوم پزشکی تهران. سال ۱۳۸۸؛ دوره ۲۳ (شماره ۱): ۶-۱۸.
- 16- Jacobs R. Preoperative radiologic planning of implant surgery in compromised patients. *Periodontol.* 2000;33:12-25.
- 17- Reiskin AB. Implant imaging. Status, controversies, and new developments. *Dent Clin North Am.* 1998;42(1):47-56.
- 18- BouSerhal C, Jacobs R, Quirynen M, Van Steenberghe D. Imaging technique selection for the preoperative planning of oral implants: a review of the literature. *Clin Implant Dent Relat Res.* 2002;4(3):156-72.
- 19- White SC, Heslop EW, Hollender LG, Mosier KM, Ruprecht A, Shrout MK. Parameters of radiologic care: An official report of the American Academy of Oral Maxillofacial Radiology. *Oral Surg Oral Med Oral Pathol Oral Radiol Endod.* 2001;91(5):498-511.
- 20- Hounsfield GN. Computerized transverse axial scanning (tomography). 1. Description of system. *Br J Radiol.* 1973;46(552):1016-22.
- 21- Schwarz MS, Rothman SL, Rhodes ML, Chafetz N. Computed tomography. Part I. Preoperative assessment of the mandible for endosseous implants surgery. *Int J Oral Maxillofac Implants.* 1987;2(3):137-41.
- 22- Schwarz MS, Rothman SL, Rhodes ML, Chafetz N. Computed tomography. Part II. Preoperative assessment of the maxilla for endosseous implants surgery. *Int J Oral Maxillofac Implants.* 1987;2(3):143-8.
- 23- Jemt T. Implant treatment in resorbed edentulous upper jaws. *Clin Oral Implants Res.* 1993;4(4):187-94.
- 24- Misch CE. *Dental implant prosthetics.* Elsevier: Mosby; 2005. Chap5.
- 25- Bahat O. Treatment planning and placement of implants in the posterior maxillae: report of 732 consecutive Nobelpharma implants. *Int J Oral Maxillofac Implants.* 1993;8(2):151-61.
- 26- Sonick M, Abrahams J, Faiella R. A comparison of the accuracy of periapical, panoramic, and computerized tomographic radiographs in locating the mandibular canal. *Int J Maxillofac Implants.* 1994;9(4):455-60.
- 27- Kraut RA. Utilization of 3D/dental software for precise implant site selection: clinical reports. *Implant Dent.* 1992;1(2):134-9.
- 28- Ganz SD. CT Scan Technology; An evolving tool for avoiding complications and achieving predictable implant placement and restoration. *Int Mag Oral Implantol.* 2001;1:6-13.
- 29- Sethi A. Precise site location for implants using CT scans: a technical note. *Int J Oral Maxillofac Implants.* 1993;8(4):433-8.
- 30- Mccall RA, Rosenfeld AL. Influence of residual ridge resorption patterns on fixture placement and tooth position. Part I. *Int J Periodont Rest Dent.* 1991;11:8-23.
- 31- Klein M, Cranin AN, Sirakian A. A computerized tomography (CT) scan appliance for optimal presurgical and preprosthetic planning of the implant patient. *Pract Periodont Aesthet Dent.* 1993;5(6):33-9.
- 32- Verde MA, Morgano SM. A dual-purpose stent for the implant-supported prosthesis. *J Prosthet Dent.* 1993;69(3):276-80.
- 33- Mizrahi B, Thunthy KH, Finger I. Radiographic/surgical template incorporating metal telescopic tubes for accurate implant placement. *Pract Periodont Aesthet Dent.* 1998;10(6):757-65.
- 34- Weinberg LA, Kruger B. Three-dimensional guidance system for implant insertion: Part II. Dual axes table-problem solving. *Implant Dent.* 1999;8(3):255-64.
- 35- Goffin J, Van Brussel K, Martens K, Vander Sloten J, Van Audekercke R, Smet MH. Three-dimensional computed tomography-based, personalized drill guide for posterior cervical stabilization at C1-C2. *Spine.* 2001;26(12):1343-7.
- 36- Tamura, H, Sasaki K, Watahiki R. Primary insertion of implants in the zygomatic bone following subtotal maxillectomy. *Bull Tokyo Dent Coll.* 2000;41(1):21-4.
- 37- D'Urso PS, Earwaker WJ, Baker TM, Redmond MJ, Thompson RG, Effney FH, et al. Custom cranioplasty using stereolithography and acrylic. *Br J Plast Surg.* 2000;53(3):200-4.
- 38- Gateno J, Allen ME, Teichgraber JF, Messersmith ML. An in vitro study of the accuracy of a new protocol for planning distraction osteogenesis of the mandible. *J Oral Maxillofac Surg.* 2000;58(9):985-90.
- 39- Azari A, Nikzad S. Computer-assisted implantology: historical background and potential outcomes-a review. *Int J Med Robot.* 2008;4(2):95-104.
- 40- Azari A, Nikzad S. The evolution of rapid prototyping in dentistry: a review. *Rapid Prototyping J.* 2009;15(3):216-25.
- 41- Prinz FB, Atwood CL, Aubin RF, Beaman JJ, Brown RL, Fussell PS, et al. *Rapid Prototyping in Europe and Japan.* Maryland: Rapid prototyping association of the society of manufacturing engineers; 1997.
- 42- Computed tomography. Retrieved October 16, 2006, from [www.wikipedia.org](http://www.wikipedia.org)
- 43- Golec TS. CAD-CAM multiplanar diagnostic imaging for subperiosteal implants. *Dent Clin North Am.* 1986;30(1):85-95.

- 44- Truitt HP, James RA, Lindley PE, Boyne P. Morphologic replication of the mandible using computerized tomography for the fabrication of a subperiosteal implant. *Oral Surg Oral Med Oral Pathol.* 1988;65(5):499-504.
- 45- Lierde CV, Huysmans T, Depreitere B, Stolen JV, Audekercke RV, Perre GVD, et al. Curvature accuracy of RP skull models. *Phidias.* 2002. No 8.
- 46- The use of stereolithographic models in patients with large cranial defects. *Phidias.* 1998. No 1.
- 47- Innovation & Technology Transfer. Retrieved June 20, 2001, from <http://cordis.europa.eu/itt/itt-en/97-4/case.htm>
- 48- European Commission. BRITE-EURAM; Making a lasting impression on Europe. Retrived 2002, from <http://europa.eu.int/comm/research>
- 49- EU Projekt PISA / BRPR970378. Retrieved October 16, 2006, from [http://www.lft.unierlangen.de/SEITEN/PROJEKT\\_AB/INNOR/index.html](http://www.lft.unierlangen.de/SEITEN/PROJEKT_AB/INNOR/index.html)
- 50- Cuppone M, Seedhom BB, Berry E. Design of drill guides for the thoracic and cervical regions of the spine. In *Proceedings of Medical Image Understanding and Analysis* 2001:129.
- 51- Porada S, Millner PA, Chiverton N, Berry E, Seedhom BB. Computer aided surgery with lumbar vertebral drill-guides, using computer aided planning, design and visualisation. In *Proceedings of Medical Image Understanding and Analysis* 2001:165.
- 52- Lobregt S, Vuurberg T, Schillings JJ. Dental implant planning in easy vision. Technical end report PISA project, Philips publication XPR 072-010024.00, March 2001.
- 53- Lobregt S, Schillings JJ, Vuuberg E. Dental implant surgery: planning and guidance. *Medicamundi.* 2001;45(4):30-5.
- 54- Azari A, Nikzad S, Kabiri A. Using computer-guided implantology in flapless implant surgery of a maxilla: a clinical report. *J Oral Rehabil.* 2008;35(9):690-4.
- 55- Nikzad S, Azari A. Computer-assisted implant surgery; a flapless surgical/immediate loaded approach with 1 year follow-up. *Int J Med Robot.* 2008;4(4):348-54.
- 56- Nikzad S, Azari A. A novel stereolithographic surgical guide template for planning treatment involving a mandibular dental implant. *J Oral Maxillofac Surg.* 2008;66(7):1446-54.
- 57- Nikzad S, Azari A. CT-derived planning and surgery for implant dentistry. *Iran J Radiol.* 2008;5:177-9.
- 58- Azari A, Nikzad S. Simultaneous immediate loading of implants and occlusal rehabilitation: a sophisticated treatment approach. *J Oral Maxillofac Surg.* 2010;68(2):392-8.
- 59- Nikzad S, Azari A. Custom-made radiographic template, computed tomography, and computer-assisted flapless surgery for treatment planning in partial edentulous patients: a prospective 12-month study. *J Oral Maxillofac Surg.* 2010;68(6):1353-9.