

## مقایسه قدرت تشخیصی سه روش کشف کانال دوم مزو باکال در مولرهای ماگزایلا

دکتر عبدالله قربانزاده\* - دکتر بهنام بوالهیری\* - دکتر پوریا مطهری\*\* - دکتر علیرضا شریفی\*\*\* - هما کاشانی\*\*\*

\*استادیار گروه آموزشی اندودنتیکس دانشکده دندانپزشکی و عضو مرکز تحقیقات دندانپزشکی دانشگاه علوم پزشکی و خدمات بهداشتی، درمانی تهران

\*\*استادیار گروه آموزشی آسیب شناسی فک و دهان دانشکده دندانپزشکی دانشگاه علوم پزشکی و خدمات بهداشتی، درمانی تهران

\*\*\*دندانپزشک

\*\*\*دانشجوی کارشناسی ارشد آمار زیستی، گروه اپیدمیولوژی و آمار زیستی، دانشکده بهداشت و انستیتو تحقیقات بهداشتی، دانشگاه علوم پزشکی و خدمات

بهداشتی، درمانی تهران

**Title:** An ex vivo comparison of the ability of three methods to detect MB<sub>2</sub> canal in maxillary molars  
**Authors:** Ghorbanzadeh A. Assistant Professor\*, Boulhary B. Assistant Professor\*, Motahary P. Assistant Professor\*\*, Sharifi A. Dentist, Kashani H. Student of Biostatistics \*\*\*

**Address:** \*Department of Endodontics, School of Dentistry, Tehran University of Medical Sciences

\*\* Department of Oral Pathology, School of Dentistry, Tehran University of Medical Sciences

\*\*\* Department of Epidemiology and Biostatistics, School of Public Health, Tehran University of Medical Sciences

**Background and Aim:** A considerable percentage of failure in Endodontic treatments in maxillary molars is attributed to undiscovered second mesiobuccal canal (MB<sub>2</sub>). There are different methods for discovering and accessing to this canal. The purpose of this ex vivo study was to compare the detection ability of three methods (direct look, fiberoptic loup and surgical microscope) to find MB<sub>2</sub> after troughing with ultrasonic.

**Materials and Methods:** In this experimental study, we selected 90 extracted maxillary molars (45 first and 45 second molars) in which after access cavity preparation MB<sub>2</sub> canal was not discovered by direct vision and endodontic explorer. They were divided into 3 groups (n=30). The dentinal shelf between mesiobuccal and palatal canals was eliminated by an endodontic ultrasonic tip (troughing). After that, first group was searched by direct vision, second group by a loup and fiberoptic light and third group by dental operating microscope. Data were analyzed, specificity and sensitivity were calculated.

**Results:** The results showed that 21%, 61%, and 92% of MB<sub>2</sub> canals after troughing was found by direct vision, fiberoptic loup, and surgical microscope, respectively.

**Conclusion:** Based on the results of this study, surgical microscope and loup with fiberoptic are preferred methods for discovering MB<sub>2</sub> canal. Troughing with ultrasonic can help find MB<sub>2</sub> canal in all methods.

**Key Words:** Second Mesiobuccal Canal; Ultrasonic Troughing; Direct Vision; Fiberoptic Loup; Surgical Microscope

### چکیده

**زمینه و هدف:** درصد قابل توجهی از موارد شکست درمان‌های اندودانتیک مربوط به دندان‌های مولر ماگزایلا می‌باشد که یکی از علل اصلی آن عدم کشف و دستیابی به کانال دوم ریشه مزو باکال (MB<sub>2</sub>) است. روش‌های مختلفی برای کشف و دستیابی به این کانال وجود دارد. هدف از این مطالعه آن بود که مقایسه‌ای بین سه روش مختلف دید مستقیم، لوپ‌های فایبراپتیک و میکروسکوپ جراحی جهت یافتن کانال مزو باکال دوم پس از troughing با اولتراسونیک انجام و بهترین روش معرفی گردد.

**روش بررسی:** در این مطالعه تجربی تعداد ۹۰ دندان مولر ماگزایلا (۴۵ عدد مولر اول و ۴۵ عدد مولر دوم) که پس از تهیه حفره دسترسی، کانال MB<sub>2</sub> در آنها با چشم غیر مسلح و سوند کشف نشده بود، انتخاب و به ۳ گروه ۳۰ تایی تقسیم شدند. سپس در تمام نمونه‌ها بر آمدگی عاجی بین کانال‌های مزو باکال و پالاتال

+ مؤلف مسؤول: نشانی: تهران - خیابان انقلاب - خیابان قدس - دانشگاه علوم پزشکی تهران - دانشکده دندانپزشکی - گروه آموزشی اندودنتیکس  
تلفن: ۲۲۰۸۹۱۶۳ نشانی الکترونیک: abdollahghorbanzadeh@yahoo.com

به کمک قلم اولتراسونیک اندودونتیک حذف شد (troughing). گروه اول با دید مستقیم و سوند، گروه دوم با Loup و نور فایبراپتیک و گروه سوم با میکروسکوپ جراحی مورد بررسی قرار گرفتند. برای آنالیز داده‌ها از روش تحلیل حساسیت و ویژگی استفاده شد.

**یافته‌ها:** نتایج بدست آمده نشان داد که کانال مزوباکال دوم بعد از عمل troughing در حدود ۲۱٪ موارد با دید مستقیم، ۶۱٪ با لوپ و نور فایبراپتیک و ۹۲٪ با میکروسکوپ جراحی کشف شد.

**نتیجه‌گیری:** بر اساس نتایج این مطالعه میکروسکوپ جراحی و سپس لوپ بانور فایبر اپتیک روش‌های برتری برای یافتن کانال مزوباکال دوم هستند و troughing با اولتراسونیک به عنوان یک وسیله کمکی در کشف کانال مزوباکال دوم در تمامی متدها می‌تواند به کار برده شود.

**کلید واژه‌ها:** کانال مزوباکال دوم؛ تروفینگ با اولتراسونیک؛ دید مستقیم؛ لوپ همراه با فیبر نوری؛ میکروسکوپ جراحی

وصول: ۸۷/۰۳/۱۴ اصلاح نهایی: ۸۸/۰۳/۲۰ تأیید چاپ: ۸۸/۰۴/۱۵

## مقدمه

را نشان می‌دهد و با تغییر زاویه تابش می‌توان روی کلیشه رادیوگرافی به بررسی دقیق‌تر آناتومی کانال دندان از جمله تعداد، نوع، وضعیت کانال‌های ریشه، انحنای ریشه‌ها پرداخت (۲). روش‌های دیگری که در کلینیک کاربرد دارند شامل: استفاده از مسیر یاب (Path finder)، حس لامسه توسط وسایل دستی، لوپ با فیبر نوری و بزرگنمایی با میکروسکوپ جراحی می‌باشند. در مطالعات *in vitro* نیز دید مستقیم، رادیوگرافی، رنگ آمیزی همراه با شفاف‌سازی (Clearing)، SEM، بررسی مقاطع مختلف و تهیه مدل دندان با استفاده از رزین شفاف، از روش‌های مطالعه آناتومی دندان می‌باشند (۱).

مطالعات مختلفی بر روی شیوع کانال MB<sub>2</sub> در دندان‌های مولر اول و دوم ماگزایلا انجام گرفته است. Kulid و Peters با استفاده از وسایل دستی و فرزند، شیوع کانال MB<sub>2</sub> را در مولرهای اول ۹۳/۷٪ و در مولرهای دوم ۷۸/۲٪ گزارش کردند (۳). وحید و حمیدی با استفاده از سوند k نوک تیز ۴۱/۹۳٪ در مولرهای اول و ۳۱/۵۷٪ در مولرهای دوم مدخل کانال MB<sub>2</sub> را یافتند (۴). Zuolo و Carvalho در مطالعه‌ای *ex vivo* و با کمک میکروسکوپ درصد شیوع کانال MB<sub>2</sub> را در مولرهای ماگزایلا ۹۶٪ اعلام کردند (۵). Hartwel و Sempria در بررسی خود با میکروسکوپ جراحی و در دهان بیمار شیوع این کانال را در مولرهای اول ۳۳/۱٪ و در مولرهای دوم ۲۴/۳٪ گزارش نمودند (۶). Buhrley و همکاران تأثیر بزرگنمایی را دریافتن کانال MB<sub>2</sub> در مولرهای ماگزایلا بررسی کردند. در مطالعه آنها بدون استفاده از بزرگنمایی ۱۸/۲٪، با دنتال لوپ ۵۵/۳٪ و با استفاده از میکروسکوپ جراحی ۵۷/۴٪ کانال MB<sub>2</sub> کشف شد (۷). Wolcott و همکاران با بررسی *in vivo* و با کمک چراغ پیشانی و نور فایبراپتیک در ۷۷-۷۱٪ موارد کانال MB<sub>2</sub> را در مولرهای ماگزایلا یافت (۸). Baldassari

درمان مولرهای ماگزایلا که درصد بالایی از درمان‌های اندودونتیک را به خود اختصاص می‌دهند، بدلالی نظیر پیچیدگی آناتومیک، تعداد کانال‌ها و گاهی مشکل کشف و دسترسی به آنها مخصوصاً کانال مزوباکال دوم (MB<sub>2</sub>) در ریشه مزوباکال، جزو دندان‌هایی هستند که بیشترین آمار شکست‌های درمانی را به خود اختصاص می‌دهند (۱).

ریشه مزوباکال مولرهای ماگزایلا به روش‌های مختلف از نظر وجود و یا عدم وجود کانال دوم بسیار مورد بررسی قرار گرفته است. این ریشه ممکن است یک، دو یا سه کانال داشته باشد. موقعیت کانال مزوباکال دوم در ریشه مزوباکال به شدت متغیر می‌باشد. این کانال معمولاً بر روی خطی قرار دارد که بین دهانه کانال پالاتال (p) و مزوباکال اول فرض می‌شود و یا در مزایل آن قرار دارد، به طوری که حدوداً در فاصله ۳/۵ میلی‌متری از دهانه کانال پالاتال و ۲ میلی‌متری از دهانه کانال مزو باکال اول واقع است (۱).

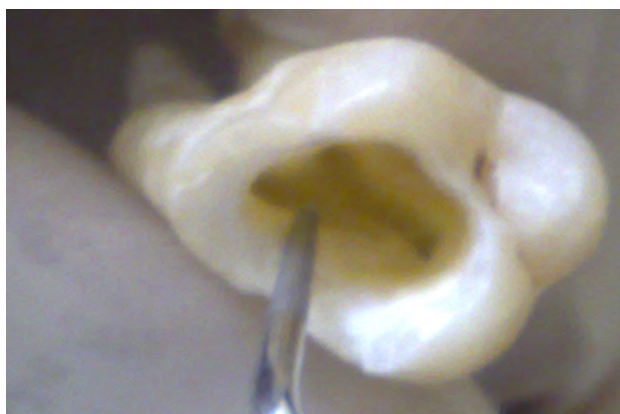گشودن کانال مزوباکال دوم غالباً دشوار است و طاقچه‌ای از عاج دهانه آن را می‌پوشاند. اکثر مواقع این مانع را می‌توان با حرکت سر قلم‌های فعال اولتراسونیک (troughing) در شیار بین MB<sub>1</sub> و P در جهت باکوپالاتال و با تکیه روی دیواره مزایل این شیار در کف اتاچک پالپ شامبر برطرف کرد. ممکن است به ایجاد شیبی به عمق ۰/۵ تا ۳ میلی‌متر نیاز باشد (۱).

جهت بررسی آناتومی داخلی دندان‌ها روش‌های گوناگونی وجود دارد. در مطالعات *in vivo* شاید بررسی رادیوگرافیک آسان‌ترین راه برای مطالعه آناتومی داخلی باشد. در این روش از تابش اشعه با زوایای مختلف استفاده می‌شود. تابش استاندارد اشعه یک نمای کلی از آناتومی

دوزنقه‌ای که به سمت مزبال گسترده شده) تهیه شد. در تهیه حفره دسترسی سعی شد که کف اتاقک پالپ به صورت دست نخورده باقی مانده و تراشیده نشود. پس از تهیه حفره دسترسی مناسب، همه نمونه‌های باقی مانده جهت پاکسازی دبری‌های کف اتاقک پالپ به مدت ۳۰ دقیقه در هیپوکلریت سدیم ۵/۲۵٪ قرار گرفتند.

در مرحله بعد به کمک سوند نوک تیز اندودونتیک به بررسی مدخل کانال‌ها و خصوصاً کشف کانال MB<sub>2</sub> اقدام شد. هر نمونه‌ای که از طریق بررسی با سوند و دید غیر مسلح، کانال MB<sub>2</sub> آن کشف می‌شد از تحقیق خارج می‌شد. در نهایت ۹۰ نمونه که کانال MB<sub>2</sub> آنها با چشم عادی و سوند پیدا نشد جهت تحقیق انتخاب گردیدند. (بر حسب اتفاق ۴۵ عدد مولر اول و ۴۵ عدد مولر دوم) و به صورت تصادفی نمونه‌ها به سه دسته ۳۰ تایی، هر کدام شامل دو گروه ۱۵ تایی مولر اول و دوم تقسیم شدند. هر دندان در ظرف مخصوص با بر چسب و کد اختصاصی قرار داده شد.

با توجه به اینکه یکی از موانع دستیابی به کانال MB<sub>2</sub> وجود برآمدگی‌های عاجی در حد فاصل کانال مزیوباکال و پالاتال در مولرهای ماگزایلا می‌باشد، جهت حذف این برآمدگی و کمک به کشف کانال MB<sub>2</sub> ابتدا به کمک دستگاه اولتراسونیک، (NSK، ژاپن) و با استفاده از سر قلم مخصوص این کار، عمل *troughing* با قدرت درجه ۵ و مدت زمان ۳-۵ ثانیه همراه با اسپری آب بر روی تمام نمونه‌ها انجام و برآمدگی عاجی مذکور برداشته شد (شکل ۱).



شکل ۱- عمل *Troughing* با تیپ اولتراسونیک

در این حین سعی شد به کف اتاقک پالپ آسیبی وارد نشود. نمونه‌ها مجدداً به جهت پاکسازی و حذف ساختمان‌های ارگانیک داخل کانال‌ها به مدت ۲۴ ساعت در هیپوکلریت ۵/۲۵٪ قرار گرفتند.

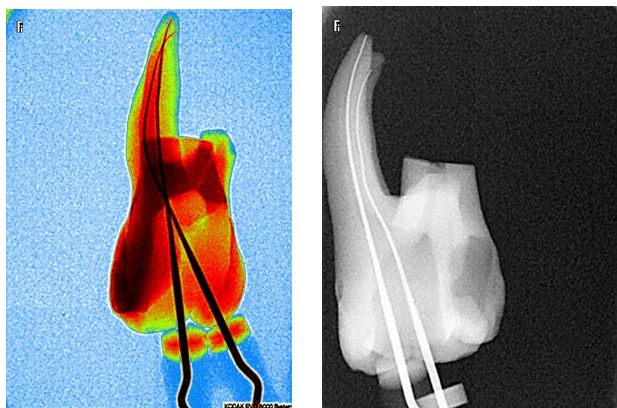
استفاده از میکروسکوپ جراحی بر روی دندان‌های مانده شده بر روی مانکن، کشف کانال MB<sub>2</sub> را با کمک سوند و آینه ۵۱/۲۸٪ و با کمک میکروسکوپ جراحی ۸۲٪ گزارش کرد (۹). Schwarze هم در مقایسه لوپ و میکروسکوپ دندانپزشکی در یافتن کانال MB<sub>2</sub>، ۴۱/۳٪ با کمک لوپ و ۹۳/۷٪ با کمک میکروسکوپ جراحی کانال MB<sub>2</sub> را مشاهده نمود (۱۰). Yoshioka نیز با بررسی *ex vivo*، اثر بزرگنمایی و *troughing* را در کشف کانال MB<sub>2</sub> مورد بررسی قرار داد و نتیجه گرفت که عمل *troughing* سبب افزایش میزان تشخیص کانال MB<sub>2</sub> می‌شود (۱۱).

با توجه به اهمیت پیدا کردن کانال MB<sub>2</sub> و نقش آن در میزان موفقیت و شکست درمان‌های اندودونتیک در مولرهای اول و دوم ماگزایلا، در این مطالعه *ex vivo* هدف آن است که قدرت تشخیص سه روش دید مستقیم، لوپ همراه با فیبر نوری و میکروسکوپ جراحی در یافتن کانال MB<sub>2</sub> کشف نشده در مولرهای ماگزایلا پس از عمل *troughing* با اولتراسونیک مورد مقایسه قرار گیرد و نهایتاً کارایی هر یک از روش‌های مذکور در آشکارسازی کانال MB<sub>2</sub> جهت ارتقاء میزان موفقیت درمان ریشه در این دندان‌ها معرفی گردد.

## روش بررسی

در این مطالعه تجربی ابتدا تعداد ۳۰۰ عدد دندان مولر اول و دوم ماگزایلا که حداقل دارای ریشه مزیوباکال سالم و نیز دو دیواره سالم مزبالی و باکالی در تاج بودند، جمع‌آوری شدند. نمونه‌ها تا زمان تکمیل جمع‌آوری در ظرف‌های مجزا (مولر اول و دوم) که حاوی نرمال سالین بود قرار گرفتند. نمونه‌ها، به مدت ۲۴ ساعت در هیپوکلریت سدیم ۵/۲۵٪ قرار گرفته و سپس سطوح آنها تمیز شدند. دندان‌هایی که دارای پوسیدگی زیاد، شکستگی ریشه مزیوباکال و آنومالی خارجی ریشه بودند از نمونه‌ها حذف شدند. از تک تک نمونه‌های باقیمانده به کمک رادیوگرافی دیجیتالی (D.Link-Trophy, France) از سمت باکال و دیستال رادیوگرافی بعمل آمد تا مواردی که فاقد اتاقک پالپ یا دارای کانال نامناسب و کلسیفیه بودند از مجموعه خارج شوند. در نهایت ۲۰۰ عدد دندان مولر اول و دوم ماگزایلا (حدوداً ۱۰۰ عدد از هر کدام) جدا شدند. سپس به کمک توربین همراه با اسپری آب و هوا و با فرز الماسی مخروطی با انتهای گرد، حفره دسترسی معمول (به شکل

فایل k شماره ۱۰ در کانالها و تهیه رادیوگرافی دیجیتال با زاویه دیستوباکال وجود کانال MB<sub>2</sub> در آنها مورد تأیید قرار گرفت و نتایج در جدول مربوطه ثبت شد.



شکل ۲- تهیه تصاویر رادیوگرافی با RVG از چند نما از نمونه‌های حاوی فایل برای تأیید وجود MB<sub>2</sub>

جهت تسهیل در انجام رادیوگرافی و انجام عمل مکش جوهر هندی به داخل کانال‌های ریشه مزبواکال، ریشه‌های دیستوباکال و پالاتال با دیسک الماسی قطع گردیدند.

دسته اول که خود به دو گروه ۱۵ تایی مولر اول و دوم تقسیم شده بودند، در زیر نور معمولی و با استفاده از سوند نوک تیز اندودنتیک مورد بررسی قرار گرفتند و کانال MB<sub>2</sub> در آنها مورد جستجو قرار گرفت. نتایج حاصل در جدول طراحی شده یادداشت شد. برای تأیید وجود MB<sub>2</sub> در نمونه‌هایی که در بررسی با سوند کانال MB<sub>2</sub> در آنها تشخیص داده می‌شد، با قراردادن فایل k شماره ۱۰ (Dentsply) و تهیه رادیوگرافی دیجیتال با زاویه دیستوباکال وجود کانال MB<sub>2</sub> مورد تأیید قرار می‌گرفت و نتایج در جدول مربوطه یادداشت می‌شد (شکل ۲).

دسته دوم نیز که خود دو گروه ۱۵ تایی مولر اول و دوم را تشکیل می‌دادند به کمک Loup با بزرگنمایی ۳/۵ X و Head Light (Zumax Medical Co, Jiangsu, China) مورد بررسی قرار گرفتند و نمونه‌هایی که در آنها کانال MB<sub>2</sub> مشاهده شد به کمک قراردادن

جدول ۱- سنجش قدرت تشخیص هر یک از روش‌ها (Test power)

نوع دندان	تعداد کانال MB <sub>2</sub> در روش *G.S	نوع تست	ویژگی * به درصد (فاصله اطمینان %۹۵)	
			حساسیت * به درصد (فاصله اطمینان %۹۵)	روشنی کار
مولرهای اول ماگزینا	۱۱	دید مستقیم	۲۷/۳ (۷/۳-۶۰/۶)	۱۰۰/۰ (۳۹/۶-۱۰۰/۰)
	۱۴	لوپ فایبراپتیک	۶۴/۳ (۳۵/۶-۸۶/۰)	۱۰۰/۰ (۵/۴-۱۰۰/۰)
	۱۵	میکروسکوپ جراحی	۱۰۰/۰ (۷۱/۶-۱۰۰/۰)	۱۰۰/۰ (۱۹/۸-۱۰۰/۰)
مولرهای دوم ماگزینا	۱۳	دید مستقیم	۱۵/۴ (۲/۷-۴۶/۳)	۱۰۰/۰ (۱۹/۸-۱۰۰/۰)
	۹	لوپ فایبراپتیک	۵۵/۶ (۲۲/۶-۸۴/۷)	۱۰۰/۰ (۵۱/۷-۱۰۰/۰)
	۱۵	میکروسکوپ جراحی	۸۳/۳ (۵۰/۹-۹۷/۱)	۱۰۰/۰ (۳۰/۹-۱۰۰/۰)
مجموع مولرهای اول و دوم ماگزینا	۲۴	دید مستقیم	۲۰/۸ (۷/۹-۴۲/۷)	۱۰۰/۰ (۵۲/۰-۱۰۰/۰)
	۲۳	لوپ فایبراپتیک	۶۰/۹ (۳۸/۷-۷۹/۵)	۱۰۰/۰ (۵۶/۱-۱۰۰/۰)
	۳۰	میکروسکوپ جراحی	۹۲/۰ (۷۲/۵-۹۸/۶)	۱۰۰/۰ (۴۶/۳-۱۰۰/۰)

\*G.S: روش Gold standard توسط شفاف سازی (Clearing) انجام شد که شامل ۶ گروه ۱۵ عددی ریشه MB بود.

\*حساسیت: نسبتی از موارد مثبت واقعی است که تست آنها را مثبت تشخیص داده است و منظور از ویژگی: نسبتی از موارد منفی واقعی است که تست آنها را منفی تشخیص داده است.

دسته سوم نیز که شامل دو گروه ۱۵ تایی مولر اول و دوم بودند در زیر میکروسکوپ جراحی (Carl zeiss, OPMI PICO, GERMANY) مورد بررسی قرار گرفتند. برای کشف کانال MB<sub>2</sub> از بزرگنمایی ۱ و ۱/۶ (۱۰ و ۱۶ برابر) استفاده شد و نمونه‌هایی که کانال MB<sub>2</sub> در آنها کشف شد جهت تایید با قرار دادن فایل k شماره ۱۰ و تهیه رادیوگرافی دیجیتالی از زاویه دیستوباکال وجود کانال MB<sub>2</sub> مورد تایید قرار گرفت و نتایج در جدول مربوطه ثبت شد.

پس از بررسی نمونه‌ها توسط سه روش، جهت مشخص شدن قطعی کانال MB<sub>2</sub> در نمونه‌ها، عمل رنگ آمیزی توسط جوهر هندی و سپس شفاف سازی (clearing) به عنوان Gold standard انجام شد. سپس تک تک نمونه‌ها زیر نور مناسب میکروسکوپ جراحی مورد بررسی قرار گرفت و وجود کانال MB<sub>2</sub> در جدول مربوطه ثبت شد (جدول ۱).

### بحث و نتیجه گیری

نتایج بدست آمده در همه گروه‌ها توسط نرم افزار SPSS ver.15 آنالیز و حساسیت و ویژگی آنها برای هر روش (دید مستقیم- لوپ و فایبر اپتیک- میکروسکوپ) بصورت مجزا و به تفکیک مولر اول و دوم و مجموع آنها ثبت شد و در نهایت میزان قدرت تشخیصی هر روش استخراج و در جدول ۱ ثبت گردید.

### یافته‌ها

در یک درمان موفق اندودنتیک یافتن و دسترسی به کانال‌ها رکن اساسی برای انجام یک درمان اصولی و موفق می‌باشد و عدم کشف دسترسی به کانال‌ها می‌تواند یکی از علل اصلی شکست درمان باشد. نتایج این مطالعه نشان داد که موفقیت در این زمینه با کمک ابزارهایی که سبب دید بهتر و نیز بزرگنمایی می‌شوند بیشتر خواهد بود.

در این مطالعه مشخص شد که حذف برآمدگی‌های عاجی در اتاقک پالپ در حد فاصل کانال مزو باکال اصلی و پالاتال (Troughing) می‌تواند درصد کشف کانال‌ها را حتی با چشم غیر مسلح به میزان ۲۰/۸۳٪ افزایش دهد و نیز استفاده از ابزارهای بزرگنمایی مثل Loup، خصوصاً به کمک نور فایبراپتیک این میزان را به ۶۰/۹٪ و استفاده از میکروسکوپ جراحی آن را به ۹۲٪ افزایش می‌دهد.

در این مطالعه مشخص شد که حذف برآمدگی‌های عاجی در اتاقک پالپ در حد فاصل کانال مزو باکال اصلی و پالاتال (Troughing) می‌تواند درصد کشف کانال‌ها را حتی با چشم غیر مسلح به میزان ۲۰/۸۳٪ افزایش دهد و نیز استفاده از ابزارهای بزرگنمایی مثل Loup، خصوصاً به کمک نور فایبراپتیک این میزان را به ۶۰/۹٪ و استفاده از میکروسکوپ جراحی آن را به ۹۲٪ افزایش می‌دهد.

ریشه مزو باکال مولرهای ماگزیلا ریشه‌ای است که مطالعات زیادی در مورد آن به عمل آمده است، چرا که یکی از مهم‌ترین علل شکست درمان ریشه در مولرهای ماگزیلا عدم توانایی در یافتن کانال MB<sub>2</sub> می‌باشد (۸).

در مطالعات صورت گرفته تا کنون بالاترین درصد وقوع MB<sub>2</sub> در مولرهای ماگزیلا در تحقیقات In vitro را Carvalho و Zuolo و با

نتایج بدست آمده در همه گروه‌ها توسط نرم افزار SPSS ver.15 آنالیز و حساسیت و ویژگی آنها برای هر روش (دید مستقیم- لوپ و فایبر اپتیک- میکروسکوپ) بصورت مجزا و به تفکیک مولر اول و دوم و مجموع آنها ثبت شد و در نهایت میزان قدرت تشخیصی هر روش استخراج و در جدول ۱ ثبت گردید.

نتیجه مطالعه حاضر طبق جدول ۱ نشان داد که حذف برآمدگی‌های عاجی در اتاقک پالپ توسط سر قلم‌های اولتراسونیک (troughing) در حد فاصل مدخل کانال مزو باکال اصلی و پالاتال می‌تواند درصد کشف کانال MB<sub>2</sub> را حتی با چشم غیر مسلح به میزان ۲۰/۸۳٪ یا ۹۵٪ فاصله اطمینان = (۴۲/۷-۷/۹٪) افزایش دهد. (۲۷/۳٪ در مولرهای اول و ۱۵/۴٪ در مولرهای دوم). استفاده از لوپ همراه با نور فایبراپتیک پس از فایبر troughing قدرت کشف کانال MB<sub>2</sub> را به ۶۰/۹٪ یا ۹۵٪ فاصله اطمینان = (۳۸/۷-۷۹/۵٪) افزایش داد (۶۴/۳٪ در مولرهای اول و ۵۵/۶٪ در مولرهای دوم). فواصل اطمینان نسبتاً وسیع می‌تواند ناشی از حجم نسبتاً کم نمونه باشد. کاربرد میکروسکوپ جراحی پس از troughing، کشف کانال MB<sub>2</sub> به میزان ۹۲٪ یا ۹۵٪ فاصله اطمینان = (۷۲/۵-۹۸/۶٪) افزایش داد.

در مطالعات صورت گرفته تا کنون بالاترین درصد وقوع MB<sub>2</sub> در مولرهای ماگزیلا در تحقیقات In vitro را Carvalho و Zuolo و با

با سوند تنها در ۷٪ موارد کانال را یافت و با میکروسکوپ دیجیتال نیز این تعداد به ۱۸٪ افزایش یافت ولی با انجام عمل *troughing* این در صدها به ۴۴/۳٪ افزایش یافت یعنی این عمل به میزان ۱۷/۳ کشف مزوباکال دوم را در مولرهای ماگزایلا افزایش داده است که به نتیجه مطالعه حاضر نزدیک است (۱۱). Tayfun و همکاران در مطالعه‌ای بر روی یکصد مولر ماگزایلا در ۶۲٪ موارد بدون میکروسکوپ و در ۶۷٪ موارد با کمک میکروسکوپ و در ۷۴٪ موارد استفاده از اولتراسونیک و میکروسکوپ موفق به کشف MB<sub>2</sub> شدند و در مقاطع عرضی این میزان به ۸۲٪ افزایش یافته بود (۱۶).

اما در بررسی نمونه‌ها با لوپ ۳/۵x و فایبراپتیک در مطالعه حاضر در ۶۰/۹٪ از نمونه‌ها کانال MB<sub>2</sub> مشاهده شد. Schwarze نیز در مطالعه خود به کمک لوپ ۲x در ۴۱/۳٪ موارد به کانال MB<sub>2</sub> دسترسی پیدا کرد (۱۰). علت اختلاف بین این دو مطالعه را می‌توان در اختلاف قدرت لوپ و نیز استفاده از نور فایبر اپتیک در مطالعه حاضر دانست. در مطالعه حاضر و در بررسی با میکروسکوپ جراحی در ۹۲٪ موارد کانال MB<sub>2</sub> یافت شد که با مطالعه Schwarze همخوانی دارد. وی در ۹۳/۷٪ موارد کانال MB<sub>2</sub> را یافت (۱۰).

نتایج این مطالعه همچنین به مطالعه Baldassari و همکاران نزدیک است که با بررسی توسط میکروسکوپ بر روی دندان‌های مولر ماگزایلی قرار گرفته در Dentoform درون مانکن، کانال MB<sub>2</sub> را در ۸۲٪ موارد یافتند (۹). علت این اختلاف چند درصدی نیز به روش مطالعه آنها بر می‌گردد که شرایطی شبیه به مطالعه *in vivo* را ایجاد کرده‌اند که بالطبع کمی سبب کاهش در دید و دسترسی به کانال MB<sub>2</sub> می‌شود. Yoshioka با استفاده از میکروسکوپ فقط در ۱۸٪ موارد کانال MB<sub>2</sub> را یافت (۱۱) که با مطالعه حاضر اختلاف زیادی دارد. این اختلاف بدلیل این است که وی بدون انجام *troughing* اقدام به بررسی با میکروسکوپ کرده است و همچنان که خود نیز عنوان کرده است عمل *troughing* درصد کشف کانال MB<sub>2</sub> را به میزان چشمگیری (۴۲/۳٪) افزایش داده است (۱۱) که اهمیت عمل *troughing* را ثابت می‌نماید. از طرفی متدهای مختلف در آنالیز آناتومی داخلی مولرهای ماگزایلا و تجربه عمل کننده در نتایج مطالعات تاثیر دارد از جمله مطالعه Baratto Filho و همکاران از سه متد شامل *ex vivo* و *clinical* و CBCT مورفولوژی داخلی مولرهای اول

میکروسکوپ جراحی ۹۶٪ اعلام نمودند (۵) و Peters, Kulid در سال ۱۹۹۰ با روش Cross section در زیر بزرگنمایی میزان آن را ۹۵/۲٪ بدست آوردند (۳). در تحقیقات *in vivo* بالاترین درصد وقوع MB<sub>2</sub> را تا کنون Wolcott و با بررسی روی ۱۸۷۲ مولر ماگزایلی اندو شده توسط پنج محقق و با بزرگنمایی ۳/۵x و چراغ پیشانی به میزان ۷۱-۷۷ درصد اعلام نموده است (۸). این مطالعه بیش از هر چیز نشان دهنده فاصله میان نتایج تحقیقات *in vitro* و *in vivo* می‌باشد. Blaine و همکاران در یک مطالعه مروری بر مطالعات متعدد این تفاوت در مطالعات *in vivo* و *in vitro* را نشان دادند. در این بررسی درصد دو کاناله بودن مزوباکال در مولرهای ماگزایلا در روش لابراتواری (۶۰/۵٪) در مقایسه با مطالعات کلینیکی (۵۴/۷٪) بالاتر بود (۱۲). Sert و همکاران در یک مطالعه *in vitro* به روش Clearing در ۲۰۰ دندان مولر اول ماگزایلا در ۹۳/۵٪ موارد کانال MB<sub>2</sub> را گزارش نمودند (۱۳). Alavi و همکاران به روش Clearing در ۵۲ مولر اول ماگزایلا در ۶۵٪ موارد MB<sub>2</sub> را گزارش نمودند (۱۴). Wolcott در یک مطالعه *in vivo* در ۶۱٪ موارد در مولرهای اول و در ۳۶٪ موارد در مولرهای دوم MB<sub>2</sub> را گزارش نمود (۱۵).

در مطالعه حاضر قدرت تشخیصی سه روش مختلف با هم سنجیده شد. با بررسی‌های مقایسه‌ای که بین این مطالعه و مطالعات قبلی به عمل آمد مشاهده شد که در مطالعه حاضر با دید مستقیم و سوند در ۲۰/۸۳٪ موارد، MB<sub>2</sub> در دندان‌های مولر ماگزایلا (۲۷/۳٪) در مولرهای اول و ۱۵/۴٪ (در مولرهای دوم) تشخیص داده شد. بدین معنا که بعد از عمل *troughing* این درصد از کانال‌های مشاهده شده با مطالعات صورت گرفته قبلی در زمینه *troughing* همخوانی دارد، مانند مطالعه وحید و حمیدی که با کمک گرفتن از فرز برای پاکسازی کف اتاقک پالپ به میزان ۱۲٪ میزان تشخیص کانال MB<sub>2</sub> را افزایش یافته دید. آنها بعد از تهیه حفره دسترسی و بدون استفاده از فرز تنها در ۳۸٪ موارد با دید مستقیم و سوند کانال MB<sub>2</sub> را یافتند، درحالی‌که با کمک گرفتن از فرز این رقم به ۵۰٪ افزایش یافت (۴). به نظر می‌رسد اختلاف چند درصدی بین مطالعه حاضر و مطالعه حمیدی به دلیل انجام عمل *troughing* با استفاده از قلم‌های اولتراسونیک به جای فرز باشد.

Yoshioka نیز در بررسی کانال MB<sub>2</sub> در ۲۰۸ دندان مولر ماگزایلا

در نتیجه درمان دارد و جهت یافتن این کانال استفاده از بزرگنمایی مانند لوپ و فایبراپتیک و میکروسکوپ جراحی از اهمیت بسزایی برخوردار می‌باشد. همچنین قبل از تلاش برای یافتن کانال MB<sub>2</sub> انجام عمل trouthing یک اقدام موثر در افزایش موفقیت و قدرت تشخیصی روش‌های مورد بررسی محسوب می‌شود.

### تشکر و قدردانی

در پایان از معاونت محترم پژوهشی دانشکده دندانپزشکی دانشگاه علوم پزشکی و خدمات بهداشتی درمانی تهران به خاطر مساعدت و تصویب این طرح تحقیقاتی تشکر و قدردانی می‌شود. در ضمن از شرکت دوستکام نماینده رسمی NSK که در انجام این طرح نهایت مساعدت و همکاری را داشتند سپاسگزاری می‌شود.

ماگزایلا را بررسی کردند. در روش *ex vivo* (۶۷٪) و در روش *clinical* (۵۳/۵٪) و با رادیوگرافی CBCT در ۵۹/۲۵٪ موارد چهار کاناله بودند (۱۷). Corcoran و همکاران در یک مطالعه در مورد نقش تجربه عمل کننده‌ها بر روی تعداد کانال‌های یافت شده در مولرهای اول و دوم ماگزایلا توسط سه رزیدنت در یک دوره شش ماهه اول و دوم دریافتند تعداد درصد کانال‌های اضافی یافت شده در شش ماهه دوم نسبت به شش ماهه اول بیشتر بود (۱۸). Somma و همکاران در یک مطالعه *in vitro* با استفاده از Micro Computed Tomographic بر روی ۳۰ مولر اول ماگزایلا در ۸۰٪ موارد کانال دوم مزو باکال را یافتند (۱۹).

این تحقیق همانند بسیاری از مطالعات گذشته ثابت می‌کند که کانال MB<sub>2</sub> در تمامی مولرهای اول و دوم ماگزایلا وجود دارد مگر اینکه خلاف آن ثابت شود. یافتن و پاکسازی این کانال اهمیت زیادی

### منابع:

- 1- Cohen S, Hargreaves KM. Pathways of the pulp. 9<sup>th</sup> ed. St Louis: C.V Mosby, 2006 Chaps 5,7,9,11,12.
- 2- Walton RE, Torabinejad M. Principles and practice of Endodontics. 3<sup>rd</sup> ed. Philadelphia: W.B. Saunders, 2002 Chaps 2,3,5,9,11.
- 3- Kulid JC, Peters DD, Incidence and Configuration of canal System in the mesiobuccal root of maxillary first & Second molar. J Endod 1990 Jul; 16(7):311-17.
- ۴- وحید، علویه، حمیدی، محمد رضا. بررسی کانال دوم ریشه مزو باکال مولرهای اول و دوم فک بالا. شماره ۲۸۶۶ دندانپزشکی، دانشکده دندانپزشکی، دانشگاه علوم پزشکی و خدمات بهداشتی درمانی تهران ۲-۱۳۷۱.
- 5- Carvalho MC, ZUolo ML, Orifice locating with a microscope. J Endod 2000; 26:532-4.
- 6- Sempira HN, Hartwell GR: Frequency of second mesiobuccal Canals in maxillary molars as determined by use of an operating microscope, a clinical study. J Endod 2000; Nov 26(11):673-4.
- 7- Buhrey LJ, Barrows MJ, Begole EA, Wenckus CS. Effect of magnification on locating the MB<sub>2</sub> canal in maxillary molars, J Endod 2002; Apr 28(4):324-7.
- 8- Wolcott J, Minnich S, Ishley D, Kennedy W, Johnson S. Second mesiobuccal canals in maxillary molars, Their incidence and importance. Compend Contin Edu. Dent. 2002; Sep 23(9):818-20.
- 9- Baldassari LA, Lilly JP, Riveva EM. The influence of dental operating microscope in locating the mesiobuccal canal orifice. Oral Surg Oral Med Oral Pathol Oral Radio. J Endod 2002; Feb 93(2):190-4.
- 10- Schwarze T, Baethge C, Stecher T, Geurtsen W. Identification of second canals in the mesiobuccal root of maxillary first & second molars using magnifying loupes or an operating microscope. Aust Endod. J 2002; Aug 28(2): 57-60.
- 11- Yoshioka T, Kikuchi I, Fukumoto Y, Kobayashi C, Suda H. Detection of the second MB Canal in mesiobuccal roots of maxillary molars *ex vivo*. Int. J Endod. 2005; Feb 38:124-28.
- 12- Clegghorn BM, Christie WH, Dong CC. Root and root canal morphology of the human permanent maxillary first molar: A literature Review. J Endod. 2006 Sep; 32(9):813-20
- 13- Sert S, Bayirli GS. Evaluation of the root canal configurations of Mandibular and Maxillary permanent teeth by gender in the Turkish population. J Endod 2004; 30: 391-8
- 14- Alavi AM, Opananon A, NG YL, Gulabivala K. Root and canal morphology of Thai Maxillary molars. Int. Endod. J 2002; 35:478-85
- 15- Wolcott J, Ishley D, Kennedy W, Johnson S, Minnich S. Clinical investigation of second mesiobuccal canals in endodontically treated and retreated maxillary molars. J Endod June 2002; 28:477-9
- 16- Tayfun A, Ali Cemal T, Ozgur G, Guven K. Second mesiobuccal canal detection in maxillary first molars using microscopy and ultrasonics 2008 Aust Endod J 34:106-9
- 17- Baratto Filho F, Zaitter S, Haragushiku GA, De Camargo EA, Abuabara A, Correr GM. Analysis of the internal anatomy of maxillary first molars by using different methods. J Endod. 2009 March 35(3):337-41
- 18- Corcoran J, Apicella MJ, Mines P. The effect of operator experience in locating additional canals in maxillary molars. J Endod. 2007 January 33(1):15-17
- 19- Somma F, Leoni D, Plotino G, Grande NM, Plasschaert A. Root canal morphology of the MB root of maxillary first molars: a micro-computed tomographic analysis. Int. Endod. J. August 2009 42:165-174.