

بررسی مقایسه‌ای نتایج کلینیکی استفاده از فلیپ کرونا لی یا غشای قابل جذب کلاژن، به همراه ماده پیوندی Bio-Oss+10%collagen، در درمان ضایعات فورکای درجه II مولرهای فک پایین

دکتر گلپر راد افشار[†] - دکتر معصومه خوشحال^{**}

*استادیار گروه آموزشی پرپروتکتیکس دانشکده دندانپزشکی دانشگاه علوم پزشکی و خدمات بهداشتی، درمانی گیلان
**استادیار گروه آموزشی پرپروتکتیکس دانشکده دندانپزشکی دانشگاه علوم پزشکی و خدمات بهداشتی، درمانی همدان

Title: Clinical comparison of Bio-Oss plus 10% collagen with a bioabsorbable collagen barrier or coronally advanced flap in treatment of mandibular molars class II furcation defects

Authors: Radafshar G. Assistant Professor* Khoshhal M. Assistant Professor**

Address: *Department of Periodontology, School of Dentistry, Guilan University of Medical Sciences

**Department of Periodontology, School of Dentistry, Hamedan University of Medical Sciences

Background and Aim: Furcation defects are one of the most challenging problems in periodontal therapy. Regenerative treatment significantly improves the prognosis of the involved teeth. The aim of this study was to compare Bio-Oss plus 10% collagen in combination with either a bioabsorbable collagen barrier (BO/GTR), or coronally advanced flap (BO/CF), in treating human mandibular class II furcation defects.

Materials and Methods: This clinical trial included 10 patients with 10 pairs of similar periodontal defects. Each defect was randomly assigned to treatment with BO/CF or BO/GTR. Following basic therapy, baseline measurements were recorded including probing pocket depth (PPD), closed horizontal probing depth (CHPD), clinical attachment level (CAL), and gingival margin position (CEJ-GM), together with plaque and gingival indices. Hard tissue measurements were performed during surgery to determine alveolar crestal height (CEJ-AC), and vertical and horizontal open probing depth (OVPD, OHPD). After 6 months, all sites were re-entered and soft and hard tissue measurements were recorded.

Results: Both surgical procedures significantly reduced probing depth and improved clinical attachment levels, with no significant difference between groups. Gingival margin position (CEJ-GM), was improved in the BO/CF group (0.66 ± 0.51 mm, $p < 0.05$), but not statistically different from BO/GTR group in which remained relatively constant (0.00 ± 0.81 mm). Vertical defect resolution was significant in each groups (BO/CF: 3.17 ± 1.47 mm, BO/GTR: 3.33 ± 0.51 mm). Horizontal defect resolution was also significant with either procedure (BO/CF: 3.67 ± 1.31 mm, BO/GTR: 3.80 ± 1.83 mm), with no statistically significant difference between groups. Data were analyzed with wilcoxon and Mann-Whitney tests with $p < 0.05$ as the level of significance.

Conclusion: Based on the results of this study, treatment of mandibular class II furcation defects with both procedures resulted in statistically significant improvement in open and closed probing measurements, with no significant difference between treatment groups. In BO/CF group there was an additional improvement in gingival recession (CEJ-GM) measurement, which could be attributed to applying crown-attached sutures by the use of orthodontic brackets.

Key Words: Guided tissue regeneration; Furcation defect; Membranes; Collagen; Coronally advanced flap

چکیده

زمینه و هدف: بازسازی نسوج پرپروتکتال در ضایعات فورکیشن، پروگنوز دراز مدت دندان‌های درگیر را بهبود می‌بخشد. در این راستا تا به امروز شیوه‌های متعددی بکار رفته و نتایج آنها مورد مقایسه کلینیکی و هیستولوژیک قرار گرفته است. هدف از این مطالعه مقایسه اثرات کلینیکی کاربرد ماده پیوندی استخوان

[†] مؤلف مسؤول: نشانی: رشت، بلوار امام خمینی، روبروی هتل پردیس، دانشکده دندانپزشکی - گروه آموزشی پرپروتکتیکس
تلفن: ۰۶۰-۳۲۲۰۰۶۰-۱۳۱ نشانی الکترونیک: golshad@gums.ac.ir

Bio-Oss + ۱۰٪ کلاژن در همراهی با فلپ کرونا لی (BO/CF) یا به همراه استفاده از غشای قابل جذب کلاژن (BO/GTR) در درمان ضایعات فورکیشن درجه II مولرهای مندیبل می‌باشد.

روش بررسی: این تحقیق از نوع کارآزمایی بالینی مداخله‌ای یکسو کور (Single blind interventional clinical trial) بود که بشکل Split mouth طراحی و اجرا گردید. در این مطالعه ۱۰ بیمار شامل ۶ زن و ۴ مرد با میانگین سنی ۴۲ سال، با ۱۰ جفت (۲۰ عدد) ضایعه فورکیشن چپ و راست مندیبل از مراجعین به دانشکده دندانپزشکی گیلان شرکت نمودند. برای کلیه بیماران پس از انجام فاز I درمان، اندازه گیری‌های نسج نرم شامل عمق پاکت (PPD)، سطح چسبندگی کلینیکی (CAL)، عمق افقی بسته فورکیشن (CHPD)، فاصله مارجین لته تا CEJ (CEJ-GM) به همراه ایندکس‌های پلاک و لته ای ثبت گردیدند. سپس هر یک از دو ضایعه سمت چپ و راست مندیبل به یکی از دو روش درمان شدند. در زمان جراحی اندازه گیری‌های نسج سخت شامل عمق افقی و عمودی بازفورا (OHPD/OVPD) و فاصله کرسر تا CEJ (CEJ-AC) ثبت گردید. کلیه متغیرها ۶ ماه پس از درمان، طی جراحی re-entry تکرار و مقایسه شدند. داده‌ها به کمک آزمون‌ها آماری Wilcoxon (مقایسه نتایج در هر گروه) و Mann-Whitney (مقایسه نتایج بین دو گروه) با $p < 0.05$ بعنوان سطح معنی‌داری مورد تجزیه و تحلیل آماری قرار گرفت.

یافته‌ها: هیچگونه تفاوت معنی‌دار آماری در متغیرهای تحت بررسی بین دو گروه مشاهده نشد ($p > 0.05$). از طرف دیگر در تمام شاخص‌های تحت بررسی به غیر از فاصله CEJ-GM در گروه BO/GTR که بدون تغییر باقی ماند و نیز فاصله CEJ-AC که تغییرات آن در هر دو گروه نسبت به قبل از عمل معنی‌دار نبود، نتایج قبل و ۶ ماه پس از عمل تفاوت معنی‌داری داشته و نشان‌دهنده اثرات مثبت هر دو روش درمانی بود ($p < 0.05$).

نتیجه گیری: نتایج این بررسی حاکی از مؤثر بودن هر دو روش درمانی در بازسازی ضایعات فورکیشن می‌باشد. با این حال و با توجه به بهبود موقعیت نسج نرم (کاهش فاصله CEJ-GM) در گروه BO/CF، بنظر می‌رسد استفاده از اتصالات تاجی (براکت‌های ارتدنتسی، کامپوزیت و غیره) می‌تواند در بهبود شرایط نسج نرم یعنی کاهش تحلیل لته مؤثر باشد و چنانچه از غشاء استفاده شود نیز سبب ثبات موقعیت لته و بهبود نتایج حاصله گردد.

کلید واژه‌ها: بازسازی هدایت شده نسج؛ ضایعات انشعاب ریشه دندان؛ غشاها؛ کلاژن

وصول: ۸۵/۰۳/۲۲ اصلاح نهایی: ۸۶/۰۳/۰۵ تأیید چاپ: ۸۶/۱۲/۲۱

مقدمه

به دلیل احتمال پاره شدن نخها نمی‌توان بخیه‌ها را از روی سطح

اکلوژالی دندان‌ها عبور داد (۶).

Klinge و همکاران در درمان ضایعات فورکیشن تجربی در سگ‌ها روش بخیه‌ای را شرح داد (Crown-attached suture)، بدین صورت که به کمک متصل نمودن براکت‌های ارتودنتسی به تاج دندان‌ها فلپ را کرونا لی تر بخیه می‌نمود (۲).

با دور کردن لبه فلپ از محل ترمیم زخم رشد اپیکال سلول‌های اپی تلبال لته و بافت همبند به تأخیر افتاده منجر به ایجاد فرصت کافی جهت مهاجرت کرونا لی سلول‌های استخوانی و سلول‌های PDL و متعاقب آن بازسازی ناحیه می‌شود، روندی که در نهایت قابل مقایسه با روش‌های بکارگیری غشا بوده و توسط محققین متعددی مورد بررسی قرار گرفته است (۷،۶).

بسیاری از مطالعات انجام شده در زمینه استفاده از غشاهای قابل جذب و غیر قابل جذب در ضایعات فورکیشن، با و بدون همراهی مواد پیوندی استخوان، نتایج کلینیکی مشابه و موفقیت‌آمیزی را در بهبود سطح چسبندگی کلینیکی (AL)، کاهش عمق پاکت و پرشدن

با گذشت بیش از چند دهه از معرفی روش‌های بازسازی نسج پرپودنتال، در حال حاضر این شیوه‌ها از جایگاه ویژه‌ای در درمان بخصوص برای ضایعات ناحیه فورکیشن برخوردارند. از جمله رایج‌ترین این تکنیک‌ها استفاده از انواع غشاهای قابل جذب و غیر قابل جذب و همراهی آنها با مواد پیوندی اتوژن، آلوگرفت‌ها، زونگرفت‌ها و مواد آلوپلاستیک می‌باشد که همه با هدف بهبود میزان نسج بازسازی شده و نیز حفظ نتایج حاصله در دراز مدت انجام می‌گیرند. در همین راستا محققینی نیز به استفاده از فلپ‌های کرونا لی مبادرت نموده‌اند.

فلسفه استفاده از فلپ‌های کرونا لی به همراه آماده‌سازی سطح ریشه با اسید سیتریک بر اساس تجربیات در حیوانات استوار بوده است که بر کارایی موفقیت‌آمیز هر دو روش در بستن ضایعات فورکیشن صحه گذارده‌اند (۱-۵). گرچه هدف اولیه از کرونا لی نمودن فلپ‌ها تطابق بهتر آن در ناحیه فورکیشن بود ولی بعدها مشخص گردید که حذف اپی تلبوم یک عامل مهم در بروز نتایج حاصله بوده است. در انسان، کرونا لی نمودن فلپ‌ها با برخی مشکلات کلینیکی همراه است و

پروپ کردن باشند. بدین منظور از پروپ ویلیامز استفاده و عمیق ترین ناحیه فورکا در بعد افقی در نظر گرفته شد.

ب- حداقل ۵۰-۷۵٪ از ارتفاع استخوان اینترپروکسیمال دندان باقی مانده باشد.

ج- دندان دارای یک نوار از لته کراتینیزه به عرض مساوی یا بیشتر از ۲ میلی متر در مجاورت ضایعه فورکا باشد.

کلیه بیماران فرم رضایتنامه کتبی را امضاء نموده و جهت انجام جراحی مرحله دوم که شش ماه بعد به منظور تصحیح ضایعات نسج نرم و سخت باقیمانده و ارزیابی نتایج انجام می گرفت، اعلام آمادگی نمودند.

اقدامات قبل از عمل:

برای کلیه بیماران درمان شامل آموزش دقیق بهداشت دهان، جرمگیری و صاف کردن سطح ریشه و در صورت لزوم تصحیح اکلوزن انجام گرفت. رادیوگرافی های پری آپیکال از ضایعات تحت بررسی قبل از عمل تهیه گردید و شش ماه پس از عمل دوباره تکرار شد. اگرچه از آنها تنها درازریابی های کیفی از ترمیم استخوان استفاد شده و ارزیابی های کمی به طور کامل طی جراحی های مرحله اول و مرحله دوم (re-entry)، بطور کلینیکی انجام گرفت.

اندازه گیری های نسج نرم:

این متغیرها در جلسه جراحی که برای کلیه بیماران حداقل سه هفته پس از فاز I درمان اجرا شد، اندازه گیری و ثبت گردید:

- عمق پاکت (PPD): بیشترین عمق ثبت شده از لبه لته آزاد تا قاعده پاکت در ناحیه فورکیشن

- حد چسبندگی کلینیکی (CAL): فاصله CEJ تا عمیق ترین نقطه پاکت در ناحیه فورکیشن

- عمق بسته افقی فورکیشن (Closed Horizontal Probing Depth-CHPD) فاصله عمیق ترین ناحیه نفوذ پروپ به داخل فورکیشن عمود بر سطح باکال یا لینگوال، تا سطح داخلی لبه لته آزاد

- میزان تحلیل لته یا فاصله CEJ تا مارجین لته (CEJ/GM)

اندازه گیری های نسج سخت:

این اندازه گیری ها فقط در ثبت توپوگرافی ضایعات فورکیشن و وسعت و شدت تخریب استخوان ناحیه فورکا در حین عمل انجام گرفت و در جراحی re-entry نیز جهت تعیین میزان بهبود ضایعات

استخوانی ضایعات گزارش نموده اند (۸-۱۲). با این وجود بدلیل عدم نیاز به جراحی مرحله دوم و نیز عدم اکسیوز شدن زود هنگام غشا و کاهش احتمال عفونت، در حال حاضر غشاهای قابل جذب از محبوبیت بیشتری برخوردار می باشند.

تحقیق حاضر به مقایسه نتایج کلینیکی استفاده از دو روش بازسازی نسجی در ضایعات فورکیشن درجه II مولرهای مندیبل پرداخته است. در هر دو این روش ها از ماده پیوندی جایگزین استخوانی Bio-Oss¹ + ۱۰٪ کلاژن استفاده شد که در یک گروه همراه با فلپ کرونالی (BO/CF) و در گروه دیگر همراه با غشای قابل جذب کلاژن (BO/GTR)² بود.

روش بررسی

تحقیق حاضر یک کارآزمایی بالینی مداخله ای یکسو کور (Single blind Interventional clinical trial) با طرح split mouth (انجام و مقایسه روش ها در دو نیمه فک هر بیمار) بوده است.

در این بررسی ۱۰ بیمار شامل ۶ زن و ۴ مرد با میانگین سنی ۴۰/۲ سال دارای ۲۰ ضایعه فورکیشن دو طرفه مندیبل (۱۰ جفت) از مراجعین به دانشکده دندانپزشکی گیلان و کلینیک خصوصی مورد مطالعه قرار گرفتند. برای هر بیمار، هر یک از ضایعات فورکیشن بطور تصادفی با یکی از دو روش درمان گردید. بیماران از اینکه کدام روش در کدام طرف دهان بکار گرفته شد اطلاعی نداشتند. اصول انتخاب بیماران و فورکیشن ها بشرح زیر بود:

- بیماران از نظر سیستمیک از سلامت کامل برخوردار بوده و هیچگونه دارویی مصرف نمایند.

- هر بیمار دارای دو دندان مولر مندیبل در سمت چپ و راست با ضایعات فورکیشن کلاس II (بر اساس طبقه بندی Glickman 1953) در سطح باکال یا لینگوال باشد.

ویژگی های کلینیکی و رادیوگرافیک دندان های مورد بررسی شامل موارد زیر بود:

الف- فورکیشن ها به میزان حداقل ۴ میلی متر در بعد افقی قابل

¹Geistlich Pharama AG Switzerland

²Bio-Gide, Geistlich Pharama AG, Wollhusen, Switzerland

استخوانی تکرار گردید.

انجام گرفت.

فاصله CEJ تا کرسر استخوان در ناحیه میانی فورکا (CEJ-AC) ابعاد ضایعه استخوانی ناحیه فورکیشن شامل عمق افقی، عمودی و عرض آن بشرح زیر بود:

در گروه BO/CF، ماده پیوندی با overfill مختصری در داخل ضایعات قرار داده شد و سپس با عبور دادن بخیه‌های sling (نخ-silk 3/0) از داخل و قسمت فوقانی شیار براکت، فلپ به نحوی که حداقل در حد ۱ میلی‌متری CEJ قرار گرفته و تطابق کافی در تمام عرض مزودیستالی با سطح دندان داشته باشد، در موقعیت کرونالی بخیه شد.

الف: عمق افقی بازفورکیشن (Open Horizontal Probing Depth-OHPD) فاصله بین عمیق‌ترین ناحیه قابل پروب کردن تا خط مماس فرضی که height of contour باکالی دو ریشه مزیالی و دیستالی را بهم متصل می‌سازد، (با قراردادن یک پروب به شکل افقی این خط رفرانس رسم گردیده و اندازه‌گیری‌ها نسبت به سطح داخلی آن انجام گرفت).

در گروه BO/GTR نیز، قطعه‌ای از بلوک Bio-Oss collagen برداشته و در ضایعه با overfill مختصر قرار داده شد و سپس بر روی ماده پیوندی از غشای کلاژن استفاده شد. گسترش غشاء در اطراف ضایعه به میزان ۳-۴ میلی‌متر در اپیکال، ۲-۳ میلی‌متر در حاشیه طرفی و ۱-۲ میلی‌متر بالاتر از فورنیکس فورکیشن در قسمت کرونالی در نظر گرفته شد. سپس فلپ برگردانده شد و توسط بخیه sling محکم گردید. در اینجا نیز تطابق کافی فلپ با سطح ریشه و پوشش کافی غشاء با فلپ بدقت مدنظر قرار گرفت.

ب- عمق عمودی باز فورکیشن (Open Vertical Probing Depth-OVPD) فاصله بین عمیق‌ترین ناحیه ضایعه استخوانی تا فورنیکس فورکیشن در ناحیه میانی فورکا به محاذات furcal groove ج- عرض ضایعه فورکیشن: فاصله بین سطح مزیال ریشه دیستال تا سطح دیستال ریشه نرمال در حد استخوان باقیمانده قاعده ضایعه.

ایندکس‌ها:

از ایندکس‌های زیر یک بارپس از خاتمه فاز I درمان و بار دوم قبل از جراحی re-entry استفاده شد:

بیماران به مدت یک هفته از کپسول آموکسی سیلین (500mg/q8h) و در صورت درد، از استامینوفن کدئین و تا زمان برداشتن بخیه‌ها و براکت‌ها یعنی ۱۰ روز پس از عمل نیز از دهانشویه کلرهگزیدین ۰/۲ درصد دو بار در روز استفاده نمودند. تا دو ماه پس از جراحی بیماران هر دو هفته برای ارزیابی وضعیت بهداشت دهان و کنترل مراجعه نموده و پس از آن در ماه یک بار معاینه شدند تا زمانیکه پس از ۶ ماه به عمل re-entry مبادرت گردید و کلیه پارامترهای نسج نرم و سخت و ایندکس‌ها دوباره ثبت گردیدند. میزان تغییرات شاخص‌های تحت بررسی در دو گروه درمان شده، ابتدا به شکل درون گروهی و سپس بین دو گروه بر اساس آزمون wilcoxon و Mann-Whitney آنالیز گردید. $p < 0/05$ بعنوان سطح معنی‌داری در نظر گرفته شد.

- پلاک ایندکس (PI) مربوط به Silness & Loe (۱۳) مورد استفاده قرار گرفت.

- ایندکس لثه‌ای (GI) مربوط به Loe & silness (۱۴) بکار گرفته شد.

قبل از اقدام به جراحی در همان جلسه یا یک روز قبل یک براکت ارتدزی در وسط بعد مزودیستالی سطح باکال دندان مورد نظر و تا جای ممکن در موقعیتی کرونالی (بدون تداخل با کلوژن) توسط light cure composite resin متصل گردید.

روش جراحی:

پس از آماده سازی و برقراری بی‌حسی موضعی، فلپ تمام ضخامت بدون برش‌های آزاد کننده تهیه شد و جهت امکان کرونالی نمودن کافی فلپ، گسترش آن حداقل تا یک دندان در دیستال و دو دندان در مزیال دندان مورد نظر ادامه داده شد. در پی آن پس از خارج‌سازی کلیه نسوج گرانولیشن و دبریدمنت کامل سطح ریشه‌ها و ناحیه فورکا، اندازه‌گیری‌های نسج سخت همانگونه که شرح آن رفت،

یافته‌ها

با توجه به جداول ۱ و ۲ بهبودی در پارامترهای مورد مطالعه نسبت به قبل از عمل در هر دو گروه معنی‌دار بود و تنها ایندکس‌های پلاک و لثه‌ای، فاصله CEJ/GM و CEJ/AC در گروه BO/GTR تفاوت معنی‌دار با قبل از عمل نداشتند که این نتایج به جز فاصله CEJ/GM باگروه BO /CF مشابه بود. در سه نمونه از فورکیشن‌های درمان شده

جدول ۱- مقایسه تغییرات شاخص های مورد بررسی در گروه BO/CF قبل و ۶ ماه پس از درمان

شاخص	SD ± میانگین تغییرات قبل از عمل	SD ± میانگین تغییرات ۶ ماه پس از عمل	SD ± میانگین تغییرات	P value
PPD (mm)	۴/۰۰±۱/۲۶	۱/۸۳±۰/۷۵	۲/۱۷±۰/۷۵	P< ۰/۰۵*
CAL (mm)	۶/۶۶±۱/۵	۳/۵۰±۱/۳۷	۳/۱۷±۰/۹۸	P< ۰/۰۵*
CHPD (mm)	۵/۳۳±۰/۸۱	۱/۳۳±۰/۸۱	۴/۰۰±۰/۰۰	P< ۰/۰۵*
OVPD (mm)	۴/۵۰±۰/۸۳	۱/۳۳±۰/۸۱	۳/۱۷±۱/۴۷	P< ۰/۰۵*
OHPD (mm)	۴/۳۳±۱/۲۱	۰/۶۶±۰/۵۱	۳/۶۷±۱/۲۱	P< ۰/۰۵*
CEJ-GM (mm)	-۲/۱۶±۱/۱۶	-۱/۵۰±۱/۳۷	۰/۶۶±۰/۵۱	P< ۰/۰۵*
CEJ-AC (mm)	۶/۰۰±۱/۵۴	۵/۵۰±۱/۳۵	۰/۵۰±۰/۵۴	P> ۰/۰۵
PI	۰/۶۶±۰/۵۱	۰/۳۳±۰/۵۱	۰/۳۳±۰/۵۱	P> ۰/۰۵
GI	۰/۶۶±۰/۵۱	۰/۱۶±۰/۴۰	۰/۵۰±۰/۵۴	P> ۰/۰۵

*تفاوت معنی دار آماری

جدول ۲- مقایسه تغییرات شاخص های مورد بررسی در گروه BO/GTR قبل و ۶ ماه پس از درمان

شاخص	SD ± میانگین تغییرات قبل از عمل	SD ± میانگین تغییرات ۶ ماه پس از عمل	SD ± میانگین تغییرات	P value
PPD (mm)	۳/۳۳±۰/۸۱	۱/۱۶±۰/۴۰	۲/۱۷±۰/۹۸	P< ۰/۰۵*
CAL (mm)	۵/۰۰±۱/۰۹	۲/۶۶±۰/۸۱	۲/۳۳±۰/۵۱	P< ۰/۰۵*
CHPD (mm)	۴/۸۳±۰/۴۰	۱/۳۳±۰/۵۱	۳/۵۰±۰/۵۴	P< ۰/۰۵*
OVPD (mm)	۴/۶۶±۱/۳۶	۱/۳۳±۱/۲۱	۳/۳۳±۰/۵۱	P< ۰/۰۵*
OHPD (mm)	۴/۶۶±۱/۲۱	۰/۸۳±۰/۷۵	۳/۸۰±۱/۸۳	P< ۰/۰۵*
CEJ-GM (mm)	-۱/۶۶±۱/۰۳	-۱/۶۶±۰/۸۱	۰/۰۰±۰/۸۱	P> ۰/۰۵
CEJ-AC (mm)	۶/۰۰±۱/۴۱	۴/۸۳±۰/۹۸	۱/۱۶±۱/۴۷	P> ۰/۰۵
PI	۰/۵۰±۰/۵۴	۰/۰۰±۰/۰۰	۰/۵۰±۰/۵۴	P> ۰/۰۵
GI	۰/۵۰±۰/۵۴	۰/۰۰±۰/۰۰	۰/۵۰±۰/۵۴	P> ۰/۰۵

*تفاوت معنی دار آماری

جدول ۳- مقایسه تغییرات شاخص های مورد بررسی بین دو گروه BO/CF و BO/GTR، ۶ ماه پس از درمان

شاخص	BO/CF SD ± میانگین تغییرات	BO/GTR SD ± میانگین تغییرات	SD ± میانگین تغییرات	P value
PPD (mm)	۲/۱۷±۰/۷۵	۲/۱۷±۰/۹۸	۰/۰۰±۰/۸۶	P< ۰/۰۵*
CAL (mm)	۳/۱۷±۰/۹۸	۲/۳۳±۰/۵۱	۰/۸۴±۰/۷۴	P< ۰/۰۵*
CHPD (mm)	۴/۰۰±۰/۰۰	۳/۵۰±۰/۵۴	۰/۵۰±۰/۲۷	P< ۰/۰۵*
OVPD (mm)	۳/۱۷±۱/۴۷	۳/۳۳±۰/۵۱	۰/۱۶±۰/۹۹	P< ۰/۰۵*
OHPD (mm)	۳/۶۷±۱/۲۱	۳/۸۰±۱/۸۳	۰/۱۳±۱/۵۷	P< ۰/۰۵*
CEJ/GM (mm)	۰/۶۶±۰/۵۱	۰/۰۰±۰/۸۹	۰/۶۶±۰/۷۰	P< ۰/۰۵*
CEJ/AC (mm)	۰/۵۰±۰/۵۴	۱/۱۶±۱/۴۷	۰/۶۶±۱/۰۰	P< ۰/۰۵*
PI	۰/۳۳±۰/۵۱	۰/۵۰±۰/۵۴	۰/۱۷±۰/۵۲	P> ۰/۰۵
GI	۰/۵۰±۰/۵۴	۰/۵۰±۰/۵۴	۰/۰۰±۰/۰۰	P> ۰/۰۵

*تفاوت معنی دار آماری

همراه کاربرد غشای قابل جذب کلاژن (BO/GTR) در درمان ضایعات فورکیشن درجه II مندیبل بود.

در هر دو گروه میزان بهبودی در شاخص‌های نسج نرم و سخت نسبت به قبل از عمل از لحاظ آماری معنی‌دار و تنها تفاوت موجود بین دو گروه نسبت به قبل از عمل، در شاخص تحلیل لثه بوده است. بین دو شیوه درمانی بکار رفته در هیچ یک از متغیرهای تحت بررسی، تفاوت معنی‌دار آماری وجود نداشت. از آنجا که شاخص‌های پلاک و لته‌ای در هر دو گروه تفاوت معنی‌دار آماری را نسبت به قبل از عمل نشان نداده و این تفاوت بین دو گروه تحت بررسی نیز مشاهده نگردید، می‌توان این چنین عنوان نمود که التهاب به عنوان یک عامل مداخله گر، در نتایج حاصله از روش‌های درمانی بکار رفته در این پژوهش دخالتی نداشته است.

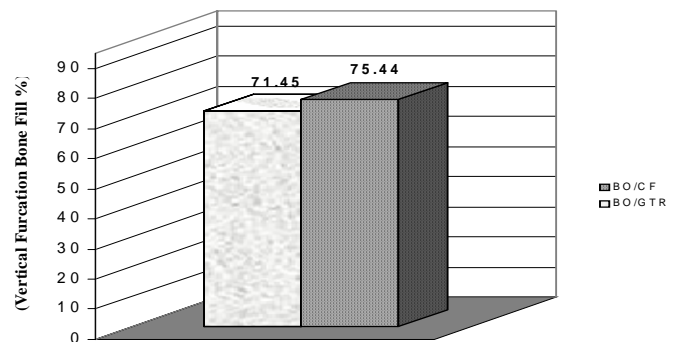
در گروه BO/CF میزان کاهش عمق پروبینگ افقی و عمودی و بهبودی در CAL، همچنین میزان پر شدن استخوانی در ابعاد افقی و عمودی فورکا با نتایج تحقیقات Evans و همکاران (۱۳) و Gantes و همکاران (۱۴) و Yukna و Yukna (۱۴) و Yi-pin و همکاران (۱۵) که از مواد پیوندی با یا بدون کرونالی فلپ در درمان ضایعات فورکیشن استفاده نموده‌اند همخوانی دارد.

Khoshkhoonejad و همکاران با استفاده از Bio-Oss و فلپ کرونالی کاهش عمق عمودی و افقی پروب به ترتیب به میزان ۳/۱۷ و ۴/۴۲ میلی‌متر را بدست آورده و نیز بهبود عمق عمودی و افقی ضایعه استخوانی فورکا را معادل ۴/۱۷ و ۳/۸۷ میلی‌متر گزارش نمودند. این محققین همچنین تحلیل لثه ای معادل ۰/۲ میلی‌متر را نسبت به قبل از عمل مشاهده نمودند (۱۶). در بررسی حاضر نتایج بدست آمده از گروه BO/CF به مطالعه این محققین نزدیک بود ولی نکته قابل تأمل، کاهش معنی‌دار آماری به میزان متوسط ۰/۶ میلی‌متر در مقدار تحلیل لثه با کرونالی نمودن فلپ می‌باشد که بر خلاف تحلیل لثه گزارش شده توسط Khoshkhoonejad و همکاران (۱۶)، Luepke و همکاران (۱۶)، Houser و همکاران (۱۸) گویای بهبود شرایط نسج نرم است. در تحقیقی مشابه، Reddy و همکاران، به مقایسه دو روش درمانی استفاده از Bio-Oss با و بدون همراهی غشای قابل جذب کلاژن Bio-Gide (BG) در ضایعات فورکیشن درجه II مندیبل پرداختند (۱۹).

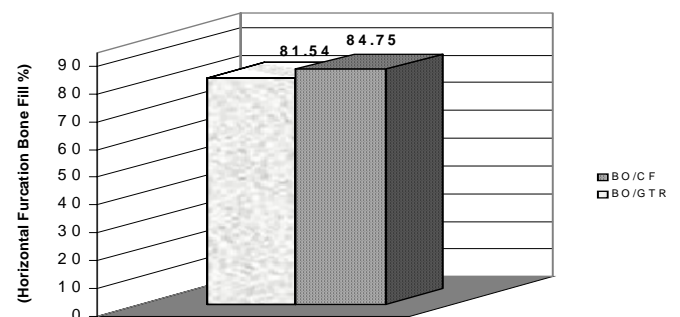
تحلیل لته‌ای به میزان ۱ میلی‌متر در گروه BO/GTR رخ داد که البته از نظر آماری معنی‌دار نبود، در حالیکه در گروه BO/CF کاهش معنی‌داری در فاصله CEJ/GM مشاهده گردید، (بهبود موقعیت نسج نرم) در هر دو گروه نیز ۳ نمونه از فورکیشن‌های تحت درمان بطور کامل پر شدند. در نمودارهای ۱ و ۲ میزان پرشدن یا Bone fill عمودی و افقی ضایعات فورکا با هر یک از دو روش درمانی مقایسه گردیده است.

یک نکته قابل ذکر کاهش فاصله CEJ-AC

در هر دو گروه بود که اگرچه از نظر آماری معنی‌دار نبود ولی گویای رسوب کرسنال استخوان می‌باشد. لازم به ذکر است که در هیچ یک از شاخص‌های تحت بررسی بر اساس آزمون Mann-Whitney تفاوت معنی‌داری بین دو گروه حاصل نیامد (جدول ۳).



نمودار ۱- مقدار پرشدن عمودی ضایعه فورکا (درصد) پس از ۶ ماه



نمودار ۲- مقدار پرشدن افقی ضایعه فورکا (درصد) پس از ۶ ماه

بحث و نتیجه گیری

هدف از این مطالعه مقایسه اثرات کلینیکی استفاده از Bio-Oss + ۱۰٪ کلاژن در همراهی با فلپ کرونالی (BO/CF) یا به

II فورکا به $1/7 \pm 2$ و $1/9 \pm 3$ میلی‌متر پر شدن عمودی و افقی ضایعه (به ترتیب) و کاهش عمق افقی پروب $2/2 \pm 2/2$ میلی‌متر دست یافتند. ایشان میزان $0/9 \pm 0/2$ میلی‌متر تحلیل لثه و $1 \pm 0/4$ میلی‌متر تحلیل کرسنال استخوانی را نیز گزارش نمودند (۱۸). نتایج تحقیق فعلی در گروه BO/GTR، بر یافته‌های این محققین اندکی برتری داشت. همچنین تحلیل کرسنال استخوانی در هیچ یک از دو گروه درمانی مشاهده نشد بلکه در دو گروه BO/GTR و BO/CF به ترتیب $1/16$ و $0/5$ میلی‌متر رسوب کرسنال استخوان بدست آمد که این تغییرات از لحاظ آماری نسبت به قبل از عمل و نیز بین دو گروه معنی‌دار نبود.

نتایج فوق حاکی از آنست که کرونالی نمودن فلپ به کمک براکت‌های ارتدنسی (نه فقط با آزاد سازی فلپ و کشش کرونالی آن توسط بخیه‌ها، که می‌تواند به مرور زمان طی ۱۰-۷ روز با تغییر موقعیت فلپ به سمت اپیکال همراه گردد)، علاوه بر دورسازی اپی‌تلیوم از عمق ضایعه و فراهم آوردن امکان دستیابی به اتصالات همبند جدید از بروز تحلیل لثه که بطور شایعی با روش‌های بکارگیری غشاء همراه است نیز جلوگیری می‌نماید.

از طرف دیگر رسوب کرسنال استخوان در گروه BO/GTR خود گویای عملکرد بهتر غشاء در برقراری سد بافتی است. بدین ترتیب می‌توان پیشنهاد نمود که در روش‌های GTR جهت بهبود موقعیت نسج نرم و پیشگیری از بروز تحلیل لثه و کاهش شانس اکسپوز شدن غشاء و نیز تحلیل کرسنال استخوانی، استفاده از روش کرونالی فلپ به کمک نوعی اتصالات تاجی نظیر براکت‌های ارتدنسی ممکن است مؤثر واقع گردیده و میزان اتصالات جدید حاصله را بهبود بخشد.

میزان بهبودی در شاخص‌های نسج نرم و سخت در گروه BO/CF تحقیق حاضر، برتری را نسبت به استفاده از Bio-Oss به تنهایی (در مطالعه این محققین) نشان می‌دهد که بطور مشخص می‌توان آن را به کرونالی نمودن فلپ و در نتیجه حفظ بهتر ماده پیوندی در ضایعه و تطابق بهتر فلپ با سطح ریشه دندان نسبت داد. در حالیکه بین میزان کاهش عمق افقی فورکا، بهبودی در CAL و شاخص‌های نسج سخت تفاوت معنی‌دار آماری به نفع روش BO/BG توسط Reddy و همکاران گزارش گردیده است، در تحقیق حاضر بین هیچ یک از شاخص‌های نسج نرم و سخت با دو روش درمانی تفاوت معنی‌داری مشاهده نگردید. این امر می‌تواند این امر را به ذهن آورد که با کرونالی نمودن فلپ به کمک اتصالات تاجی، نتایج کلینیکی حاصل از کاربرد مواد پیوندی استخوان را می‌توان ارتقا بخشیده و از بروز تحلیل لثه پیشگیری نمود، که البته با توجه به انتخاب نمونه‌هایی با مقدارلثه کراتینیزه کافی و ضخامت نسجی مطلوب در این بررسی، قابل توجیه است.

در گروه BO/GTR، کاهش عمق پروب و بهبود CAL به تحقیق Atsushi و همکاران (۲۰) که از BO/BG در ضایعات فورکا استفاده نموده اند (کاهش عمق پروب $2/67$ و بهبود CAL $2/79$ میلی‌متر) و نیز De Leonardis (۲۱) با استفاده از غشای poly lactic acid و FDBA (کاهش عمق پروب $2/8$ و بهبود در CAL به میزان $2/3$ میلی‌متر) نزدیک می‌باشد. در عین حال Leonardis و همکاران مقدار $0/4$ میلی‌متر تحلیل لثه را گزارش نمودند که در تحقیق حاضر موقعیت مارجین لثه نسبت به قبل از عمل در گروه BO/GTR ثابت باقی ماند. Houser و همکاران وی با استفاده از BO/BG در ضایعات درجه

منابع:

- 1- Klinge B, Nilvéus R, Kiger RD, Egelberg J. Effect of flap placement and defect size on healing of experimental furcation defects. J Periodontal Res. 1981 Mar;16(2):236-48.
- 2- Klinge B, Nilvéus R, Egelberg J. Effect of crown-attached sutures on healing of experimental furcation defects in dogs. J Clin Periodontol. 1985 May;12(5):369-73.
- 3- Nilvéus R, Bogle G, Crigger M, Egelberg J, Selvig KA. The effect of topical citric acid application on the healing of experimental furcation defects in dogs. II. Healing after repeated surgery. J Periodontal Res. 1980 Sep;15(5):544-50.
- 4- Gantes BG, Garrett S. Coronally displaced flaps in reconstructive periodontal therapy. Dent Clin North Am. 1991 Jul;35(3):495-504.
- 5- CRIGGER M, BOGLE G, NILVÉUS R, EGELBERG J, SELVIG KA. The effect of topical citric acid application on the healing of experimental furcation defects in dogs. J Perio Res. 1978; 13(6):538-49.
- 6- Gantes B, Martin M, Garrett S, Egelberg J. Treatment of periodontal furcation defects. (II). Bone regeneration in mandibular class II defects. J Clin Periodontol. 1988 Apr;15(4):232-9.
- 7- Yukna RA, Evans GH, Aichelmann-Reidy MB, Mayer ET. Clinical comparison of bioactive glass bone replacement graft material and expanded polytetrafluoroethylene barrier membrane in treating human mandibular molar class II furcations. J Periodontol. 2001 Feb;72(2):125-33.
- 8- Lamb JW, Greenwell H, Drisko C, Henderson RD, Scheetz JP, Rebitski G. A comparison of porous and non-porous teflon membranes plus demineralized freeze-dried bone allograft in the treatment of Class II buccal/lingual furcation defects: A

clinical reentry study. *J Periodontol.* 2001; 72(11):1580-7.

9- Eickholz P, Kim TS, Holle R, Hausmann E. Long-term results of guided tissue regeneration therapy with non-resorbable and bioabsorbable barriers. I. Class II furcations. *J Periodontol.* 2001 Jan;72(1):35-42.

10- Jepsen S, Heinz B, Jepsen K, Arjomand M, Hoffmann T, Richter S, et al. A Randomized clinical trial comparing enamel matrix derivative and membrane treatment of buccal class II furcation involvement in mandibular molars. Part I: Study design and results for primary outcomes. *J Periodontol.* 2004 Aug; 75(8):1150-1160.

11- Tsao YP, Neiva R, Al-Shammari K, Oh TJ, Wang HL. Factors influencing treatment outcomes in mandibular Class II furcation defects. *J Periodontol.* 2006 Apr;77(4):641-6.

12- Eickholz P, Kim TS, Holle R, Hausmann E. Long-term results of guided tissue regeneration therapy with non-resorbable and bioabsorbable barriers. I. Class II furcations. *J Periodontol.* 2001 Jan;72(1):35-42.

13- Evans GH, Yukna RA, Sepe WW, Mabry TW, Mayer ET. Effect of various graft materials with tetracycline in localized juvenile periodontitis. *J Periodontol.* 1989 Sep;60(9):491-7.

14- Yukna RA, Yukna CN. Six-year clinical evaluation of HTR synthetic bone grafts in human grade II molar furcations. *J Periodontal Res.* 1997 Nov;32(8):627-33.

15- Yi-pin T, Rodrigo N, Khalaf AI. Effects of a mineralized human cancellous bone allograft in regeneration of mandibular class II furcation defects. 2006; 77(3):416-25.

16- Khoshkhoo Nejad AK, Mohseni Salehi SH, Rooeintan M. Bio-Oss in treatment of furcation class II defects and comparison with coronally positioned Flap. *J Dent, Tehran University of Medical Sciences.* 2004;1(3):26-31.

17- Luepke PG, Mellonig JT, Brunsvold MA. A clinical evaluation of a bioresorbable barrier with and without decalcified freeze-dried bone allograft in the treatment of molar furcations. *J Clin Periodontol.* 1997 Jun;24(6):440-6.

18- Houser BE, Mellonig JT, Brunsvold MA, Cochran DL, Meffert RM, Alder ME. Clinical evaluation of anorganic bovine bone xenograft with a bioabsorbable collagen barrier in the treatment of molar furcation defects. *Int J Periodontics Restorative Dent.* 2001 Apr;21(2):161-9.

19- Reddy KP, Nayak DG, Uppoor AS. A clinical evaluation of anorganic bovine bone graft plus 10% collagen with or without a barrier in the treatment of class II furcation defects. *J Contemp Dent Pract.* 2006 Feb 15;7(1):60-70.

20- Atsushi O, Hidekazu K, Motoyuki S, Satoru Y, Koji H. The Clinical Evaluation of Periodontal Surgery with Porous Bone Graft Material (Bio-Oss) and Collagen Membrane (Bio-Gide). *J Jap Assoc Periodontol.* 1999;41(2): 153-165.

21- De Leonardis D, Garg AK, Pedrazzoli V, Pecora GE. Clinical evaluation of the treatment of class II furcation involvements with bioabsorbable barriers alone or associated with demineralized freeze-dried bone allografts. *J Periodontol.* 1999 Jan;70(1):8-12.