

## بررسی مقایسه‌ای درمان ضایعات استخوانی دو و سه دیواره پریودنتال با استفاده از فرآورده‌های ماتریکس مینا و دبریدمان ساده

دکتریداله سلیمانی شایسته<sup>†</sup> - دکتر سید حسین محسنی صالحی منفرد<sup>\*\*</sup> - دکتر سولماز اسکندریون<sup>\*\*\*</sup>

\*دانشیار گروه آموزشی پریودانتیکس دانشکده دندانپزشکی و عضو مرکز تحقیقات دانشگاه علوم پزشکی و خدمات بهداشتی، درمانی تهران  
 \*\*استادیار گروه آموزشی پریودانتیکس دانشکده دندانپزشکی و عضو مرکز تحقیقات دانشگاه علوم پزشکی و خدمات بهداشتی، درمانی تهران  
 \*\*\*دندانپزشک

**Title:** A comparative study on treatment of two and three walled periodontal bony defects utilizing open flap debridement with and without enamel matrix derivatives

**Authors:** Soleimani Shayesteh Y. Associate Professor\*, Mohseni Salehi Monfared SH. Assistant Professor\*, Eskandarion S. Dentist

**Address:** \*Department of Periodontics, Faculty of Dentistry, Tehran University of Medical Sciences

**Background and Aim:** Intrabony periodontal defects are important problems in periodontology and up to now several ways have been suggested for their treatment. Treatment with enamel matrix derivatives (EMD) has been shown to enhance periodontal regeneration. There is limited information available from clinical trials regarding the performance of EMD in the treatment of periodontal intrabony defects. This study was designed to compare the clinical and radiographic effects of EMD treatment to that of open flap debridement (OFD) for two and three walled intrabony defects.

**Materials and Methods:** 18 patients were included in this clinical trial which have 24 two and/ or three intrabony defects. Defects were randomly divided into two groups (test and control). Defects in test group were treated with flap surgery plus EMD and in control group with open flap debridement. At baseline and at 3 and 6 months follow up, clinical and radiographic measurements were performed. Data were analyzed using Greenhouse-Geisser test with  $p < 0.05$  as the limit of significance.

**Results:** At 3 and 6 months, mean probing pocket depth reduction was greater in the test group (EMD) (4.33 mm and 4.70 mm) compared to the OFD group (2.54 mm and 3.09 mm). Mean values for clinical attachment gain in the EMD group after 3 and 6 months were 4.29 mm and 4.98 mm, and in OFD group were 2.83 and 2.82 mm respectively. Radiographic bone gain measured by radiovisiography technique was greater in the EMD group compared to the OFD group (4.66 mm in EMD and 1.11 mm in OFD group after 3 months and 5.78 mm in EMD and 1.39 mm in OFD group after 6 months).

**Conclusion:** Based on the results of this study, treatment with flap surgery and EMD compared to open flap debridement, produced more favorable clinical improvements in two and three walled intrabony defects.

**Key Words:** Clinical trial; Enamel matrix derivatives (Emdogain); Regenerative surgery; Intrabony defects; Open flap debridement (OFD)

<sup>†</sup> مؤلف مسؤول: نشانی: تهران - میدان انقلاب - خیابان قدس - دانشگاه علوم پزشکی تهران - دانشکده دندانپزشکی - گروه آموزشی پریودانتیکس  
 تلفن: ۰۲۶۴۰۶۶۴۰ نشانی الکترونیک: drshayesteh20@yahoo.com

## چکیده

**زمینه و هدف:** روشهای درمانی رژنریتیو یکی از راه‌های درمانی ضایعات پریودنتال می‌باشند که سعی در بازسازی کامل انساج ازدست رفته در اثر بیماریهای پریودنتال را دارند. استفاده از فرآورده‌های ماتریکس مینا (Emdogain) امروزه به واسطه تواناییهای خاص این ماده، در بین روشهای رژنریتیو از توجه خاصی برخوردار است. مطالعه حاضر با هدف مقایسه تأثیر فرآورده‌های ماتریکس مینا و دبریدمان ساده در درمان ضایعات استخوانی دو و سه دیواره پریودنتال انجام شد.

**روش بررسی:** در این مطالعه کارآزمایی بالینی (Clinical Trial)، ۲۴ ضایعه استخوانی دو و سه دیواره پریودنتال مشابه با عمق پاکت ۵ میلیمتر یا بیشتر و حد چسبندگی کلینیکی ۶ میلیمتر یا بیشتر و عمق ضایعه استخوانی ۳ میلیمتر یا بیشتر، مورد بررسی قرار گرفت. ضایعات به صورت تصادفی به دو گروه تست و کنترل تقسیم شدند. قبل از درمان، بیماران گروه تست و کنترل از لحاظ Gingival Index، Plaque Index و متغیرهای عمق پاکت، حد چسبندگی کلینیکی و بازسازی استخوانی (Bone level) تفاوت معنی‌داری نشان ندادند. در گروه کنترل ضایعات با روش دبریدمان ساده و در گروه تست با استفاده از EDTA و فرآورده‌های ماتریکس مینا (Emdogain) درمان شدند. یافته‌های به دست آمده از اندازه‌گیریهای متغیرها قبل و بعد از درمان در دو گروه با استفاده از آزمون آماری Greenhouse-Geisser از گروه General Linear Model ارزیابی و میزان تأثیر دو روش با هم مقایسه گردید.  $P < 0.05$  به عنوان سطح معنی‌داری در نظر گرفته شد.

**یافته‌ها:** متوسط تغییرات حاصل در سه متغیر، عمق پاکت (Probing Pocket Depth)، سطح چسبندگی کلینیکی (Clinical Attachment Level) و بازسازی استخوان (Bone Level) در ارزیابیهای ۳ و ۶ ماه پس از جراحی در گروه تست به صورت معنی‌داری از گروه کنترل مطلوبتر بود.

**نتیجه‌گیری:** استفاده از فرآورده‌های ماتریکس مینا به عنوان یک روش مطلوب در درمان ضایعات استخوانی دو و سه دیواره پریودنتال پیشنهاد می‌شود.

**کلیدواژه‌ها:** کارآزمایی بالینی؛ فرآورده‌های ماتریکس مینا؛ اتیلن دی‌آمین تترااستیک اسید (EDTA)؛ جراحی رژنریتیو؛ ضایعه دو و سه دیواره استخوانی؛ دبریدمان ضایعه

وصول: ۸۴/۰۴/۰۱ اصلاح نهایی: ۸۴/۱۲/۱۵ تأییدچاپ: ۸۵/۰۲/۲۶

## مقدمه

در سالهای اخیر فرآورده‌های ماتریکس مینا به عنوان ماده‌ای که باعث افزایش رژنریشن پریودنتال می‌شود، بسیار مورد توجه قرار گرفته و تحقیقات زیادی در این زمینه انجام شده است.

Gestrelius و همکاران طی مطالعه‌ای بر روی مدل‌های dehiscence نشان دادند که ویسکوزیته فرآورده‌های ماتریکس مینا (Emdogain) در PH خنثی و دمای بدن کاهش می‌یابد و عملکرد آن تسریع می‌شود.

Emdogain جذب کلاژن، هیدروکسی آپاتایت و سطح عریان ریشه می‌شود و بر روی سطح ریشه مجموعه‌های پیچیده کرومی نامحلولی را ایجاد می‌کند که به مدت ۲ هفته

ضایعات استخوانی زاویه‌دار یکی از علائم مهم پیشرفت بیماریهای پریودنتال می‌باشند که تاکنون روشهای درمانی متعددی شامل روشهای Resective و Regenerative جهت درمان این ضایعات به کار گرفته شده‌اند.

هدف ایده‌آل درمان پریودنتال بازسازی کامل بافت‌های پریودنتال و ایجاد چسبندگی جدید (New Attachment) می‌باشد که روشهای رژنریتیو این هدف را دنبال می‌کنند.

در زمینه روشهای رژنریتیو تا امروز مواد و روشهای مختلفی پیشنهاد و بررسی شده‌اند که برخی با شکست مواجه شده و برخی نیز از موفقیت نسبی برخوردار بودند.

EDTA و Emdogain و در گروه کنترل ضایعات فقط با استفاده از EDTA درمان شدند.

بررسی هیستولوژیک ۵ ماه پس از درمان نشان داد که درمان با Emdogain رجنریشن بافتی بیشتری نسبت به گروه کنترل ایجاد کرده است؛ در ضمن میزان بازسازی استخوان در گروه تست ۳۱٪ بیشتر از گروه کنترل بود (۵).

Froum و همکاران در ۱۱ مرکز دانشگاهی، ۳۷۶ بیمار را که هر یک حداقل ۲ ضایعه داخل استخوانی داشتند، تحت درمان با Emdogain قرار دادند. پس از کنترل علائم Objective و Subjective در بیماران مورد نظر به دنبال درمان با Emdogain، هیچ واکنشی مبنی بر حساسیت‌زایی این ماده دیده نشد، بنابراین Emdogain به عنوان یک ماده ایمن در درمان ضایعات استخوانی معرفی گردید (۶).

طی بررسی Hatter و همکاران بر روی سلولهای پره‌استئوبلاستیک موش، Emdogain توانایی حمایت رشد سلولهای شبه استئوبلاست و افزایش تمایز استئوبلاست‌ها از طریق تحریک ظهور عوامل فنوتیپی را دارا بود (۷).

با توجه به این که در هیچ یک از مطالعات انجام شده تا امروز بررسی اختصاصی اثر Emdogain بر درمان انواع خاص ضایعات استخوانی صورت نگرفته است، هدف از مطالعه حاضر، بررسی خواص اثرات درمانی Emdogain بر ضایعات استخوانی دو و سه دیواره پریودنتال بود تا با استفاده از نتایج به دست آمده، طرح درمان بهتری جهت درمان این نوع ضایعات ارائه گردد.

### روش بررسی

این مطالعه کارآزمایی بالینی (Clinical trial)، بر روی ۲۴ ضایعه داخل استخوانی دو و سه دیواره در فک بالا و پائین در ۲۰ بیمار با میانگین سنی ۴۲/۱ سال که به بخش پریودانتیکس دانشکده دندانپزشکی دانشگاه علوم پزشکی

در محل باقی مانده و تجمع سلولهای شبه فیروبللاست را تحریک می‌کنند (۱).


Parodi و همکاران ۲۱ بیمار با ضایعات داخل استخوانی عمیق را تحت درمان با Emdogain قرارداد و ضایعات را به دو دسته عمیق ( $< 9 \text{ mm}$ ) و خیلی عمیق ( $\geq 9 \text{ mm}$ ) تقسیم کردند. پس از ۱۲ ماه متغیرهای CAL و PPD و Bone Level در تمام ضایعات به صورت معنی‌داری بهبود یافت و نتایج به دست آمده به صورت معنی‌داری در مورد متغیر CAL در ضایعات عمیق بهتر از ضایعات خیلی عمیق بود (۲). Froum و همکاران، ۵۳ ضایعه داخل استخوانی را در دو گروه تست و کنترل تحت درمان قرار دادند.

در گروه تست ضایعات با روش دبریدمان ضایعه (open flap debridment) و در گروه تست با استفاده از Emdogain درمان شدند. ارزیابی ضایعات پس از یک سال نشان داد که در تمام متغیرها (Bone Level, PPD, CAL) در گروه تست نتایج به صورت معنی‌داری بهتر از گروه کنترل و بازسازی استخوان در بررسی reentry در گروه تست حدود سه برابر گروه کنترل بود (۳).

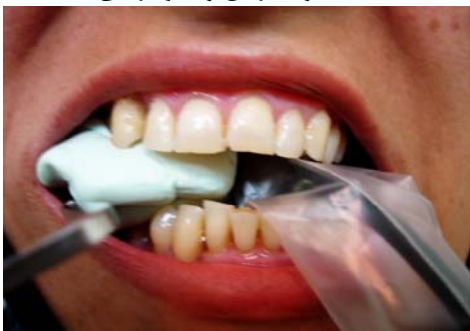Tonetti و همکاران، ۱۷۲ بیمار که حداقل یک ضایعه داخل استخوانی داشتند را در ۱۲ مرکز دانشگاهی در دو گروه تست و کنترل تحت درمان قرار دادند.

در گروه کنترل ضایعات با روش simplified or modified papilla preservation flap و در گروه تست با همین روش و با استفاده از Emdogain درمان شدند. در ارزیابی ضایعات یک سال پس از جراحی نتایج به دست آمده (در متغیرهای CAL, PPD) در گروه تست به صورت معنی‌داری بهتر از گروه کنترل بود (۴).

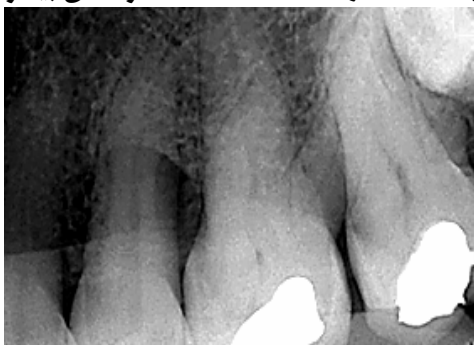Cochran و همکاران در بررسی بر روی میمونهای بابون ضایعات experimental را در دو گروه تست و کنترل تحت درمان قرار دادند. در گروه تست ضایعات با استفاده از



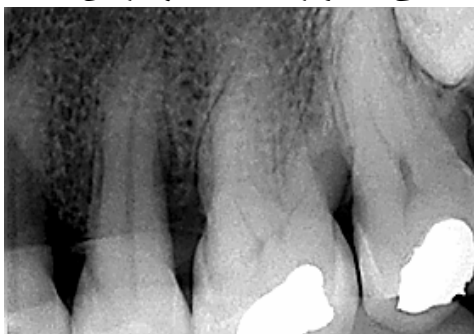الف- template و sensor روی XCP جهت استاندارد کردن رادیوگرافی



ب- sensor و template با XCP در دهان بیمار



ج- تصویر RVG قبل از جراحی



د- تصویر RVG سه ماه بعد از جراحی

شکل ۱- تهیه رادیوگرافی RVG

تهران مراجعه کرده بودند، انجام شد. ضایعاتی که عمق پروبینگ آنها ۵ میلی‌متر یا بیشتر، سطح چسبندگی کلینیکی (CAL) آنها ۶ میلی‌متر یا بیشتر و عمق ضایعه استخوانی در تصویر (RVG) Radiovisiography در آنها ۳ میلی‌متر یا بیشتر بود، انتخاب و در صورت تمایل بیمار به شرکت در پژوهش و مقدر بودن رعایت و اجرای دستورات بهداشتی توسط بیمار، در این بررسی قرار گرفتند. در صورت وجود درگیری فورکا یا ضایعه فعال اندودنتیک در محل ضایعه مورد نظر، تروماتیک بودن اکلوزن بیمار، عادت پارافانکشنال در بیمار و یا ابتلا به بیماری سیستمیکی که با ترمیم تداخل داشت (مثل دیابت ملتئوس)، بیمار از مطالعه حذف گردید.

ابتدا در ارتباط با روش کار، روش جراحی، ماده مورد مصرف و منشأ تهیه آن توضیحات لازم به بیمار داده شد و پس از آن در صورت تمایل بیمار به همکاری رضایت‌نامه کتبی از بیمار اخذ گردید. پس از آن برای تمام بیماران فاز اولیه درمان پریودنتال شامل آموزش بهداشت دهان و دندان و جرم‌گیری و صاف نمودن سطح ریشه دندانها، انجام شد. بیماران پس از دو هفته تکمیل فاز یک درمان مراجعه نموده و اندازه‌گیریهای اولیه شامل عمق پاکت (PPD) و سطح چسبندگی کلینیکی (CAL) صورت گرفت و در پرسشنامه ثبت شد. در این مرحله از ضایعه یک تصویر رادیوگرافی RVG تهیه و با استفاده از نرم‌افزار Trophy (۸) عمق ضایعه استخوانی (فاصله بین CEJ و اپیکالی‌ترین نقطه عمق ضایعه استخوانی) اندازه‌گیری و ثبت شد. رادیوگرافی RVG با استفاده از یک Template تهیه شده از ماده قالب‌گیری (پوتی Speedex) به منظور قابل تکرار نمودن رادیوگرافی و همچنین با استفاده از Extended cone parallel (XCP) به منظور استاندارد کردن رادیوگرافی موازی صورت گرفت (شکل ۱- الف و ب). در مرحله دوم بیماران وارد فاز جراحی شدند. پس از آماده کردن بیمار ابتدا بی‌حسی موضعی با روش انفیلتراسیون با لیدوکائین ۲٪ در ناحیه اعمال شد.

ثبت گردید.

یافته‌های به دست آمده از اندازه‌گیری متغیرها قبل و بعد از درمان با انجام آزمون آماری Greenhouse-Geisser از گروه General Linear Model مورد تجزیه و تحلیل قرار گرفتند و  $p < 0/05$  به عنوان سطح معنی‌داری در نظر گرفته شد.

### یافته‌ها

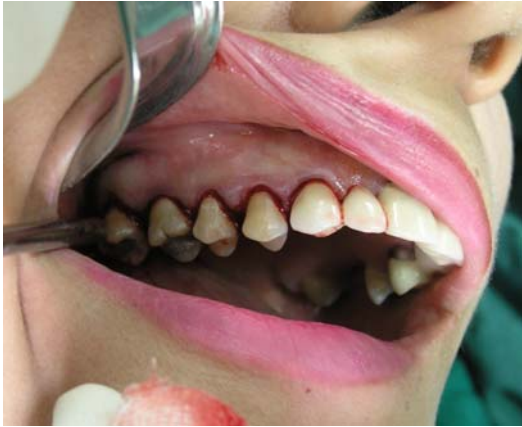تحقیق حاضر بر روی ۲۴ ضایعه داخل استخوانی دو و سه دیواره در دو گروه تست (Emdogain) و کنترل (دبریدمان ساده) صورت گرفت. به منظور بررسی تأثیر به کارگیری ماده Emdogain در درمان ضایعات استخوانی دو و سه دیواره پریودنتال، میزان تفاوت متغیرهای مورد مطالعه قبل و بعد از جراحی (سه ماه بعد) در گروه تست و کنترل محاسبه شدند و با استفاده از آزمون آماری Greenhouse-Geisser از گروه General Linear Model مورد بررسی قرار گرفتند. نتایج به دست آمده به شرح زیر بود (اطلاعات به دست آمده در جداول ۱-۳ قید گردید):

در مورد عمق پاکت (PPD) میانگین مقدار آن قبل از جراحی، سه ماه بعد از جراحی و شش ماه بعد از جراحی در گروه کنترل به ترتیب ۷/۰۴، ۴/۵ و ۳/۹۵ میلی‌متر و در گروه تست این مقادیر به ترتیب ۷/۳۳، ۳/۰۰ و ۲/۶۳ میلی‌متر بود که نتیجه به دست آمده در شش ماه بعد از جراحی در گروه تست (Emdogain) با  $p < 0/001$  به صورت معنی‌داری مطلوب‌تر از گروه کنترل بود.

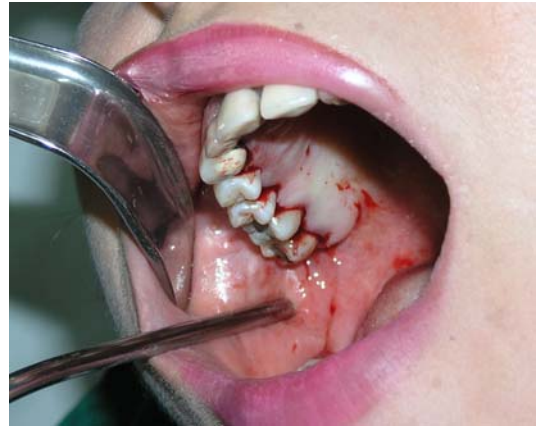در مورد متغیر سطح چسبندگی کلینیکی (CAL)، در گروه کنترل میانگین مقدار آن قبل از جراحی، ۳ و ۶ ماه بعد از جراحی به ترتیب ۸/۰۰، ۵/۱۷ و ۵/۰۰ میلی‌متر و در گروه تست این مقادیر برابر با ۸/۶۶، ۴/۳۷ و ۳/۶۸ میلی‌متر بود. آزمون انجام شده نشان داد که با  $p < 0/001$  نتیجه به دست آمده به طور معنی‌داری در گروه تست بهتر از گروه کنترل بود.

برش سالکولار در باکال و لینگوال در حداقل یک دندان در مزایال و دیستال ضایعه داده شد؛ سپس فلپ به صورت full thickness کنار زده شد، به صورتی که دید و دسترسی کافی به ضایعه ایجاد شود. سپس دبریدمان کامل ضایعه به همراه جرمگیری و صاف کردن سطح ریشه به کمک وسایل دستی و التراسونیک انجام شد. پس از اطمینان کامل از دبریدمان ضایعه و تمیز شدن سطح ریشه، در گروه تست به منظور برداشته شدن Smear layer، EDTA (Ethylene Diamine Tetraacetic Acid) ۲۴٪ بر روی سطح ریشه تزریق شد. پس از دو دقیقه محل کاملاً با استفاده از نرمال سالین شستشو داده شد تا کاملاً عاری از EDTA گردد، سپس در ضمن مراقبت جهت آلوده نشدن ضایعه به خون یا بزاق بلافاصله Emdogain در داخل ضایعه از عمق ضایعه به سمت سطح ریشه تزریق گردید (۷).

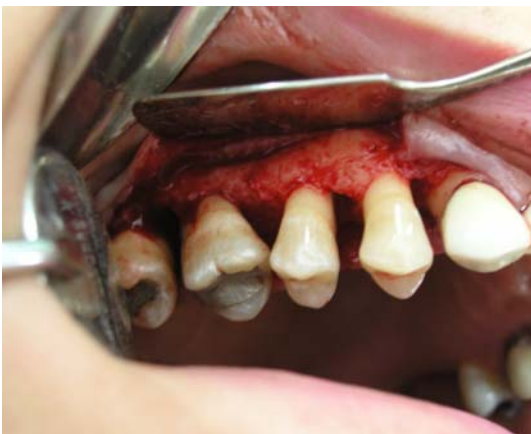پس از آن سریعاً فلپ‌ها برگردانده شد و با استفاده از نخ بخیه سیلک ۰-۳ و با روش Figure of C بخیه شد. در گروه کنترل پس از مرحله دبریدمان و شستشو، فلپ‌ها به همین صورت برگردانده و بخیه شدند (شکل ۲-الف-ی). برای تمام بیماران آنتی‌بیوتیک آموکسی‌سیلین ۵۰۰ میلی‌گرم و مترونیدازول ۲۵۰ میلی‌گرم با دوز هر هشت ساعت یک عدد به مدت ۱۰ روز و دهان شویه کلرهگزیدین ۰/۲٪ روزی دو بار به مدت ۲-۳ هفته و برای کاهش درد بعد از جراحی، استامینوفن نیز تجویز شد. به بیماران توصیه گردید که تا ۲ هفته ناحیه جراحی شده را مسواک نزنند و تا ۴ هفته در ناحیه مورد نظر از وسایل تمیز کننده بین‌دندانی استفاده نمایند. بعد از ۱۰ روز بخیه‌ها برداشته شد و بررسی بهداشت دهان صورت گرفت. پس از آن هر سه هفته یکبار بیماران معاینه شدند و در صورت لزوم مجدداً آموزش بهداشت و پروفیلاکسی انجام گرفت. ۳ و ۶ ماه پس از جراحی اندازه‌گیری‌های کلینیکی (CAL، PPD) مجدداً صورت گرفت و رادیوگرافی RVG تکرار شد، سپس عمق ضایعه اندازه‌گیری و



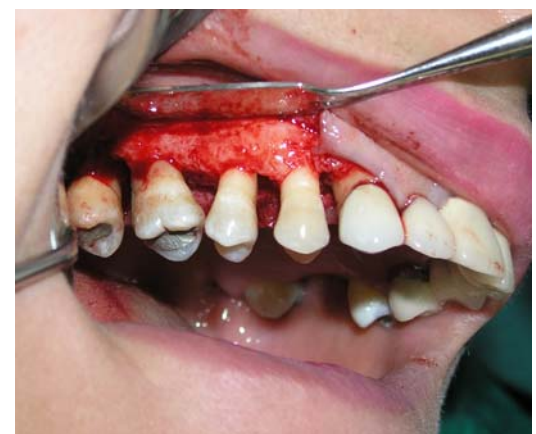ب- برش سالکولار در بایکال



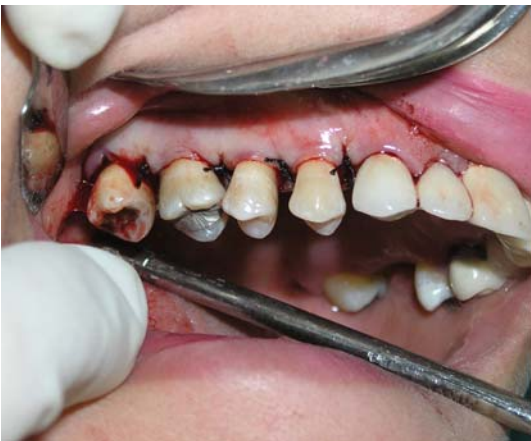الف- برش سالکولار در پالاتال



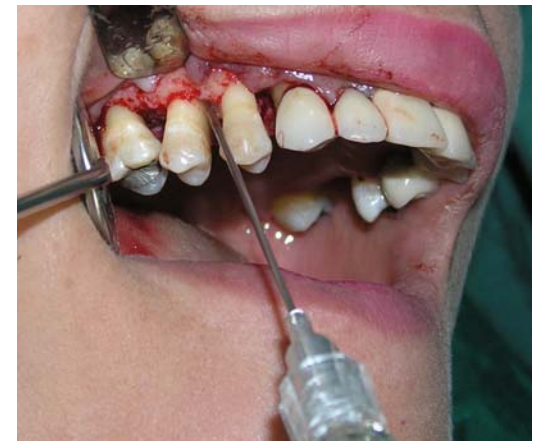د- دبریدمان کامل ضایعه استخوانی



ج- بلند کردن فلپ موکوپریوستال



ی- برگرداندن فلپها و Suture کردن آنها



ه- تزریق Emdogain در داخل ضایعه استخوانی

شکل ۲- مراحل جراحی

جدول ۱- شاخصهای آماری متغیر Clinical attachment level

P	انحراف معیار S	میانگین $\bar{X}$	شاخص		متغیر
P<۰/۰۰۱	۲/۶۸۷	۸/۶۶	قبل از جراحی		CAL
	۱/۱۳	۴/۳۷	تست ۳ ماه بعد از جراحی		
	۱/۱۴۶	۳/۶۸	۶ ماه بعد از جراحی		
	۱/۴۴۶	۸	قبل از جراحی		
	۱/۴۴۶	۵/۱۷	کنترل ۳ ماه بعد از جراحی		
	۱/۲۵۰	۵/۱۸	۶ ماه بعد از جراحی		

جدول ۲- شاخصهای آماری متغیر Probing pocket depth

P	انحراف معیار S	میانگین $\bar{X}$	شاخص		متغیر
P<۰/۰۰۱	۲/۱۰۳	۷/۳۳	قبل از جراحی		PPD
	۱/۰۲۲	۳	تست ۳ ماه بعد از جراحی		
	۰/۸۰۹	۲/۶۳	۶ ماه بعد از جراحی		
	۱/۱۱۷	۷/۰۴	قبل از جراحی		
	۱/۵۵۲	۴/۵	کنترل ۳ ماه بعد از جراحی		
	۱/۱۲۸	۳/۹۵	۶ ماه بعد از جراحی		

جدول ۳- شاخصهای آماری متغیر Bone level

P	انحراف معیار S	میانگین $\bar{X}$	شاخص		متغیر
P<۰/۰۰۱	۱/۸۷	۹/۸۶	قبل از جراحی		Bone Level
	۲/۲۶۲	۵/۲	تست ۳ ماه بعد از جراحی		
	۲/۰۱۴	۴/۰۸	۶ ماه بعد از جراحی		
	۱/۳۴۲	۹/۳۹	قبل از جراحی		
	۱/۱۸۶	۸/۲۸	کنترل ۳ ماه بعد از جراحی		
	۱/۰۷۷	۸/۰۰	۶ ماه بعد از جراحی		



با Emdogain برابر  $3/2$  میلیمتر بود (۹) که با نتیجه به دست آمده در این مطالعه همخوانی دارد. همچنین در تحقیق Heden و همکاران میزان کاهش عمق پاکت برابر  $5/2$  میلیمتر بود (۱۰) که با توجه به تفاوت مدت زمان پیگیری در مطالعه مذکور و مطالعه حاضر (در مطالعه مذکور ۱۲ ماه و مطالعه ما شش ماه) این تفاوت قابل توجیه است. به طور یقین ما نیز در آینده با پیگیری بیماران شاهد نتایج بهتری خواهیم بود.

تغییرات سطح چسبندگی کلینیکی مشاهده شده در گروه تست (Emdogain) در مطالعه حاضر به طور متوسط برابر  $4/98$  میلیمتر بود. یافته فوق بیانگر این مطلب است که قسمت اعظم کاهش عمق پاکت به دست آمده در نتیجه حصول چسبندگی بوده و به تحلیل لثه به دنبال درمان جراحی ارتباط ندارد. میزان حصول چسبندگی در مطالعه Heden و همکاران در استفاده از Emdogain  $4/6$  میلیمتر بود که با نتیجه به دست آمده در مطالعه ما همخوانی دارد (۱۰). Leonhardt و Cardaropoli در مطالعه‌ای ۱۲ ماهه در درمان با Emdogain،  $6/5$  میلیمتر بهبود سطح چسبندگی را نشان دادند که با توجه به تفاوت زمان پیگیری، اختلاف داده‌ها قابل توجیه است (۱۱).

از نتایج مطلوب در درمان‌های رژنریتیو، بازسازی ضایعه استخوانی با بافت استخوانی جدید است. در غیاب تشکیل استخوان، ترمیم ضایعه استخوانی حتی در صورت تشکیل new connective tissue attachment رژنراسیون محسوب نخواهد شد. در این مطالعه استفاده از Emdogain به صورت معنی‌داری باعث تشکیل بیشتر استخوان در ضایعه استخوانی شد و با توجه به بررسی رادیوگرافیک بسیار دقیقی که در این مطالعه صورت گرفته است (با استفاده از سیستم RVG و نرم‌افزار Trophy) و تاکنون در هیچ مطالعه‌ای انجام نگردیده، نتایج به دست آمده در زمینه بازسازی بافت سخت بسیار قابل توجه است. در مطالعه حاضر میزان تغییرات

در مورد عمق ضایعه استخوانی (Bone level)، در گروه کنترل میانگین قبل از جراحی و ۳ و ۶ ماه بعد از جراحی به ترتیب  $9/39$ ،  $8/28$  و  $8/00$  میلیمتر و در گروه تست برابر  $9/68$ ،  $5/20$  و  $4/08$  میلیمتر بود. در نتیجه آزمون آماری انجام شده نتیجه به دست آمده در گروه تست با  $p < 0/001$  به طور معنی‌داری بهتر از گروه کنترل بود.

## بحث و نتیجه‌گیری

در این مطالعه به بررسی اثرات Emdogain و دبریدمان ضایعه در درمان ضایعات استخوانی دو و سه دیواره پرپودنتال پرداخته شد. نتایج آماری ارایه شده بیانگر این بود که اثرات درمانی در گروه تست به صورت معنی‌داری بهتر از گروه کنترل بود و در نتیجه می‌توان استفاده از Emdogain را به عنوان یک روش درمانی مؤثر در درمان regenerative ضایعات استخوانی دو و سه دیواره پرپودنتال پیشنهاد نمود. یافته‌های این مطالعه در مورد نتایج درمانی حاصل از کاربرد Emdogain با یافته‌های مطالعات پیشین در این زمینه هماهنگ می‌باشد.

تاکنون بی‌خطر بودن Emdogain در چند مطالعه بررسی شده است، در مطالعه حاضر نیز پس از درمان هیچ‌گونه عارضه‌ای مشاهده نشد. در این تحقیق متوسط CAL، PPD و Bone level در دو گروه تست و کنترل در اندازه‌گیری‌های اولیه (Base measurements) تفاوت معنی‌داری با هم نداشتند و شرایط دو گروه تقریباً یکسان بود.

کاهش عمق پاکت (PPD) یکی از اهداف مهم درمانی در درمان‌های پرپودنتال می‌باشد. در مطالعه حاضر استفاده از Emdogain بعد از ۶ ماه منجر به کاهش PPD (به طور متوسط برابر  $4/70$  میلیمتر) شد که در مقایسه با مقدار اولیه PPD ( $7/33$  mm) معنی‌دار بود. میزان کاهش عمق پاکت در مطالعه Heijl و همکاران در درمان ضایعات داخل استخوانی



۵۸/۰۳٪ بود که با هم هماهنگی دارند. برای نتیجه بهتر باید روشهای رژنریتو خاص با توجه به خصوصیات ضایعات استخوانی انتخاب شود. در این مطالعه بر خلاف مطالعات گذشته به صورت اختصاصی اثر استفاده از Emdogain بر درمان ضایعات استخوانی دو و سه دیواره بررسی شد، همچنین از نکات برجسته این مطالعه می‌توان به نحوه بررسی رادیوگرافی آن اشاره نمود. با توجه به این که تاکنون در هیچ یک از مطالعات برای بررسی رژنریشن استخوان از رادیوگرافی دیجیتال استفاده نشده است، در این تحقیق به بررسی دقیق با استفاده از سیستم RVG پرداخته شد که نتایج به دست آمده در مقایسه با نتایج مطالعات قبل بسیار دقیقتر و بهتر بود. با توجه به نتایج به دست آمده در مطالعه حاضر و مطالعات گذشته می‌توان استفاده از Emdogain را به عنوان یک روش رژنریتو مؤثر جهت درمان ضایعات استخوانی دو و سه دیواره پرپودنتال پیشنهاد کرد.

### تشکر و قدردانی

ضمن تشکر از زحمات آقای دکتر احمد رضا طلایی‌پور برای مشاوره رادیولوژی و آقای دکتر محمد جواد خرازی‌فرد برای مشاوره آماری، این مقاله نتیجه طرح تحقیقاتی مصوب دانشگاه علوم پزشکی و خدمات بهداشتی، درمانی تهران به شماره قرارداد ۱۶۰۴ می‌باشد که بدین وسیله از معاونت پژوهشی دانشگاه قدردانی می‌گردد.

Bone level به طور متوسط در ضایعات درمان شده با Emdogain برابر با ۴/۷۸ میلی‌متر بود. در مطالعه Heden و همکاران (۱۰) این مقدار برابر با ۲/۹ میلی‌متر و در مطالعه Leonhardt و Cordaropoli (۱۱) برابر با ۴/۷ میلی‌متر بود. با توجه به این که در هر دو مطالعه بررسی بیماران بعد از ۱۲ ماه انجام گرفت، می‌توان نتیجه گرفت که یافته‌های درمانی به دست آمده در مطالعه حاضر بسیار مطلوب است. البته بررسی رادیوگرافی در مطالعات مذکور به صورت رادیوگرافی‌های معمولی با استفاده از اندازه‌گیری دستی (در مطالعات Heden و همکاران) یا رادیوگرافی‌های اسکن شده (در مطالعه Leonhardt و Cordaropoli) انجام شد که به طور یقین بررسی با سیستم دیجیتال RVG و اندازه‌گیری با نرم‌افزار Trophy از دقت بسیار بالاتری برخوردار است (۱۰، ۱۱). Christos و همکاران نتایج به دست آمده از درمان ۳۱۷ ضایعه داخل استخوانی به وسیله Emdogain را در ۱۲ مطالعه انجام شده در سالهای ۱۹۹۷-۲۰۰۲ جمع‌آوری نموده و در قالب یک مطالعه گذشته‌نگر، این یافته‌ها را تحت متاآنالیز قرار دادند که نتایج زیر به دست آمد (۱۲):

میزان تغییرات PPD و CAL به ترتیب ۳۳٪ و ۵۰/۵٪ گزارش شد که این مقادیر در مطالعه حاضر برابر با ۶۴/۶٪ و ۵۸/۱٪ بود. میزان بهبود Bone level به دست آمده در نتیجه متاآنالیز مطالعات مذکور ۳۷٪ و در مطالعه ما برابر با

### منابع :

- 1- Gestrelus S, Andersson C, Johansson AC. Formulation of enamel matrix derivative for surface coating. Kinetics and cell colonization. *J Clin Periodontol* 1997; 24: 678-84.
- 2- Parodi R, Liuzzo G, Patrucco P, Brunel G, Santarelli GA, Bivardi V, et al. Use of Emdogain in the treatment of deep intrabony defects: 12-month clinical results. *Int J Periodont Res* 2000; 20(6): 584-95.
- 3- Froum SJ, Weinberg MA, Rosenberg E, Tarnow D. A comparative study utilizing open Flap debridment with and without enamel matrix derivative in the treatment of periodontal intrabony defects: a 12-month re-entry study. *J Periodontol* 2001; 72(1): 25-34.
- 4- Tonetti MS, Lang NP, Cortellini P, Suvan JE, Adriaens P, Dubravec D, et al. Enamel matrix proteins in the regenerative randomized controlled clinical trial. *J Clin Periodontol* 2002; 29: 317-25.
- 5- Cochran DL, King GN, Schoolfield J, Melonig JT, Jones A. The effect of enamel matrix proteins on periodontal

regeneration as determined by histological analyses. *J Periodontol* 2003; 74: 1043-55.

6- Froum S, Weinberg M, Novak J, Mailhot J, Mellonig J, Van Dyke T, et al. A multicenter study evaluating the sensitization potential of enamel matrix derivative after treatment of two intrabony defects. *J Periodontol* 2004; 75: 1001-8.

7- Hattar S, Asselin A, Greenspan D, Oboeuf M, Berdal A, Sautier JM. Potential of biomimetic surfaces to promote in vitro osteoblast-like cell differentiation. *Biomaterials*. 2005; 26(8): 839-48.

8- Mouyen F, Benz C, Sonnabed E, Lodter JP. Presentation and physical evaluation of RVG. *Oral Surg Oral Med Oral Pathol* 1989; 68(2): 238-42.

9- Heijl L, Heden G, Svärdröm G, Östgren A. Enamel matrix derivative (EMDOGAIN®) in the treatment of intrabony periodontal defects. *J Clin Periodontol* 1997; 24: 705-14.

10- Heden G, Wennstrom J, Lindhe J. Periodontal tissue alterations following Emdogain® treatment of periodontal sites with angular bone defects. *J Clin Periodontol* 1999; 26: 855-60

11- Cardaropoli G, Leonhardt AS. Enamel matrix proteins in the treatment of deep intrabony defects. *J Periodontol* 2002; 73: 501-4.

12- Christos DR, Kalpidis P, Morris P. Treatment of intrabony periodontal defects with enamel matrix derivative: A literature review. *J Periodontol* 2002; 73: 1360-71.