

مقایسه دقت رادیوگرافی واترز با CT اسکن در تشخیص

شکستگیهای ناحیه Midface

دکتر مهرداد پنج نوش[†] - دکتر غلامرضا شیرانی^{**} - دکتر پروانه جزء قنبری^{***}

*استادیار گروه آموزشی رادیولوژی دهان و فک و صورت دانشکده دندانپزشکی علوم پزشکی و خدمات بهداشتی، درمانی تهران

**استادیار گروه آموزشی جراحی دهان و فک و صورت دانشکده دندانپزشکی علوم پزشکی و خدمات بهداشتی، درمانی تهران

***استادیار گروه آموزشی رادیولوژی دهان و فک و صورت دانشکده دندانپزشکی دانشگاه علوم پزشکی و خدمات بهداشتی درمانی رفسنجان

‡عضو مرکز تحقیقات دانشگاه علوم پزشکی و خدمات بهداشتی، درمانی تهران

Title: A comparative study of the diagnostic accuracy on Waters view with CT scan in detecting midface fractures

Authors: Panjnoush M. Assistant Professor*, Shirani Gh. Assistant Professor**, Jozghanbari P. Assistant Professor***

Address: *Department of Oral & Maxillofacial Radiology, Faculty of Dentistry, Tehran University of Medical Sciences

**Department of Oral & Maxillofacial Surgery, Faculty of Dentistry, Tehran University of Medical Sciences

***Department of Oral & Maxillofacial Radiology, Faculty of Dentistry, Rafsanjan University of Medical Sciences

Background and Aim: In recent years, CT scan has become available as an alternative to conventional radiography. To date, the utility of Waters view in detecting midface fractures has been rarely evaluated. The aim of this study was to compare the diagnostic accuracy and reliability of Waters radiography with CT scan in detecting midface fractures.

Materials and Methods: In this tests evaluation study, waters view and CT scan were performed for 42 patients with midface fracture admitted to maxillofacial surgery department of Shariati hospital. All images were observed and interpreted by an oral and maxillofacial radiologist and an oral and maxillofacial surgeon. Sensitivity, specificity and reliability for Waters view in detecting midface fractures were assessed by Cohen's kappa test.

Results: Sensitivity and specificity for Waters view in detection of midface fractures by the radiologist were 31.79% and 95.35% and by the surgeon were 29.59% and 93.75% respectively. The highest reliability in CT scan and Waters view (in nasal fractures) by the radiologist was 66.67% and was 58.33% by the surgeon in buttress of zygoma. The highest agreement rate between the radiologist and the surgeon for CT scan was in zygomatic arch (78.95%) and for Waters view was in nasal fracture (62.5%).

Conclusion: Based on the results of this study, the specificity of Waters view is sufficient to diagnose fractures of lateral orbital wall, infraorbital rim, orbital floor, zygomatic arch, frontozygomatic suture, lateral wall of maxillary sinus and Lefort II fracture. The specificity is not sufficient to diagnose fractures of medial orbital wall and anterior, posterior and medial wall of maxillary sinus. Detection of these midface fractures needs other conventional radiographies or CT scan.

Key Word: CT scan; Waters view; Midface fractures

[†] مؤلف مسؤول: نشانی: تهران - خیابان انقلاب اسلامی - خیابان قدس - دانشگاه علوم پزشکی تهران - دانشکده دندانپزشکی - گروه آموزشی رادیولوژی دهان و فک و صورت
تلفن: ۰۲۶۴۰۶۶۴۰ نشانی الکترونیک: m_panjnoush@yahoo.com

چکیده

زمینه و هدف: در سالهای اخیر با توجه به افزایش میزان تصادفات و تروماهای وارده به ناحیه فک و صورت، استفاده از CT اسکن به عنوان جایگزین یا همراه رادیوگرافی معمولی افزایش یافته است، بنابراین تواناییهای رادیوگرافی‌های متداول مانند واترز در تشخیص شکستگیها مورد سؤال است. مطالعه حاضر با هدف مقایسه دقت تشخیصی و تکرار پذیری رادیوگرافی واترز با CT اسکن در تشخیص شکستگیهای midface انجام شد.

روش بررسی: در این مطالعه بررسی تست‌ها ۴۲ بیمار ترومایی که با تشخیص شکستگی midface، در بخش جراحی فک و صورت بیمارستان شریعتی بستری شده بودند، مورد بررسی قرار گرفتند. رادیوگرافی واترز و CT اسکن این بیماران به طور جداگانه توسط یک رادیولوژیست فک و صورت و یک جراح فک و صورت تفسیر شد، سپس حساسیت، ویژگی و تکرار پذیری رادیوگرافی واترز در آشکار نمودن شکستگی ناحیه midface با استفاده از آزمون آماری Cohen's Kappa ارزیابی گردید.

یافته‌ها: حساسیت و ویژگی رادیوگرافی واترز در تشخیص شکستگی midface توسط رادیولوژیست به ترتیب ۳۱/۷۹ و ۹۵/۳۵٪ و توسط جراح به ترتیب ۲۹/۵۹٪ و ۹۳/۷۵٪ بود. بالاترین درصد تکرارپذیری تشخیص شکستگی midface با استفاده از CT اسکن و رادیوگرافی واترز توسط رادیولوژیست ۶۶/۶۷٪ مربوط به شکستگی بینی و توسط جراح ۵۸/۳۳٪ مربوط به تنه زایگوما بود. بالاترین میزان توافق تشخیص شکستگی midface بین جراح و رادیولوژیست با استفاده از CT اسکن در قوس زایگوما (۷۸/۹۵٪) و با استفاده از رادیوگرافی واترز در شکستگی بینی (۶۲/۵٪) بود.

نتیجه‌گیری: طبق نتایج این مطالعه، رادیوگرافی واترز برای تشخیص شکستگیهای دیواره لترال اوربیت، لبه تحتانی و کف اوربیت، قوس گونه، درز فرونتو زایگوما، درز زایگوماتیکو ماگزایلا، دیواره لترال سینوس ماگزایلا و Lefort II، از توان نسبتاً خوبی برخوردار است، ولی برای تشخیص شکستگیهای دیواره داخلی اوربیت، دیواره قدامی، خلفی و داخلی سینوس ماگزایلا قدرت کافی نداشته و باید از رادیوگرافی‌های معمولی دیگر یا CT اسکن به عنوان مکمل تشخیصی استفاده شود.

کلیدواژه‌ها: CT اسکن؛ رادیوگرافی واترز؛ شکستگیهای Midface

وصول: ۸۴/۰۱/۲۱ اصلاح نهایی: ۸۴/۰۷/۰۶ تأییدچاپ: ۸۵/۰۲/۲۶

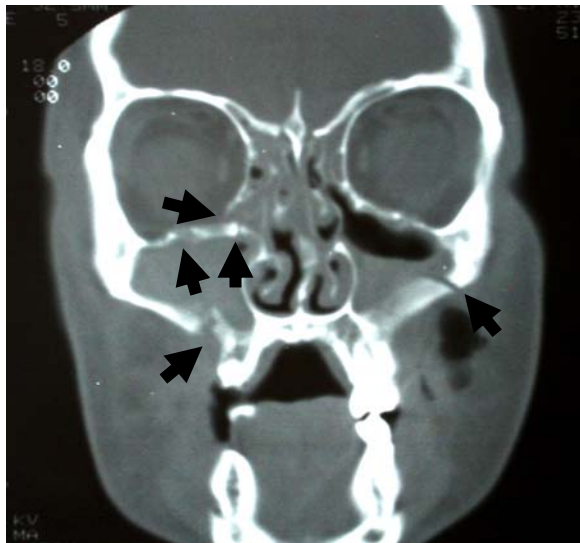
مقدمه

(۳) و Pogrel و همکاران (۴) نشان داد با توجه به رادیوگرافی‌های معمولی تجویز شده برای بررسی شکستگی midface، رادیوگرافی واترز بیشترین ارزش تشخیصی را دارد، این که استفاده از CT اسکن، به علت حذف کامل سوپرایمپوزیشن، تهیه تصاویر در مقاطع کرونال، اگزایال و ساژیتال و کنتراست بهتر بافت نرم، رو به افزایش می‌باشد (۶). در این مطالعه قدرت تشخیصی رادیوگرافی واترز در تشخیص شکستگیهای midface با CT اسکن مقایسه شد.

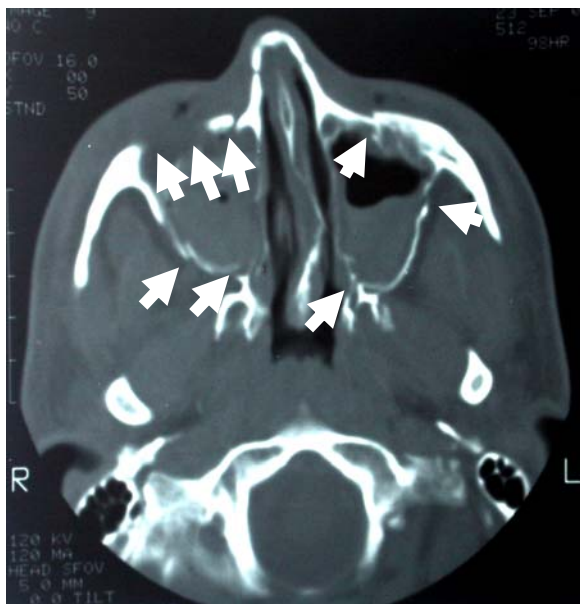با توجه به افزایش تصادفات و تروماهای وارده به فک و صورت و وجود استخوانهای ظریف و شکننده مانند گونه و بینی در این ناحیه، تشخیص شکستگی در این ناحیه یک مسئله مهم برای جراح و دندانپزشک می‌باشد (۱) و عدم تشخیص و درمان به موقع آن بر روی عملکرد فیزیولوژیک و زیبایی این منطقه تأثیر بسزایی دارد (۲). رادیوگرافی یکی از روشهای پاراکلینیک برای ارزیابی بیماران ترومایی می‌باشد. تحقیقات Sidebottom و Lord

روش بررسی

در این مطالعه که به روش بررسی تست‌ها انجام شد، رادیوگرافی‌های واترز و CT اسکن بیماران ترومایی دارای شکستگی midface که در بخش جراحی فک و صورت بیمارستان شریعتی تحت درمان بودند، مورد بررسی قرار گرفت. در فرم اطلاعاتی مربوطه شکستگی‌های اوربیت (دیواره خارجی، دیواره داخلی، لبه تحتانی اوربیت و کف اوربیت) شکستگی بینی، شکستگی‌های گونه (تنه- قوس و درزهای فرونتوزایگوما و زایگوماتیکو ماگزایلا)، شکستگی‌های سینوس ماگزایلا (دیواره قدامی، دیواره خلفی، دیواره داخلی و خارجی) و انواع شکستگی لفورت و نازو اوربیتو اتموئید (N.O.E) بررسی شد. Gold standard این مطالعه CT اسکن در دو مقطع کروئال و اکزیال همان بیماران بود. در این بررسی ۴۲ بیمار (۳۴ مرد و ۸ زن) دارای شکستگی midface که دارای رادیوگرافی واترز (شکل ۱) و CT اسکن در دو مقطع کروئال و اکزیال (شکل ۲ و ۳) بودند، به طور جداگانه مورد بررسی قرار گرفت. ابتدا رادیوگرافی واترز و سپس CT اسکن بیماران توسط یک رادیولوژیست فک و صورت و یک جراح فک و صورت تفسیر شد.

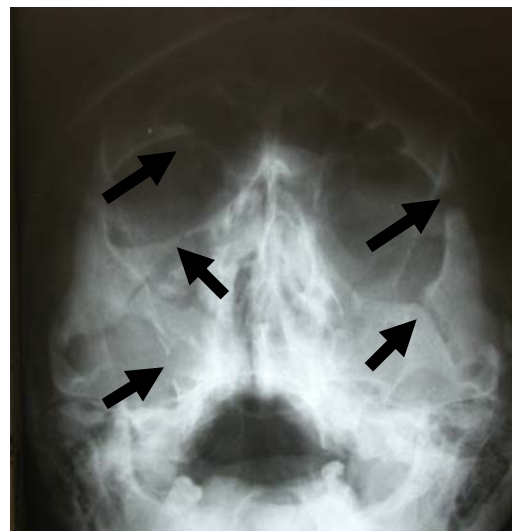

شکل ۲- CT اسکن، مقطع کروئال، محل‌های شکستگی با فلشها مشخص شده‌اند



شکل ۳- مقطع اکزیال از CT اسکن بیمار، مناطق شکستگی با فلش مشخص شده است

اطلاعات مربوط به هر بیمار در فرم اطلاعاتی تهیه شده ثبت و یافته‌ها توسط نرم افزار SPSS مورد بررسی قرار گرفت، سپس حساسیت و ویژگی نواحی چپ و راست ناحیه اوربیت، گونه و سینوس ماگزایلا در هم ادغام و به صورت یک عدد کلی بیان شد.



شکل ۱- رادیوگرافی واترز، فلشها محل شکستگیها را نشان می‌دهد

جدول ۱ - حساسیت و ویژگی رادیوگرافی واترز در تشخیص شکستگیهای midface توسط رادیولوژیست

سینوس مگزایلا				گونه		بینی		حفره چشم				
دیواره داخلی	دیواره کناری	دیواره خلفی	دیواره قدامی	درز زایگوما تیکو مگزایلا	درز فرونتوزایگوما	شکستگی قوس	باترس	شکستگی بینی	کف حفره چشم	لبه تحتانی	دیواره کناری	دیواره داخلی
*	۳۵/۲	*	۱/۸	*	۳۵	۳۶/۴	۳	۱۸/۸	۵۸/۳	۶۴/۶	۵۸/۸	۱۵
۹۸/۳	۹۳/۳	۹۸/۵	۱۰۰	۱۰۰	۹۵/۳	۹۴/۱	۹۵/۹	۹۶/۲	۸۸/۹	۸۹/۱	۹۳/۹	۹۳/۸

*چون هیچ مورد شکستگی در CT اسکن دیده نشد، محاسبه حساسیت معنی نداشت

تکرارپذیری نواحی چپ و راست رادیوگرافی واترز در هم ادغام گردید و با استفاده از آزمون Cohen's kappa با CT اسکن مقایسه شد.

یافته‌ها

حساسیت و ویژگی رادیوگرافی واترز در تشخیص شکستگی اوربیت توسط رادیولوژیست به ترتیب ۴۹/۰۲٪ و ۹۱/۴۲٪ بود. حساسیت و ویژگی رادیوگرافی واترز در تشخیص شکستگی گونه توسط رادیولوژیست به ترتیب ۵۰/۳۵٪ و ۹۶/۳٪ بود. حساسیت و ویژگی رادیوگرافی واترز در تشخیص شکستگی سینوس مگزایلا توسط رادیولوژیست به ترتیب ۹۷/۵٪ و ۹۰/۲٪ بود. این میزان برای شکستگیهای midface توسط رادیولوژیست به ترتیب ۳۱/۷۹٪ و ۹۵/۳۵٪ بود (جدول ۱). حساسیت و ویژگی رادیوگرافی واترز در تشخیص شکستگیهای اوربیت توسط جراح به ترتیب ۴۰/۷٪ و ۶۲/۵٪ بود.

جدول ۲ - حساسیت و ویژگی رادیوگرافی واترز در تشخیص شکستگیهای midface توسط جراح

سینوس مگزایلا				گونه		بینی		حفره چشم				
دیواره داخلی	دیواره کناری	دیواره خلفی	دیواره قدامی	درز زایگوما تیکو مگزایلا	درز فرونتوزایگوما	شکستگی قوس	باترس	شکستگی بینی	کف حفره چشم	لبه تحتانی	دیواره کناری	دیواره داخلی
۴	۱۸/۵	۰	۱/۸	۲۸/۶	۷۰	۴۸/۵	۶۰	۱۸/۸	۵۸/۲	۵۸/۳	۴۱/۱۲	۱۵
۱۰۰	۹۶/۷	۹۷/۱	۱۰۰	۹۸/۷	۷۵	۹۰/۲	۹۵/۹	۹۲/۳	۸۸/۹	۹۴/۴	۹۷	۹۶/۹

بحث و نتیجه گیری

در این مطالعه، حساسیت و ویژگی رادیوگرافی واترز در تشخیص شکستگی مناطق مختلف midface (اوربیت، بینی، گونه و سینوس ماگزایلا) توسط رادیولوژیست و جراح تقریباً یکسان بود که نزدیک بودن درصد تشخیص شکستگی بین رادیولوژیست و جراح می‌تواند یکی از دلایل بالا بودن تکرارپذیری در این مطالعه باشد.

در مورد دیواره داخلی اوربیت و دیواره قدامی و خلفی و داخلی سینوس ماگزایلا، در این مطالعه با توجه به حساسیت پایین و ویژگی بالا توسط هر دو مشاهده‌گر، می‌توان نتیجه گرفت که واترز قدرت تشخیصی کمی در تشخیص شکستگی این ناحیه دارد که این یافته مشابه نتایج تحقیقات Pathria و Blaser (۶)، Tanrikulu و Erol (۷) و Johnson (۸) بود.

در مورد دیواره خارجی اوربیت، با توجه به حساسیت قابل قبول و ویژگی بالا توسط هر دو مشاهده‌گر، واترز در تشخیص شکستگی این ناحیه قدرت خوبی دارد.

در ناحیه لبه تحتانی، کف اوربیت و قوس گونه، با توجه به حساسیت نسبی و ویژگی تشخیصی بالا توسط هر دو مشاهده‌گر، واترز قدرت تشخیصی متوسط در تشخیص شکستگی این ناحیه دارا است، ولی در مطالعه Tanrikulu و Erol، واترز برای تشخیص ریم تحتانی اوربیت و CT کروئال برای تشخیص شکستگی کف اوربیت ارجحیت داشت (۷)، همچنین در بررسی Johnson واترز برای شکستگی blow out کافی بود (۸).

در شکستگی بینی، به علت کم بودن تعداد شکستگیهای این

منابع:

ناحیه در نمونه‌های مورد بررسی، نتایج قابل بحث نبود. در شکستگی تنه زایگوما، واترز برای جراح دارای قدرت تشخیصی کافی، ولی برای رادیولوژیست نسبت به CT اسکن قدرت تشخیص ناکافی داشت. در مورد درز فرونتوزایگوما، زایگوماتیکوماگزایلا و دیواره لترال سینوس ماگزایلا، رادیوگرافی واترز از ارزش تشخیصی نسبتاً خوبی برخوردار بود که این یافته با نتایج تحقیقات Tanrikulu و Erol (۷) و Johnson (۸) همخوانی داشت.

همچنین در این مطالعه انواع شکستگی لفورت و شکستگی N.O.E بررسی شد که در شکستگیهای لفورت I، III و N.O.E به علت تعداد کم بیماران دارای این نوع شکستگیها، نتایج قابل بحث نبود؛ ولی در شکستگی لفورت II به علت درصد بالای تکرارپذیری با استفاده از CT اسکن و رادیوگرافی واترز بین جراح و رادیولوژیست، رادیوگرافی واترز دارای قدرت تشخیصی خوبی برای این نوع شکستگی بود.

تشکر و قدردانی

این مقاله نتیجه طرح تحقیقاتی مصوب دانشگاه علوم پزشکی و خدمات بهداشتی، درمانی تهران به شماره قرارداد ۱۷۷۸ مورخ ۸۴/۰۴/۱ می‌باشد که بدینوسیله از معاونت پژوهشی دانشگاه قدردانی می‌گردد. در ضمن از آقای دکتر خرازی که سرپرستی بررسیهای آماری این تحقیق را بر عهده داشتند و همچنین اساتید بخش رادیولوژی دهان و فک و صورت دانشکده دندانپزشکی دانشگاه تهران و کارکنان بخش جراحی فک و صورت بیمارستان شریعتی تشکر و قدردانی می‌شود.

1- Delbalso AM. Maxillofacial Imaging. 1st ed. Philadelphia: WB Saunders, 1990; 35.

2- Alisa D, Gean MD. Imaging of Head Trauma. United States: Ravor press, 1994; 430.

3- Sidebottom AJ, Lord TC. Single view radiographic screening of midfacial trauma. Int J Oral Maxillofac Surg 1998; 27(5): 356-7.

4- Pogrel MA, Podlesh SW, Goldman KE. Efficacy of a single occipitomenal radiograph to screen for midfacial

fractures. J Oral Maxillofac Surg 2000; 58(1): 24-6.

5- White SC, Pharaoh MJ. Oral Radiology, Principle and Interpretation. 5th ed. United States: Mosby; 2004; chap 13.

6- Pathria MN, Blaser SI. Diagnostic imaging of craniofacial fractures. Radiol Clin North Am. 1989; 27(5): 839-53.

7- Tanrikulu R, Erol B. Comparison of computed tomography with conventional radiography for midfacial fractures. Dentomaxillofac Radiol. 2001; 30(3): 141-6.

8- Johnson DH Jr. CT of maxillofacial trauma. Radiol Clin North Am. 1984 Mar; 22(1): 131-44.