

تهیه تصاویر در دندانپزشکی: قسمت دوم (تصاویر داخل دهانی)

دکتر علی میرفضائیان* - دکتر حکیمه سیادت[†]*

* استادیار گروه آموزشی پروتزهای متحرک و فک و صورت دانشکده دندانپزشکی و عضو مرکز تحقیقات دندانپزشکی دانشگاه علوم پزشکی و خدمات بهداشتی، درمانی تهران

Title: Photography in dentistry: Part II (Intraoral photography)**Authors:** Mirfazaelian A. Assistant professor*, Siadat H. Assistant professor***Address:** *Department of Removable and Maxillofacial Prosthodontics, Faculty of Dentistry, Tehran University of Medical Sciences**Abstract:** In addition to the camera, other accessories such as retractors and mirrors are necessary for intraoral photography. They enable directly inaccessible subjects, to be viewed and photographed easily. Gaining adequate view, by suitable retractors and mirrors, is the most important step, requiring skill and patient cooperation to achieve successful results. Composition, visualization of the final photograph and a carefully controlled clinical technique must be practiced in order to produce rapid, precise and reproducible clinical photographs. There are many procedures to be followed and precautions to be taken in order to obtain good quality, reproducible dental photographs. Failures can be avoided by following a distinct procedure. This article focuses on clinical equipments such as retractors, mirrors and intraoral photography.**Key Words:** Photography; Dentistry; Intraoral

چکیده

برای تهیه عکس‌های داخل دهانی، علاوه بر دوربین و تجهیزات مربوط به آن وسایل کمکی دیگری شامل اشکال مختلف رترکتور و آینه‌ها نیز به کار می‌روند. استفاده از این وسایل همراه با دانش نحوه تهیه فتوگرافی داخل دهانی، شخص را قادر می‌سازد از مناطقی که در شرایط عادی تهیه تصویر از آن مشکل است، تصویری مناسب تهیه نماید. ثبت صحیح جزئیات توسط دسترسی کافی به ناحیه با استفاده از رترکتورها و آینه‌های مناسب روش مهمی است که نیاز به مهارت استفاده کننده و همکاری بیمار برای دستیابی به نتایج موفقیت آمیز دارد. روشهای مختلفی جهت تهیه این تصاویر توصیه شده است. شکست در نحوه صحیح استفاده از این وسایل و یا استفاده از تکنیک‌های غلط می‌تواند منجر به تهیه تصاویر نامناسب گردد. در این قسمت تجهیزات کلینیکی شامل اشکال مختلف رترکتور و طرز به کار بردن آن، آینه‌ها و روشهای عکاسی داخل دهانی بیان می‌گردد.


کلیدواژه‌ها: عکاسی؛ دندانپزشکی؛ داخل دهانی

وصول: ۸۳/۰۹/۲۲ اصلاح نهایی: ۸۴/۰۶/۲۸ تأییدچاپ: ۸۴/۰۹/۰۶

[†] مؤلف مسؤول: نشانی: تهران - دانشگاه علوم پزشکی تهران - دانشکده دندانپزشکی - گروه آموزشی پروتزهای متحرک و فک و صورت
تلفن: ۶۶۴۰۲۶۴۰ پست الکترونیکی: hsiadat@sina.tums.ac.ir

اشکال مختلف رترکتورها

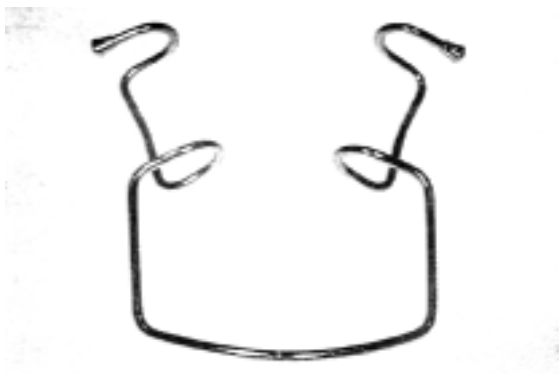با توجه به اندازه‌های مختلف دهان در افراد، بیش از یک جفت رترکتور باید در دسترس باشد (شکل ۱). توصیه می‌شود یک جفت رترکتور پلاستیکی با بریدن از کناره آن اصلاح گردد. رترکتور باید شکل قبلی را باز یابد و پولیش شود. این رترکتور برای اطفال و افراد با دهان کوچک ایده‌آل است، همچنین توصیه می‌شود یک جفت دیگر رترکتور با بریدن یک سانتیمتر تنها از یک سمت آن اصلاح شود. این رترکتور را که یک طرف آن بزرگتر است می‌توان برای دور نگه داشتن لب بالا و پایین که بزرگ هستند در نمای قدامی از لثه‌ها به کار برد (لثه دندانهای قدامی).



شکل ۱- اشکال مختلف رترکتور

در بریدن و تغییر شکل دادن رترکتور برای کاربردهای مخصوص تردید نکنید. در خصوص بیماران با شکاف لب، همیشه برای عکسبرداری خوب داخل دهان، رترکتور تغییر شکل یافته مورد نیاز می‌باشد. لبهای شکاف‌دار، سفت و بدون انعطاف هستند و ممکن است به رترکتور خیلی کوچک نیاز باشد (۱، ۲، ۳، ۴).

رترکتورهای میله‌ای فلزی نیز کاربرد دارند (شکل ۲). کاربرد اصلی اینگونه رترکتورها در نماهای باکال با آینه است. هنگام استفاده جهت تهیه نمای کلی دهان، اینگونه رترکتورها نقش ضعیفی در کنار زدن لب دارند. رترکتورهای فلزی که هم شکل انواع پلاستیکی هستند نیز نباید استفاده شوند چون سطح کروم آنها باعث روشنایی زنده و ایجاد اشکال در نوردهی می‌شود. رترکتورهای فنردار (پلاستیکی و فلزی) برای استفاده در عکسبرداری بسیار نامناسب می‌باشند (۱، ۲، ۳).



شکل ۲- یک نوع رترکتور فلزی

طرز به کار بردن رترکتور

همیشه باید دو رترکتور به کار برد، مگر آنکه کاربرد آن باعث پوشاندن ناحیه مورد عکسبرداری شود (مانند ضایعه روی لب). به طور کلی تصاویر بهتر حفره دهان با دو رترکتور به دست می‌آید؛ همچنین کنترل نورپردازی حفره دهان راحت‌تر انجام می‌گیرد.

اگر اندازه دهان بیمار خیلی کوچک بوده و لبها هم خیلی سفت باشند، یک رترکتور برای نمای باکال چپ یا راست به

فشار وارد می‌کند. برای جلوگیری از این وضعیت باید دسته رترکتور کمی به سمت جلو متمایل شود (۳،۲).

در موارد عدم استفاده از رترکتور پلاستیکی و یا سیمی مانند ضایعه روی لب، می‌توان با انگشتهایی که به وسیله انگشتی تمیز یا دستکش پوشانده شده لب و فرنوم را کشید. سایز، شکل و وضعیت رترکتور مورد استفاده بسته به ناحیه مورد عکسبرداری متفاوت خواهد بود.

برای بیشتر نماها رترکتور پلاستیکی انحنادار در اندازه استاندارد بهترین نوع خواهد بود. رترکتور سیمی به علت اینکه نمی‌تواند لبها را کاملاً از ناحیه مورد عکسبرداری کنار نگه دارد ممکن است نمای قدامی را خراب کند (۳،۲).


آینه‌ها

با آینه‌هایی که سطح آنها با رودیوم اندود شده است (One Surface & Double Surface Rhodium Plated) می‌توان تصاویر عالی از نواحی مختلف دهان که به طور مستقیم دیده نمی‌شوند، تهیه کرد. آینه‌های شیشه‌ای از آینه‌های فلزی مناسبتر می‌باشند، زیرا سطح آینه‌های شیشه‌ای صافتر و براقتر است.

به طور کلی آینه‌های دندانپزشکی کوچک و متوسط برای این گونه تصاویر قابل استفاده نیستند و فقط آینه‌های خیلی بزرگ را برای بعضی از نماها میتوان به کار برد. عیب این آینه‌ها، علاوه بر لبه فلزی پولیش شده، شکل مدور آنهاست که قرار دادن آنها را در ناحیه انتخاب شده، مشکل می‌سازد (۴،۲).

آینه‌ها در اشکال مختلفی در دسترس می‌باشند؛ ولی سه شکل آنها به صورت یک سری استاندارد برای نماهای داخل دهانی مورد استفاده قرار می‌گیرند. آینه چهارمی که همان آینه شماره ۳ در ابعاد بزرگتر می‌باشد نیز بسیار مفید است. در صورت نیاز می‌توان

کار می‌رود و یک رترکتور کوچک نیز در سمت دیگر قرار می‌گیرد، به طوری که فلاش بتواند ناحیه را به خوبی روشن کند. گاهی اوقات این رترکتور دوم می‌تواند Tongue Blade، پشت یک آینه دهانی و یا دو انگشت با دستکش باشد. انتخاب رترکتور برای نمای کلی دهان بسته به ناحیه عکسبرداری، متفاوت است. در تهیه نمای باکال با استفاده از آینه، انحنای رترکتورهای پلاستیکی با آینه فیت نمی‌شود. برای این گونه نماها، رترکتور سیمی فلزی در سمت آینه و یک رترکتور انحنادار پلاستیکی در سمت مقابل به کار می‌رود (شکل ۳) (۲،۱).



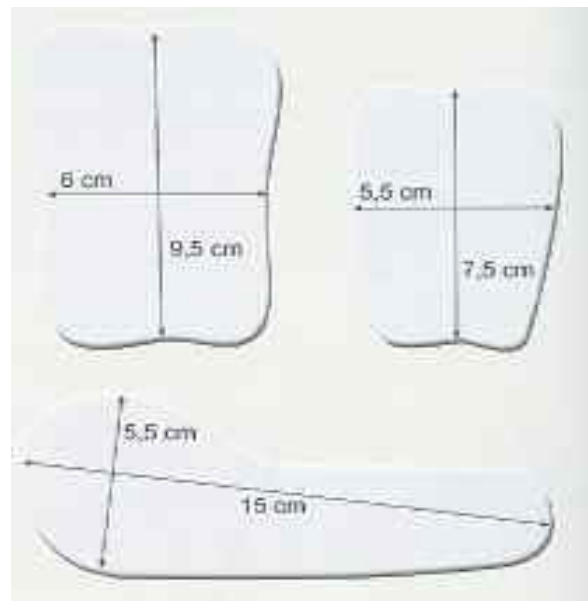
شکل ۳- رترکتور سیمی کلمبیا همراه آینه باکال جهت نماهای سمت باکال نواحی خلفی

برای اغلب بیماران در نمای قدامی دندانها، در حالت سنتریک یا استراحت (Rest) یک جفت رترکتور استاندارد پلاستیک را باید به کار برد. با انحنای رترکتورهای بزرگ قسمت وسط لب (توده) بهتر کنار زده می‌شود، به طوری که لب، مارژین لثه‌ای را نمی‌پوشاند.

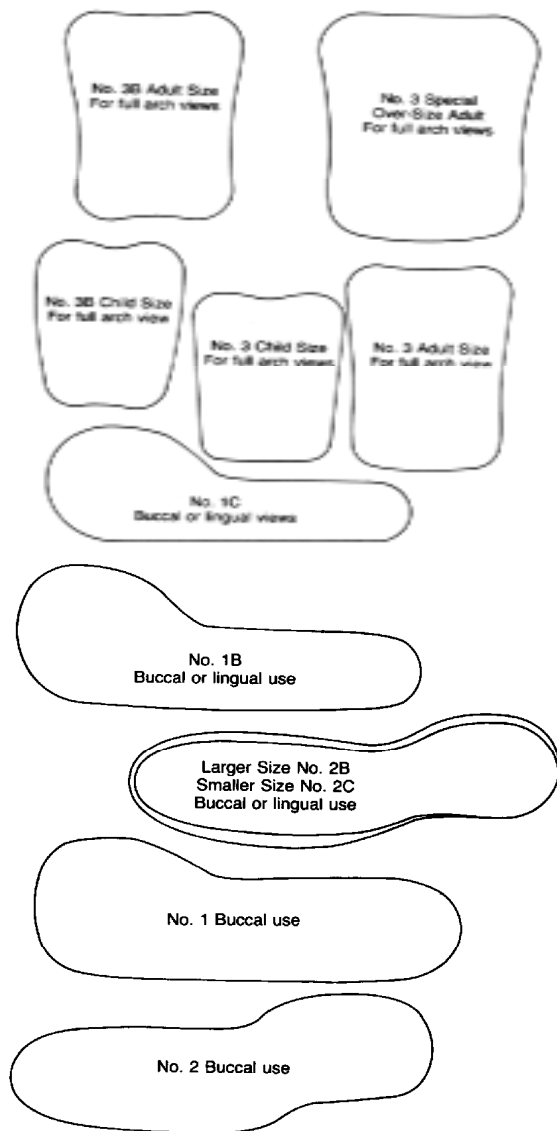
هنگام کاربرد رترکتور مقدار فشاری که به رترکتور و لب وارد می‌شود، بسیار مهم است. در بیشتر موارد، رترکتور روی لب قرار می‌گیرد و از بیمار یا دستیار خواسته می‌شود آنرا نگه داشته و لبها را با کشیدن دسته رترکتور به سمت عقب و به طرف گوشه‌ها، کنار نگه دارد. هنگامی که دسته به سمت عقب کشیده می‌شود مخاط لب بر روی سطح باکال دندانها فشرده می‌شود که برای نمای خلفی، دید را محدود می‌کند و می‌تواند برای بیمار ناراحت کننده باشد، زیرا انتهای رترکتور به لثه

آینه‌ها باید از شیشه تقویت شده، یا ضخیمتر و یا فلز، ساخته شده باشند (۲). می‌توان با رترکتور فلزی مقداری فشار را بر روی آینه و لب اعمال کرد تا آینه را کمی از دندانهای خلفی دور نگه دارد. آینه شماره ۱ B را که یک طرف آن بزرگتر است، می‌توان برای نمای لینگوال که آینه کوچک بیضی شکل نیاز است، به کار برد و یا برای نمای لینگوالی دندانها، از انتهای آینه باکال استفاده کرد (۲). اشکال مختلف آینه در شکل ۵ آمده است.

از انواع دیگر نیز برای منظوره‌های خاص استفاده کرد (شکل ۴) (۱).



شکل ۴- سری استاندارد آینه های داخل دهانی



شکل ۵- اشکال مختلف آینه

اندازه آینه‌ها

دندانپزشکانی که عکاسی را به طور جدی انجام می‌دهند باید دو آینه داشته باشند و اگر در زمینه دندانپزشکی اطفال نیز کار می‌کنند به آینه سومی نیز احتیاج دارند. برای پرودنتیست‌ها آینه باکال شماره ۲ یا شماره ۲ B مورد نیاز است. آینه شماره ۱ B برای نماهای باکال توصیه می‌شود. همچنین آینه بزرگ برای نماهای اکلوزال پیشنهاد می‌شود، همین آینه را می‌توان برای قوسهای ماگزیلا و مندیبل استفاده کرد، زیرا یک طرف آن بزرگتر از طرف دیگر است و می‌توان از آن برای قوسهایی با اندازه‌های متفاوت استفاده نمود. برای قوسهای خیلی بزرگ، آینه بزرگ اکلوزال شماره ۲ به کار می‌رود. این آینه برای قوسهای بی‌دندانی نیز مناسب است (۲). برای نماهای خلفی، لینگوال و باکال یک آینه مخصوص با شکل بلند و باریک مانند شماره ۱ B که در شکل ۵ نشان داده شده است، توصیه می‌شود. آینه‌های دیگر از قبیل شماره ۱، C۱، B۲ و C۲ را نیز می‌توان به کار برد. این

نورپردازی و کنتراست داخل دهان

بیشتری به علت روشنتر بودن مزیال هر دندان نسبت به دیستال به وجود می‌آید. با این روش نصف قوس همیشه کنتراست و جزئیات بیشتری دارد. فلاش حلقوی به خاطر عدم ایجاد کنتراست و جزئیات سطحی در هر ناحیه، منبع نور ضعیفی است. برای به دست آوردن بیشترین کنتراست در ناحیه ۶ دندان قدامی به منظور نشان دادن جزئیات سطحی مینا می‌توان فلاش را از پایه جدا کرده و سپس آنرا با زاویه ۴۵ درجه و یا بیشتر نگه داشت؛ بنابراین نور مورب ایجاد می‌شود (۲،۴). وقتی که فلاش از پایه آن جدا شده، باید همانطور که روی پایه بود نگه داشته شود تا همان فاصله را تا دندانها حفظ کند. اگر این فاصله متفاوت باشد، مقدار نوردهی تغییر خواهد کرد.

برای بیشتر مشخص شدن جزئیات سطحی مینا و یا یک ضایعه بافتی، فلاش باید با زاویه ۴۵ درجه و یا بیشتر به کار رود. در این زمان، دو عکس گرفته می‌شود. به یکی از اسلایدها بیشتر نور داده (به طورمثال دیافراگم ۱۶ یا ۱۹ به جای ۲۲) و همیشه از نواحی مهم چندین عکس گرفته می‌شود (۲).

اگرچه سمتی که نور فلاش به آن می‌تابد، همیشه حداقل سایه یا کنتراست را خواهد داشت؛ ولی کافی خواهد بود. هنگام تهیه تصویر باید محل حداکثر مقدار کنتراست و سایه تعیین گردد. اگر فلاش چرخانده شود، همیشه سایه و جزئیات سطحی کمتری در یک سمت ایجاد می‌شود (۵).

با فلاش گردان نصب شده در کنار لنز، نورپردازی و کنتراست هر نما را می‌توان تغییر داد. فلاش باید در محل مناسب کنار لنز قرار گیرد، به طوری که کمی سایه برای ایجاد فرم و جزئیات (Texture) موضوع به وجود آورد. ۹۰٪ عکسهای داخل دهانی باید با فلاش در وضعیت ساعت ۹ یا ۳ گرفته شوند (شکل ۶). اگر فلاش در وضعیت ساعت ۱۲ به کار رود، سایه‌ای از لب بالا و دندانهای ماگزایلا ایجاد می‌شود که می‌تواند جزئیات لثه یا حفره دهان در ناحیه مورد نظر را بپوشاند. برای تعدادی از نماهای فک پایین یا زیر زبان که زبان بالا نگه داشته شده، شما می‌توانید فلاش را در موقعیت ساعت ۱-۱۱ به کار ببرید. همیشه برای اشیای خارج از دهان، فلاش را در حالت ساعت ۱۲ به کار ببرید (۲،۳،۵).

به منظور تعیین بهترین موقعیت فلاش برای دندانها و دیگر جزئیات، اطلاعات زیر را به عنوان راهنما به کار ببرید. وقتی فلاش روی پایه نزدیک لنز نصب شده است، کمترین مقدار کنتراست (جزئیات سطحی) در سمت قوسی خواهد بود که فلاش بر روی آن جهت دهی شده است (قوسی که در طرف فلاش است). قوس سمت مقابل سایه و جزئیات سطحی (Texture) بیشتری را نشان خواهد داد. اگر فلاش در سمت راست لنز باشد در سمت چپ بیمار نور فلاش مستقیم به فضاهای پروگزیمال می‌تابد. در سمت راست بیمار نور فلاش به طور مورب روی دندانها می‌تابد، در نتیجه سایه



شکل ۶- موقعیت صحیح فلاش در کنار دوربین با امکان چرخش برای ایجاد کنتراست مناسب

نماهای داخل دهان

نکته اساسی در تصویر کلینیکی نمایش واضح و دقیق ناحیه مورد نظر بدون تصاویر اضافی و گیج کننده از قبیل بزاق، ماتریال آلبا، رترکتور و زمینه می باشد.

موقعیت صحیح فلاش برای کنتراست خوب و جهت سایه بسیار مهم است. کاربرد نور مناسب باعث ایجاد تصویری با جزئیات و کنتراست خوب می شود. موقعیت بیمار نسبت به دوربین در گرفتن تصویر و راحتی عمل کننده مهم است (۶).

تمام تصاویر داخل دهانی را در یک حالت بیمار و صندلی نمی توان تهیه کرد. ارتفاع و وضعیت صندلی به منظور تأمین نیاز هر تصویر تنظیم می شود. برای اغلب نماهای مستقیم قدامی، بیمار باید در وضعیت نیمه قائم باشد و سر بیمار کمی به سمت عقب خم شود. لازم است صندلی و بیمار در ارتفاع مناسب قرار گیرند تا به کار بردن دوربین راحت باشد (۵).

نور یونیت دندانپزشکی را نباید به طور مستقیم بر روی دندانها به کار برد. با بعضی از این نورها دگرگونی تعادل رنگ روی دندانها و بافت را می توان دید، همچنین در بعضی موارد نوردهی بیش از حد (over expose) ایجاد می شود. نور یونیت را بر روی گونه و دور از دهان قرار دهید، این نور برای میزانسازی کافی است. اگر نور یونیت در کنار قوس دندانی که نیاز به کنتراست زیاد دارد، قوی و درخشان باشد کنتراست به وجود آمده توسط فلاش را از بین می برد (۵، ۶).

برای تصاویر کامل دهان، میزانسازی باید بر روی حد فاصل $1/3$ قدامی و $2/3$ خلفی انجام شود؛ زیرا $1/3$ عمق میدان در جلو و $2/3$ آن در عقب صفحه فوکوس قرار می گیرد. برای اغلب تصاویر، این نقطه باید بین دندان کانین و پره مولر اول باشد. با این نقطه میزانسازی عمق میدان، وضوح قدامی و خلفی را ایجاد می کند.

برای کادربندی و نسبت تصویر انتخاب شده، دوربین را به سمت جلو و عقب حرکت دهید تا نقطه بحرانی میزانسازی در منظره یاب دیده شود. پس از فوکوس کردن محل مورد نظر

(در اینجا دیستال کانین) در وسط منظره یاب، با حرکت دادن

دوربین کادر مورد نظر تنظیم می شود (۵، ۶).

برای نماهای کلینیکی، میزانسازی با حلقه فوکوس لنز انجام نمی گیرد؛ زیرا این کار فقط نسبت تصویر را تا ۱:۱ تغییر می دهد. هر زمان که حلقه میزانسازی لنز حرکت کند، اندازه تصویر نیز تغییر می کند که این نامطلوب است. برای میزانسازی، باید تمام دوربین حرکت کند.

برای تصاویر داخل دهان، توجه به زمینه، از قبیل دیگر دندانها تنها از این نظر مهم است که مطمئن شوید دندانها با سایه رترکتور یا وسایل داخل دهانی تداخل نداشته باشد (۵، ۶).

تصویر اسلاید باید تنها شامل ناحیه اصلی مورد نظر باشد، بنابراین دوربین باید به حد کافی به موضوع نزدیک باشد. رترکتور، لبه های آینه، انگشتان و لب بیمار، هنگامی که به عنوان قسمتی از تصویر لازم نباشد، خارج از کادر قرار می گیرد. برای شش دندان ناحیه قدامی درجه دیافراگم مناسب [۲۲]، تنظیم می شود.

تصاویر داخل دهانی افراد با پوست تیره که دارای پیگمان بر روی لثه هستند باید با $1/2$ درجه دیافراگم بازر [۱۹] گرفته شود. درجه دیافراگم به سرعت فیلم، قدرت فلاش و وضعیت آن بر روی پایه بستگی دارد.

فاکتور دیگر رنگ سفید موضوع مورد عکسبرداری است. موضوعات کاملاً سفید نور کمتری نیاز دارند؛ بنابراین اینگونه تصاویر باید با دیافراگم ۲۷ تهیه شوند. موقعیت فلاش با چرخاندن پایه فلاش برای حالت مناسب کنتراست و سایه تعیین می شود. لازم است فلاش و چراغ راهنمای آن روشن باشد.

پس از انجام نوردهی، فلاش به منظور حفظ شارژ باطری خاموش می شود. نوردهی با استفاده از باطری و برق متناوب (AC) و یا باطریهای NiCd تفاوتی ندارد. برای تصاویر تمام دهان باید دو رترکتور پلاستیکی به کار برد. رترکتور سمتی

هنگامی که دیافراگم لنز به طور اتوماتیک برای تصویر تمام دهان روی درجه ۱۹ بسته شد، ناحیه دندانهای قدامی و خلفی واضح خواهد بود. هنگامی که نمای خیلی نزدیک با میزانشازی دقیق ضرورت دارد، بیش از یک تصویر باید گرفته شود (۵،۶).

استاندارد نمودن تصاویر داخلی دهانی در عکاسی دندانپزشکی

در زمان ما، مستند نمودن کامل و جامع درمان نه تنها مطلوب بلکه ضروری است. توجه به این نکته، دلیل کافی برای کاربرد عکاسی در کارهای عملی دندانپزشکی محسوب می‌شود.

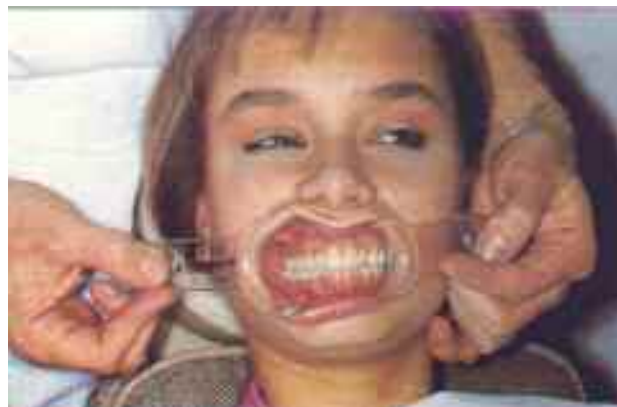هدف از فتوگرافی دندان انتقال اثر و حالت هنری نیست، بلکه ثبت حداکثر اطلاعات در شرایط قابل تجدید مورد نظر می‌باشد و این در صورتی است که لوازم عکاسی مورد استفاده، کادربندی تصویر، اندازه چاپ و نورپردازی در همه حال ثابت باشد.

برای آنکه از فتوگرافی دندان به عنوان یک وسیله قابل استناد و کارآمد استفاده شود باید شرایط استاندارد را رعایت نمود. در صورت عدم رعایت شرایط استاندارد، عکسبرداری دندانپزشکی هرگز از سطح ایجاد تصاویر رنگارنگ برای گزارش درکنگره‌ها فراتر نخواهد رفت.

اگر تمام شرایط استاندارد فراهم شود، امکان تهیه و مقایسه عکسهای داخل دهانی و خارج دهانی را فراهم می‌کند؛ اگرچه تصاویر با فاصله زمانی زیاد و توسط عکاسان مختلف تهیه شده باشد (۴،۵،۶).

تصاویر داخل دهانی استاندارد شامل پنج تصویر می‌باشد که عبارتند از: نمای فرونتال، نمای جانبی چپ و راست دندانها و دو نمای اکلوزال تعدادی از این نماها به طور مستقیم و تعدادی دیگر به وسیله آینه تهیه می‌شوند.

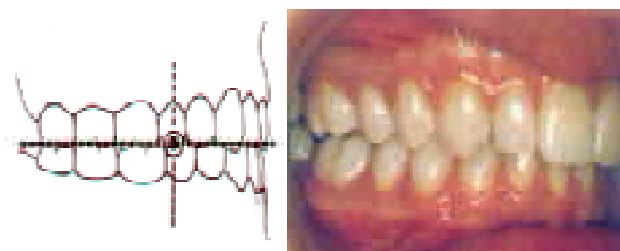
که فلاش قرار گرفته بیشتر از سمت دیگر باید کشیده شود (شکل ۷) (۵). این نحوه قرارگیری رترکتور، از ایجاد سایه رترکتور بر روی دندانهای خلفی جلوگیری می‌کند.



شکل ۷- رترکتور سمت فلاش باید بیشتر کشیده شود

با در نظر گرفتن تمام تنظیمها، برای گرفتن تصویر هایی به منظور دیدن ناحیه انتخاب شده باید دوربین را به جلو حرکت داد (دیافراگم لنز اتوماتیک باز است). هنگامی که دیافراگم لنز کاملاً باز است تنها ناحیه باریکی واضح خواهد بود (۵،۶).

اگر دوربین را با دست نگه می‌دارید بازوها را به بدن چسبانده یا آرنج را تکیه دهید. وقتی تمام این مراحل انجام شد و ناحیه دهان عاری از بزاق بود، دوربین را به سمت عقب حرکت دهید و آن را از سانتراالها دور کنید تا آنها از فوکوس خارج شوند؛ سپس دوربین را به جلو حرکت دهید تا بر روی دندان کانین یا پرمولر فوکوس شود (شکل ۸).



شکل ۸- محل فوکوس دوربین جهت واضح بودن همزمان دندانهای قدامی و خلفی

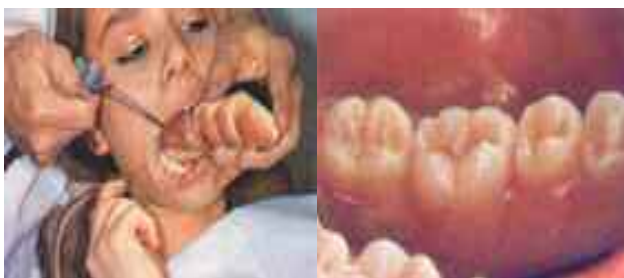با یک حرکت آرام به یک باره دگمه شاتر را فشار دهید.

نمای فرونتال

کمتر از ۴۵ درجه است. برای تمام نماهای با آینه، به خصوص نمای باکال، تنها تصویری که روی فیلم باید دیده شود، تصویر دندانها در آینه از نیمه دندان کاین تا آخرین دندان قوس است. تصویری که به این صورت تهیه می‌شود را می‌توان معکوس کرد و به طور وارونه قرار داد که این تصویر شبیه نمای مستقیم خواهد بود (۴،۵،۶).

به جهت باریک بودن آینه باکال، دندانها باید به خوبی در وسط آینه قرار گیرند. اگر قسمت جلوی آینه بیش از اندازه بالا و یا پایین باشد، تصویر به صورت مورب (مقاطع) بر روی آینه خواهد افتاد، همچنین اگر آینه چرخیده باشد به طوری که موازی با دندانها نباشد، کاسپ دندانها و یا لثه را بیش از حد نشان خواهد داد (۷).

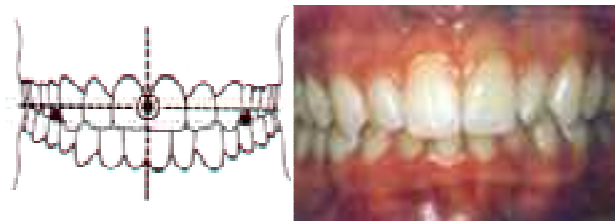
دشوارترین حالت، تهیه تصاویر خلفی لینگوال و باکال با آینه است. اگر نتیجه خوب مورد نظر باشد باید تمام جزئیات مراحل را مورد توجه قرار داد. آینه‌های باکال باید از شیشه‌های تقویت شده ساخته شوند تا برای نمای خوب لینگوال بتوان با آن فشار مختصری به زبان وارد کرد. برای نمای خلفی لینگوال آینه باید با زاویه ۴۵ درجه و تا حد ممکن دورتر از ناحیه مورد عکسبرداری قرار گیرد. آینه نباید با آخرین دندان مولر در تماس باشد؛ ولی باید نزدیک به آن قرار گیرد. برای نمای خلفی لینگوال، آینه باید نسبت به قوس طوری قرار گیرد که امتداد آن همچنان که از دهان خارج می‌شود از روی مولر اول و دوم سمت مقابل عبور کند (شکل ۱۰).



شکل ۱۰- استفاده از آینه و رترکتور جهت نمای لینگوال مولرهای مندیبل

در نمای قدامی با لبها که کمی به حالت لبخند باز هستند، می‌توان دو نوع عکس گرفت. این عکسها بدون آینه و رترکتور گرفته می‌شوند.

در نمایی دیگر، دندانهای قدامی در حالت حداکثر تماس می‌باشند. در این حالت بزرگنمایی مناسب را انتخاب کرده و رترکتور در موقعیت مناسب قرار می‌گیرد. محل فوکوس در این نما بین دندان کاین و پره مولر اول می‌باشد. مرکز کادر تصویر بر روی نقطه تماس بین سانتراهای بالا، لبه کادر کناره‌های جانبی نزدیک آخرین مولر و پلن اکلوزال موازی با کناره فوقانی یا تحتانی کادر می‌باشد (شکل ۹) (۴،۵،۷).

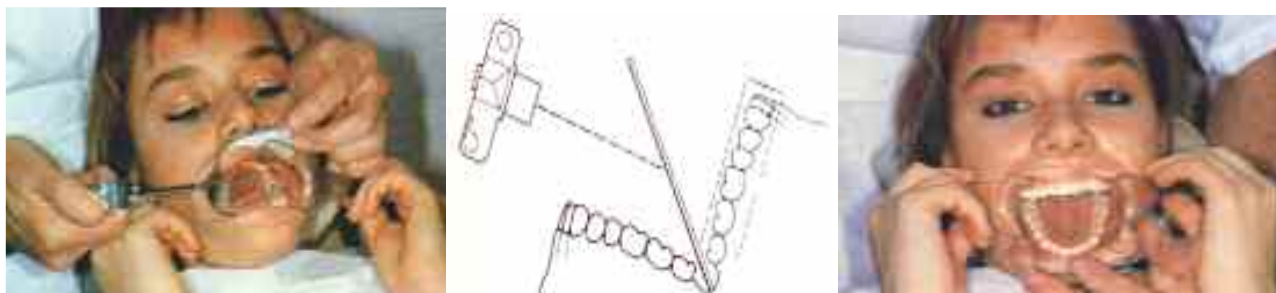


شکل ۹- محل فوکوس در نمای قدامی

نماهای باکال با آینه

به خاطر استفاده از اشکال مختلف آینه‌های باکال، مشکل می‌توان گفت کدامیک کارایی بهتری دارند، به جز آنکه عرض آینه‌ها باید تقریباً $\frac{2}{5}$ - $\frac{3}{5}$ سانتیمتر و طول آنها به اندازه‌ای باشد که هنگامی که تا دیستال مولر سوم امتداد پیدا کرده دسته‌ای ایجاد کند یا تقریباً ۱۵ سانتیمتر باشد. اگر عرض آینه زیاد باشد (بیش از $\frac{3}{5}$ سانتیمتر) به خوبی در دهان تطابق داده نخواهد شد. کاربرد رترکتور با این گونه آینه‌ها قبلاً توضیح داده شد. برای تمام نماهای باکال که از آینه استفاده می‌شود، باید از رترکتور سیمی کمک گرفت، زیرا آینه می‌تواند با این نوع رترکتور مطابقت داده شود (شکل ۳) (۱،۲،۵،۷).

آینه باکال باید همیشه دیستالی‌تر از ناحیه مورد نظر قرار گیرد، همچنین باید تا جایی که ممکن است با زاویه ۴۵ درجه نسبت به سطح باکال دندانها باشد. بیشتر اوقات این زاویه



شکل ۱۱- نحوه تهیه نمای اکلوزال در ماگزایلا و مندیبل

آینه‌ها را در جای گرمی قرار داد تا همیشه برای استفاده آماده باشند. دستیار باید لبه قدامی آینه را بین شست و انگشت سبابه و یا وسطی نگه دارد. تا جایی که ممکن است لبه آینه طوری گرفته می‌شود که از ظاهر شدن آن در عکس جلوگیری شود. برای بهتر گرفتن لبه آینه می‌توان از دستکش لاستیکی استفاده کرد (۵، ۶، ۹). قسمت خلفی آینه باید روی کاسپ دیستال آخرین دندان تکیه داده شود. آینه باید در وسط قوس و تقریباً با زاویه ۴۵ درجه قرار گیرد (شکل ۱۱).

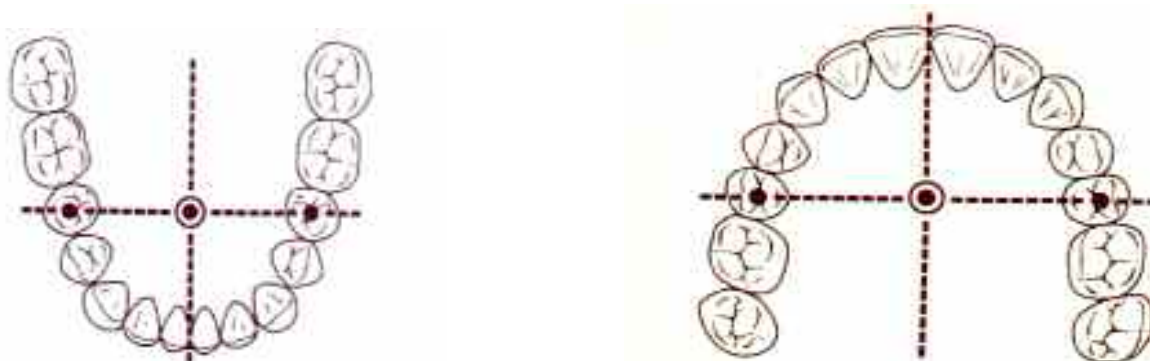
در این حالت نمای اکلوزال مناسب از تمام دندانهای قوس فکی ایجاد می‌شود. نقطه فوکوس در این حالت پرهمولر دوم خواهد بود (شکل ۱۲). اگر آینه با زاویه (شیب) زیاد قرار گیرد، تصویر شامل سوراخهای بینی نیز خواهد شد. هر آنچه در منظره‌یاب دیده می‌شود، بر روی فیلم ثبت خواهد شد. برای نمای لینگوال ۶ دندان قدامی، آینه نمای اکلوزال و یا کوچکتر از آن را باید به صورت قبل، ولی یک دندان عقب‌تر (دیستالی‌تر) از آخرین دندان مورد نظر قرار داد.

به طور خلاصه جهت تهیه تصاویر طرفی باید به نکات زیر توجه کرد (۱، ۵، ۶):

- ۱- مرکز کادر: نوک کاسپ پرهمولر دوم
- ۲- مرکز فوکوس: همان نقطه (نوک کاسپ پرهمولر دوم)
- ۳- لبه کادر: نزدیک آخرین مولر تا کنار ساتترالها
- ۴- پلن اکلوزال: موازی با کناره فوقانی و تحتانی کادر
- ۵- نورپردازی مورد استفاده: نور فلاش جانبی باید از طرف دندانهای قدامی بتابد.

قوس کامل ماگزایلا

به منظور سهولت در تهیه تصاویر داخل دهانی قوس ماگزایلا، سر بیمار را باید کمی به سمت عقب خم کرد. اگر سر بیمار بیش از اندازه به عقب خم شود، قرار دادن دوربین در موقعیت مناسب مشکلتر خواهد شد. هنگامی که دو رترکتور پلاستیکی بر روی لب بیمار قرار گرفت و به وسیله بیمار نگهداشته شد، دستیار باید آینه را برای جلوگیری از مه آلودگی (بخار گرفتن) آن گرم کند، همچنین می‌توان تمام



شکل ۱۲- محل فوکوس دوربین در نمای اکلوزال فک بالا و پائین

بیشتری مورد نظر باشد، می‌توان تعداد کمتری از دندانها را با بزرگنمایی بیشتر گرفت. برای تعداد دندانها نمی‌توان شرایط دقیقی را تعیین کرد. تعدادی قوانین کلی را برای حصول عکسهای یک شکل باید در نظر گرفت (۹،۸،۶،۵،۴):

۱- از دندانها در وضعیت آگزیال صحیح عکس گرفت. به طور مثال پلن اکلوزال باید با پلن افقی در تصویر موازی باشد.
۲- محور اپتیکال دوربین باید عمود بر ردیف دندانهای مورد عکسبرداری باشد. این حالت علاوه بر ایجاد نمای ثابت مشکل عمق میدان را کاهش می‌دهد.

۳- وقتی که از آینه استفاده می‌شود، فقط از تصویر موجود در آینه عکس گرفته شود. اگر از دندانها به طور مستقیم همراه با نمای آینه عکس گرفته شود، نتیجه برای بیننده مغشوش کننده خواهد بود.

۴- سعی شود نواحی اضافی در خارج کادر قرار گرفته یا حداقل در کنار کادر تصویر باشد. هر چیزی که باعث انحراف توجه بیننده می‌شود مانند سوراخهای بینی و سیل را باید از تصویر حذف کرد.

تهیه تصویر از ناحیه خلفی کام و زبان کوچک

استفاده از tongue blade برای کنار زدن زبان جهت تهیه تصویر از ناحیه زبان کوچک و لوزه‌ها تقریباً غیر ممکن است. برای این گونه نماها باید یک صفحه آکریلی کوچک به طول ۵ سانتیمتر و عرض ۳ سانتیمتر ساخته شود. دسته مسواک که موها و لاستیک انتهای آن بریده شده را می‌توان گرم کرد و با زاویه بیش از ۹۰ درجه خم نمود، سپس صفحه آکریلی را در انتهای خم شده دسته شکل داد و پرداخت نمود (۲). بیمار نگهدارنده زبان را تا جایی که حالت تهوع به وی دست ندهد در عقب زبان نگه می‌دارد. برای نمای نوک زبان یا سطح کناری آن می‌توان از یک قطعه گاز برای بهتر نگه داشتن زبان استفاده کرد (۲).

به طور خلاصه جهت تهیه تصاویر اکلوزال باید به نکات زیر توجه کرد (۱۰،۹،۶،۵):

- ۱- مرکز کادر: محل تقاطع پلن ساژیتال و خط واصل بین پره‌مولرهای دوم
 - ۲- مرکز فوکوس: در سالکوس یا ناحیه لثه مارژینال پره‌مولر
 - ۳- لبه کادر: لبه فوقانی/تحتانی کادر باید در دیستال آخرین مولر و جلوی دندانهای قدامی باشد.
- خطی که دو پره‌مولر را به هم وصل می‌کند باید با لبه فوقانی یا تحتانی کادر موازی باشد

قوس مندیبل

به طور کلی همان روش را برای فک پایین باید به کار برد، به جز آن که سر بیمار باید به حدی به عقب خم شود که وقتی دهان بیمار کاملاً باز است، پلن اکلوزال فک پایین موازی با کف اتاق باشد.

اگر دهان بیمار کاملاً باز نباشد، به دست آوردن نمای مناسب دشوار است. اندازه آینه باید به حدی باشد که تمام قوس را در برگیرد. دوربین را به حد کافی نزدیک کنید به طوری که لبه آینه و رترکتور تا حد ممکن خارج از کادر قرار گیرد. به جز برای اطفال که به آینه کوچک نیاز دارند تقریباً تمام تصاویر را می‌توان با این سه آینه تهیه کرد (۱۰،۹،۶،۵). گاهی اوقات دندانپزشک باید زبان را به یک سمت بفشارد و یا آنرا در یک طرف کف دهان نگهدارد.

از یک tongue blade معمولی برای نگه داشتن زبان؛ همچنین از آینه باکال برای تهیه نمای آینه‌ای لینگوال و کنار زدن زبان به طور هم‌زمان می‌توان استفاده نمود (۶).

نکاتی درباره پنج نمای ذکر شده

این پنج نما، شامل تمام نماهای قوس دندان می‌شوند. بزرگنمایی تصویر باید بین ۱:۱/۵ و ۱:۱/۸ باشد. اگر جزئیات

منابع:

- 1- Bengel W. Mastering Dental Photography. 1sted. Quintessence Germany; 2002. p. 57-87.
- 2- Freehe CL. Photography in dentistry: Equipment and technique. Dent Clin North Am 1983; 27: 3-73.
- 3- Wander P, Gordon P. Setting up: equipment, lighting and accessories. Br Dent J 1987; 162: 268-280.
- 4- Haak R, Schirra C. Dental photography in support of patient documentation and communication. Quintessence Int 2000; 31: 649-657.
- 5- Gordon P, Wander P. Techniques for dental photography. Br Dent J 1987; 162: 307-316.
- 6- Swift EJ, Quroz L, Hall SA. An introduction to clinical dental photography. Quintessence Int 1987; 18: 859-869.
- 7- Chuman TA, Hummel SK, Bokmeyer TJ. Evaluation of working distances at a 1:1 reproduction ratio for seven popular 35-mm dental camera systems. J Prosthodont 1998; 7: 91-99.
- 8- Wander PA. The applications of photography in general practice. Br Dent J 1987; 162: 195-201.
- 9- Pappel JE. Lip retractor for occlusal photography. J Clin Orthod 1996; 30: 639.
- 10- Wander P, Gordon P. Specific applications of dental photography. Br Dent J 1987; 162: 393-403.