

گزارش یک مورد کیست دانتی ژور پیگمانته در بیماری با کیست‌های متعدد دانتی ژور فکین

دکتر شکوفه شهرابی^{†*} - دکتر محمد تقی لطفعلیان**

*استادیار گروه آموزشی آسیب‌شناسی دهان و فک دانشکده دندانپزشکی دانشگاه علوم پزشکی و خدمات بهداشتی شهید صدوقی یزد

**متخصص جراحی دهان و فک و صورت

Title: Pigmented dentigerous cyst in a patient with multiple dentigerous cysts of jaws: A case report
Authors: Shahrabi Sh. Assistant Professor*, Lotfalian MT. Oral & Maxillofacial Surgeon
Address: *Department of Oral and Maxillofacial Pathology, Faculty of Dentistry, Yazd University of Medical Sciences
Abstract: In this paper, an unusual case of pigmented dentigerous cyst in a 37-year-old Iranian man with multiple dentigerous cysts of maxilla and mandible is reported. In addition to the characteristic histopathologic features of dentigerous cyst, numerous melanin granules which were distributed throughout the epithelial lining of one of these cysts were also noted. The histochemical study using Fontana's staining indicated that the pigment was melanin and many of the cells containing melanin were immunohistochemically positive for S-100 protein. Although no firm conclusion could be drawn from the present case regarding melanin origin in dentigerous cyst, the possible histogenesis of melanocytes in odontogenic lesions is discussed.
Key Words: Multiple dentigerous cysts; Melanin pigment; Melanocytes; Odontogenic cyst

چکیده

در مقاله حاضر یک مورد غیر معمول از کیست دانتی ژور در بیماری ۳۷ ساله دارای کیست‌های متعدد دانتی ژور در فک بالا و پایین گزارش شده است که در آن علاوه بر خصوصیات هیستوپاتولوژیک کیست دانتی ژور، مقادیر زیادی پیگمان ملانین در سرتاسر اپی‌تلیوم جدار یکی از این کیست‌ها قابل رویت بود. رنگ‌آمیزی هیستوشیمی فونتانا منشاء ملانین پیگمان‌ها را تأیید نمود و همچنین توسط رنگ‌آمیزی ایمونوهیستوشیمی بسیاری از سلول‌های حاوی پیگمان جهت پروتئین S-100 واکنش مثبت نشان دادند؛ اگرچه از این مورد نمی‌توان در مورد منشاء ملانین در کیست دانتی ژور به نتیجه قطعی دست یافت، در این مقاله هیستوژنز احتمالی ملانوسیت‌ها در ضایعات ادنتوژنیک مورد بحث قرار گرفته است.

کلید واژه‌ها: کیست‌های متعدد دانتی ژور؛ پیگمان ملانین؛ ملانوسیت؛ کیست ادنتوژنیک

وصول: ۸۴/۰۴/۱۳ اصلاح نهایی: ۸۴/۰۹/۱۳ تأییدچاپ: ۸۴/۱۲/۱۵

[†] مؤلف مسؤؤل: نشانی: یزد- انتهای خیابان امام- ابتدای بلوار دهه فجر- دانشگاه علوم پزشکی شهید صدوقی- دانشکده دندانپزشکی- گروه آموزشی آسیب‌شناسی دهان و فک
 تلفن: ۰۹۱۲۱۹۹۴۱۵۶ نشانی الکترونیک: shokufeh_shahrabi@yahoo.com

مقدمه

کیست‌های دانتی ژور پس از کیست‌های رادیکولار، به عنوان دومین کیست‌های شایع ادنتوژنیک محسوب می‌شوند. این کیست‌ها معمولاً به صورت منفرد بوده و موارد متعدد آن در سندرم‌هایی از قبیل موکوپلی ساکاریدوزیس و basal cell nevus گزارش شده است (۲،۱).

ملانوسیت‌ها و پیگمان ملانین بیشتر در پوست، سیستم عصبی، برخی غشاهای مخاطی، عنبیه و اجسام مژگانی یافت می‌شود؛ ولی به طور طبیعی در استخوان پستانداران وجود ندارد (۳).

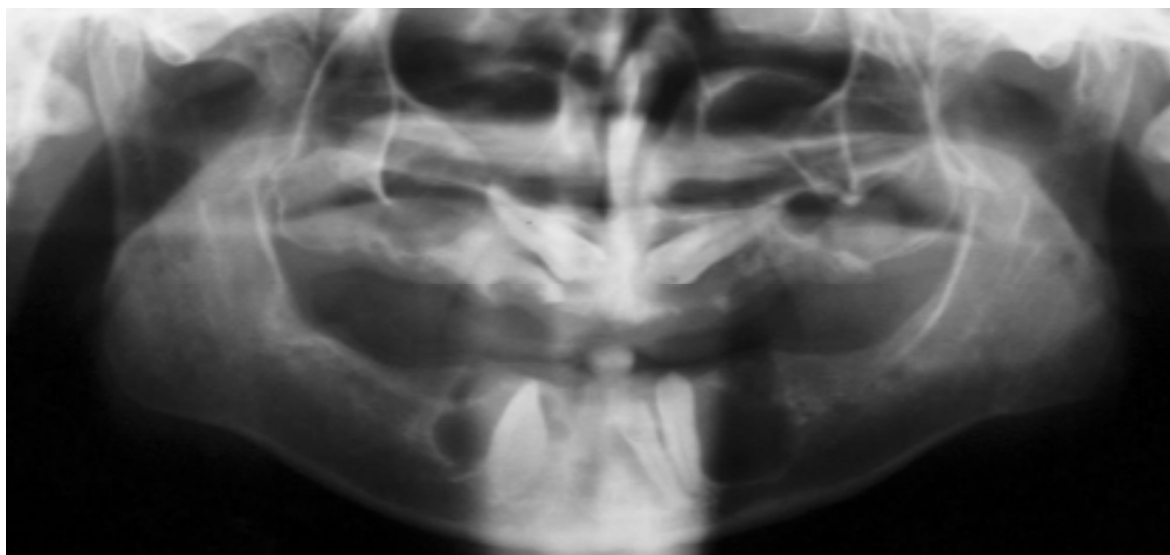
ضایعات پیگمانته ادنتوژنیک فک نادر بوده و موارد کمی از آنها تاکنون گزارش شده است (۴،۳).

در این مقاله، موردی غیر معمول و جالب از کیست‌های دانتی ژور متعدد فک بالا و پایین در بیماری غیر سندرمیک گزارش گردید که پوشش اپی‌تلیالی یکی از این کیست‌ها دارای پیگمان ملانین و ملانوسیت بود؛ همچنین منشاء و جنبه‌های جنین‌شناسی ملانوسیت‌ها به طور اختصار مورد بحث و بررسی قرار گرفت.

شرح مورد

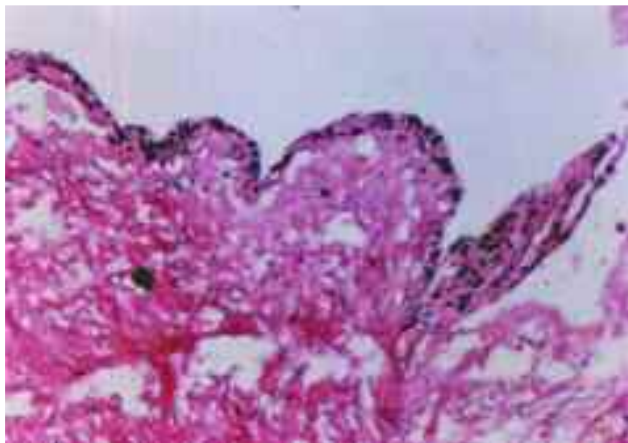
بیمار، مردی ۳۷ ساله بود که جهت ارزیابی و درمان ضایعات رادیولوسنت متعدد شبه سیست دور تاج‌های برخی از دندانهای دائمی نروئیده نواحی قدامی فک بالا و پائین، توسط یک دندانپزشک به یک جراح فک و صورت معرفی گردید. در معاینه بالینی سرو گردن بیمار، به جز مختصری تورم در ناحیه قدامی فک پایین علائم دیگری مشهود نبود. بیمار هیچ مشکل سیستمیکی نداشت و آزمایش‌های سرمی انجام شده وی قبل از مراجعه به جراح طبیعی بود. مخاط پوشاننده ناحیه تورم، سالم و هم‌رنگ مخاط مجاور بود.

در رادیوگرافی پانورامیک، ضایعات رادیولوسنت کیستیک متعدد با محدوده کاملاً مشخص در اطراف تاج دندانهای کانین فک بالا، کانین راست فک پائین، لترال چپ فک پائین و همچنین سطح جانبی کانین چپ فک پایین مشهود بود (شکل ۱). برای این ضایعات تشخیص بالینی کیست دانتی ژور مطرح گردید. برای بیمار در دو نوبت جراحی انجام شد و هر بار ضایعات به طور کامل همراه با دندانهای نهفته مربوط به خود خارج شدند، البته جدار برخی از بافتهای کیستیک خارج شده به صورت پاره بود.

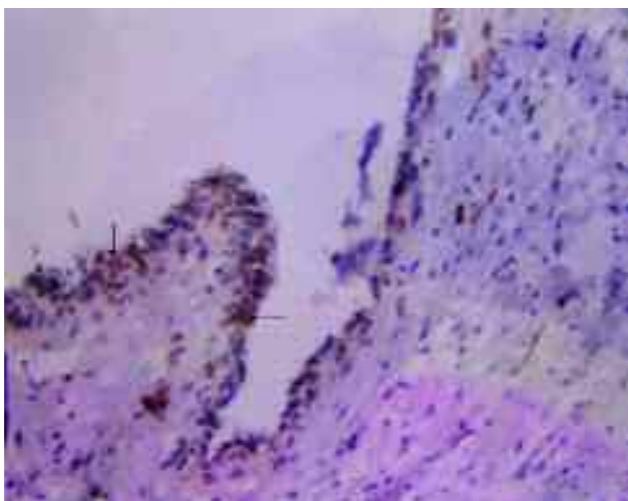


شکل ۱- رادیوگرافی پانورامیک قبل از جراحی: رادیولوسنسی‌های اطراف تاج کانین‌های نروئیده فک بالا و پائین و لترال چپ فک پایین

ملانین جهت پروتئین S-100 واکنش مثبت نشان دادند (شکل ۴) (رقت یک به دو، پل کونال، CA، USA، Dako، Santa Barbara).



شکل ۳- پیگمان‌های ملانین در جدار اپی‌تلیالی کیست مربوط به شکل ۲ (رنگ‌آمیزی Masson-Fontana، 200×)



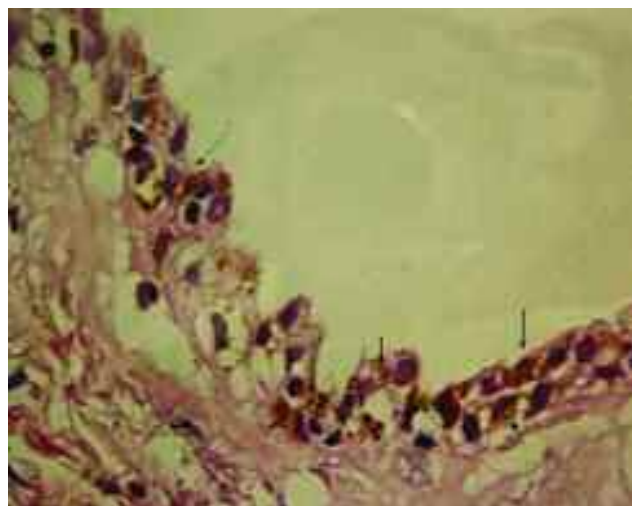
شکل ۴- واکنش مثبت سلولهای پوشش اپی‌تلیالی برای پروتئین S-100 (رنگ‌آمیزی ایمونوهیستوشیمی بعد از bleaching، 200×)

بحث و نتیجه‌گیری

کیست دانتی ژور، کیستی ادنتوژنیک و خوش خیم همراه با تاج دندانهای دائمی است (۲). کیست‌های متعدد در بیماران مبتلا به برخی سندرم‌ها مثل سندرم Basal cell nevus، Cleidocranial dysplasia و موکوپلی ساکاریدوزیس شامل سندرم‌های Maroteaux-Lamy و Hunter گزارش شده است (۳).

در مطالعه بافت‌شناختی، تقریباً همه نمونه‌ها مشابه بوده و متشکل از نوارهایی از بافت همبند سست فیروزه و در یک سمت پوشیده از سلولهای اپی‌تلیالی مکعبی یا تخت و یا سنگفرشی تخریب شده بودند؛ همچنین در پوشش اپی‌تلیالی کیست مرتبط با کانین راست فک بالا، تعدادی سلولهای موکوسی قابل رؤیت بود.

بافت همبند زیرین در همه نمونه‌ها دارای ارتشاح متوسطی از سلولهای آماسی شامل لنفوسیت، پلاسموسیت و هیستوسیت بود. در نمای میکروسکوپی کیست مربوط به کانین رویش نیافته راست فک پائین، یافته‌ای غیرمعمول و جالب دیده شد که شامل حضور ذرات و تجمعاتی از پیگمان‌های قهوه‌ای تیره در کل اپی‌تلیوم جدار کیست بود (شکل ۲).



شکل ۲- نمای میکروسکوپی از جدار کیست مربوط به کانین چپ نروئیده فک پایین. به دانه‌های متعدد قهوه‌ای تیره در سرتاسر اپی‌تلیوم توجه شود (H&E×400)

در بافت همبند زیرین نیز تعدادی پیگمان و غدد سباسه به چشم می‌خورد. با رنگ‌آمیزی هیستوشیمی ماسون فونتانا، دانه‌ها به شدت واکنش مثبت نشان دادند (شکل ۳) و سپس توسط محلول هیدروژن پرکساید و پرمنگنات پتاسیم بی‌رنگ شدند که این نشان دهنده حضور پیگمان‌های ملانین بود. به وسیله آزمایش ایمونوهیستوشیمی نیز سلولهای حاوی پیگمان

همراه با adenomatoid odontogenic tumor که دارای ملانوسیت و سلولهای اپی‌تلیالی دارای ملانین بود، گزارش نمودند؛ ولی نتوانستند این احتمال را رد نمایند که مورد آنها می‌توانسته یک adenomatoid odontogenic tumor با ساختمان واضح کیستیک باشد (۱۸)، بنابراین طبق مطالعات قبلی و بررسی حاضر، این بیمار دومین مورد گزارش شده از یک کیست دانتی ژور پیگمانته و همچنین اولین مورد آن در بیماری با کیست‌های متعدد است.

منشاء ملانوسیت‌ها در ضایعات ادنتوژنیک به طور قطع ثابت نشده است؛ ولی از آنجائی که حضور ملانوسیت‌ها در مخاط دهان غیرشایع نبوده و تیغه دندانی از پوشش اولیه دهانی منشاء می‌گیرد، حضور اتفاقی ملانوسیت‌ها در ضایعات ادنتوژنیک، قابل پیش‌بینی می‌باشد (۱۸). Lawson و همکاران توزیع ملانوسیت‌ها را در بافت اولیه دندانی (dental primordium) چند جنین انسانی که ۱۲-۱۸ هفته‌ای بودند، مطالعه نموده و در ۳ مورد از ۱۱ مورد جنین‌های قفقازی و همه جنین‌های سیاهپوست، ملانوسیت‌ها را در تیغه دندانی یا جوانه دندانی یافتند (۱۹).

طی مطالعات گذشته، سلولهای تولید کننده ملانین بعد از تکمیل شکل‌گیری تیغه عصبی، که تقریباً در هفته چهارم جنینی تخمین زده می‌شود، به سرعت مهاجرت می‌نمایند (۱۹)، بنابراین حضور ملانوسیت‌ها در بافت اولیه دندانی (dental primordium)، دلالت بر نقش تیغه عصبی در تشکیل دندان در پستانداران دارد. چنین شواهدی از حضور ملانوسیت‌ها در تیغه دندانی، همچنین می‌تواند هیستوژنز پیگمان ملانین را در ضایعات ادنتوژنیک توجیه نماید.

اهمیت پاتولوژیک ملانوسیت‌ها در کیست‌ها و تومورهای ادنتوژنیک هنوز مبهم می‌باشد. البته با در نظر گرفتن مورد مطالعه حاضر، هیچ اهمیت پاتولوژیک برای ملانوسیت‌ها در کیست‌های ادنتوژنیک نمی‌توان در نظر گرفت. به نظر می‌رسد که پیگمانتاسیون در ضایعات ادنتوژنیک

شده است (۲،۵،۶). کیست‌های متعدد دنتی ژور، همچنین به دنبال استفاده طولانی مدت و همزمان سیکلوسپورین A و مهارکننده‌های کانال کلسیم (۷) و نیز در بیماران مبتلا به arachnodactyly و سایر نقایص اسکلتال گزارش گردیده است (۸). هیپرپلازی لثه و تکامل معیوب دندانی از شایعترین خصوصیات مشترک این سندرم‌ها می‌باشد (۷).

بیمار مورد بررسی، در سلامت کامل بود، هیچ‌گونه یافته‌های فیزیکی و لابراتواری غیرطبیعی دال بر سندرم نداشت و دارای کیست‌های متعدد دانتی ژور هم در فک بالا و هم در فک پایین بود. با توجه به مقالات گزارش شده، تاکنون موارد کمی از کیست‌های متعدد دانتی ژور در هر دو فک در بیماران غیر سندرمیک گزارش شده است (۵،۹). همانطور که قبلاً نیز گزارش شده است، شاید یکی از علل تعدد کیست‌های دانتی ژور در این گونه بیماران وجود موانع فیزیکی و یا عفونت دندانهای شیری و یا دندان دائمی مجاور دندانهای رویش نیافته باشد که این امر منجر به تحریک ناحیه کروئالی tooth sac و ارگان مینایی و در نهایت دژنراسانس کیستیک می‌گردد (۱۰).

Al-Talabani و همکاران در مطالعه‌ای تجربی نشان دادند که وجود هیپوپلازی مینا می‌تواند منجر به دژنراسانس کیستیک در ارگان مینایی شود (۱۱). شاید در بیمار مورد بررسی در یک مقطع زمانی هیپوپلازی محیطی مینا وجود داشته است که البته دندانهای بیمار از این نظر بررسی نشد.

پیگمان ملانین و یا ملانوسیت‌ها در کیست‌های ادنتوژنیک به ندرت یافت می‌شوند و در مطالعات قبلی حضور آنها در کیست کلسیفیه شونده ادنتوژنیک، کیست لثه‌ای، ادنتوژنیک کراتوسیست، کیست بوتریوئید ادنتوژنیک و کیست جانبی پرپودنتال (۴،۱۲-۱۶) و همچنین برخی تومورهای ادنتوژنیک گزارش شده است (۱۷،۱۸). اولین مورد کیست دانتی ژور پیگمانته توسط Takada و Yamamoto معرفی گردید (۳). Warter و همکاران موردی از کیست دانتی ژور

همین مسئله احتمال ارتباط ملانوسیت‌های هیپرپلاستیک واکنشی مخاط دهانی پوشاننده را با پوشش اپی‌تلیالی کیست رد می‌نماید. در هر صورت اگرچه منشاء اختصاصی و اهمیت پاتولوژیک ملانوسیت‌های ذکر شده نمی‌تواند به طور کامل توجیه شود، ولی این مسئله می‌تواند در مطالعات بعدی مورد بررسی قرار گیرد.

تشکر و قدردانی

بدین وسیله از سرکار خانم وزیری و آقای محمدمهدی همائی‌فر که در امر آماده‌سازی و رنگ‌آمیزی‌های اختصاصی مقاطع بافتی ما را یاری نمودند، قدردانی می‌گردد.

می‌تواند بیانگر پیگمانتاسیون نژادی باشد؛ چرا که بیشتر بیماران گزارش شده افراد آسیایی یا سیاهپوست بودند (۱۶، ۱۵، ۱۳). البته به علت محدود بودن تعداد موارد، این یافته نمی‌تواند اهمیت چندانی داشته باشد.

یک توجیه دیگر برای حضور ملانین در استخوان می‌تواند، گذر ملانوسیت‌ها از درون مزانشیم و نه از اکتودرم و آن هم به علت نقص در مهاجرت کامل آنها از ستیغ عصبی به بافتهای محیطی باشد (۱۹).

علیرغم این که کیست دانتی‌ژور پیگمانته گزارش شده در این مقاله، موقعیت نسبتاً سطحی در استخوان فک داشت، ولی استخوان کورتکس پوشاننده آن نازک و سالم بود و

منابع:

- 1- Shah N, Thuan H, Beale T. Spontaneous regression of bilateral dentigerous cysts associated with impacted mandibular third molars. *British Dental Journal* 2002; 192(2): 75-76.
- 2- Ustuner E, Fitoz S, Atasoy C, Erden I, Akya S. Bilateral Maxillary dentigerous cysts: A case report. *Oral Surg Oral Med Oral Pathol Oral Radiol & Endod* 2003; 95(5): 632-5.
- 3- Yasunori T, Hirotsuga Y. Case report of a pigmented dentigerous cyst and a review of the literature on pigmented odontogenic cysts. *Journal of Oral Science* 2000; 42(1): 43-46.
- 4- Macked RI, Fanibanda KB, Soames JV. A pigmented Odontogenic keratocyst. *British Journal of Oral and Maxillofacial Surgery* 1985; 23: 216-19.
- 5- Sheinkopf DE, Sadowsky D, Seife B. Multiple dentigerous cysts in several facial bones. *Oral Surg Oral Med Oral Pathol* 1979; 48(5): 492.
- 6- Roberts MW, Barton NW, Constantopoulos G, Butler DP, Donahue AH. Occurrence of multiple dentigerous cysts in a patient with the Maroteaux-Lamy syndrome (mucopolysaccharidosis, type V). *Oral Surg Oral Med Oral Pathol* 1984; 58 (2): 169-75.
- 7- De Biase A, Ottolenghi L, Polimeni A, Benvenuto A, Lubrano R, Magliocca FM. Bilateral mandibular cysts associated with cyclosporine use: a case report. *Pediatr Nephrol* 2001; 16: 993-5.
- 8- Smith NH. Multiple dentigerous cysts associated with arachnodactyly and other skeletal defects. Report of a case *Oral Surg Oral Med Oral Pathol* 1968; 25(1): 99-107.
- 9- Carr MM, Anderson RD, Clarke KD. Multiple dentigerous cysts in childhood. *J Otolaryngol* 1996; 25(4): 267-70.
- 10- Badrawy R, Safwat F, Eissa MH and Basyouni A. Dentigerous cysts of the maxilla. *J Laryngol Otol* 1978; 92(1): 17-28.
- 11- AL-Talabani NG, Smith CJ. Experimental dentigerous cysts and enamel hypoplasia, their possible significance in explaining the pathogenesis of human dentigerous cysts. *Journal of Oral Pathology* 1980; 9: 82-91.
- 12- Takada Y, Kuroda M, Suzuki A, Fujioka Y. Pigmented variant of calcifying odontogenic cysts. Report of an additional case and review of the literature. *Acta Pathol. Jpn* 1985; 35: 1023-1027.
- 13- Buchner A, David R, Carpenter W, Leider A. Pigmented periodontal cyst and other pigmented odontogenic lesions. *Oral Dis* 1996; 2(4): 299-302.

- 14- Soamaes JV. A pigmented calcifying odontogenic cyst. *Oral Surg Oral Med Oral Pathol* 1982; 53: 395.
- 15- Grand NG, Marwah As. Pigmented gingival cyst. *Oral Surg Oral Med Oral Pathol*. 1964; 17: 635-639.
- 16- Takada Y, Kuroda M, Suzuki A, Fujika Y. Melanocytes in odontogenic keratocyst. *Acta Pathol Jpn* 1985; 35: 899-903.
- 17- Takada Y, Suzuki A, Kuroda M, Yamazaki Y. Melanin pigment in complex odontoma. *Int J Oral Maxillofac Surg* 1987; 16(2): 222-6.
- 18- Warter A, Diolombi G, Chazal M, Ango A. Melanin in a dentigerous cyst and associated adenomatoid odontogenic tumor. *Cancer* 1990; 66: 786-788.
- 19- Lawson W, Abasi IF, Zak FG, Brooklya NY. Studies on melanocytes. V. The presence of melanocytes in the human dental primordium: An explantation for pigmented lesions of the jaws. *Oral Surg* 1976; 42(3): 375-380.