

بررسی تغییرات طول ریشه دندانهای ثنایای بالا در دوران ریتنشن ارتودنسی

دکتر حسین روانمهر* - دکتر سید مصطفی سید جوادین[†] **

* استادیار گروه آموزشی ارتودنسی دانشکده دندانپزشکی و مرکز تحقیقات دندانپزشکی دانشگاه علوم پزشکی و خدمات بهداشتی درمانی تهران
** متخصص ارتودنسی

Title: Changes in root lengths of maxillary incisors during orthodontic retention period

Authors: Ravanmehr H. Assistant Professor*, Seyed Javadein M. Orthodontist

Address: *Department of Orthodontics, Faculty of Dentistry, Tehran University of Medical Sciences

Background and Aim: External apical root resorption is a common iatrogenic consequence of orthodontic treatment. Much controversy exists in the literature about changes in root lengths at post treatment periods. Although many practitioners believe that resorption becomes stable after active treatment, quantitative data are scarce. The purpose of this study was to determine quantitative changes in root lengths of maxillary incisors during fixed orthodontic post treatment period, and to assess if it is influenced by gender and factors related to active treatment.

Materials and Methods: This was a case cross over study, performed on 80 patients (52 females and 28 males) aged between 13 and 22 years. At debonding stage and beginning of retention phase of fixed orthodontic treatment, Hawley type retainer was fabricated for maxillary arch. Periapical radiographs of maxillary incisors using standard parallel technique were obtained immediately after debonding, and 3 and 7 months later. Crown and root lengths of maxillary incisors were measured using computer program. Changes in root lengths were calculated considering correction factors. Also associations between some factors and the change in root lengths during post treatment periods were assessed. These included gender, type of treatment plan (non extraction/extraction), technique (standard edgewise/straight-wire edgewise) and duration of active treatment (less than 2 years/2 years and more). T-test and 4-way ANOVA were used for statistical analysis with $P < 0.05$ as the limit of significance.

Results: No significant relation was found between apical root resorption of maxillary central incisors and time elapsed after treatment. Significant relation was observed between apical root resorption of maxillary lateral incisors and the length of post treatment period. No significant relation was found between root length changes of maxillary incisors during post treatment period and gender, type of treatment plan, technique, and the length of active treatment period ($P > 0.05$).

Conclusion: Considering the general process of root length reduction in maxillary lateral incisors during post treatment period, establishment of preventive measures is emphasized.

Key Words: Root resorption; Incisor; Orthodontic; Retention period; Follow-up.

Journal of Dentistry. Tehran University of Medical Sciences (Vol. 18; No.4; 2006).

[†] مؤلف مسؤول: نشانی: تهران - دانشگاه علوم پزشکی تهران - دانشکده دندانپزشکی - گروه آموزشی ارتودنسی
تلفن: ۶۴۰۲۶۴۰ پست الکترونیکی smossj@yahoo.com

چکیده:

زمینه و هدف: تحلیل خارجی آپیکال ریشه یک پیامد رایج در درمان ارتودنسی است. در زمینه تغییرات طول ریشه در دوران بعد از درمان تناقضاتی وجود دارد. اگرچه تعداد زیادی از محققان اعتقاد دارند که بعد از توقف حرکت فعال دندان وضعیت تحلیل ثابت خواهد بود؛ ولی اطلاعات کمی، نادر است. هدف از این مطالعه ارزیابی کمی تغییرات طول ریشه‌های ثنایای بالا در دوران بعد از درمان ارتودنسی ثابت بود؛ همچنین تأثیر جنس و بعضی عوامل مرتبط با درمان فعال بر روی آن مورد ارزیابی قرار گرفت.

روش بررسی: این مطالعه case cross over بر روی ۸۰ بیمار (۵۲ دختر و ۲۸ پسر) ۱۳-۲۲ ساله انجام شد. تمام بیماران در مرحله دبان‌دینگ و شروع فاز ریتنشن بودند. ریتنرهای مورد استفاده بیماران در فک بالا از نوع Hawley بود. ۳ و ۷ ماه بعد از دبان‌دینگ رادیوگرافی‌های پری‌آپیکال با تکنیک استاندارد موازی تهیه شد؛ سپس با استفاده از نرم‌افزار کامپیوتری طول تاج و ریشه دندانهای قدامی فک بالا اندازه‌گیری شد. تغییرات طول ریشه‌ها با در نظر گرفتن ضرایب تصحیح اندازه تصاویر، تعیین گردید؛ همچنین ارتباط بین موارد زیر با تغییرات طول ریشه انسیزورهای بالا در دوران ریتنشن ارتودنسی بررسی شد:

۱- جنس بیمار

۲- نوع طرح درمان (non-extraction/extraction)

۳- نوع تکنیک (مکانوتراپی) انجام شده (standard edgewise/straight-wire edgewise)

۴- طول مدت درمان فعال (از زمان شروع درمان فعال در فک بالا تا زمان دبان‌دینگ به صورت کمتر از ۲ سال/۲سال و بیشتر)

آنالیز آماری به کار رفته آزمون t و 4-way ANOVA بود و در تمامی موارد $P < 0/05$ به عنوان سطح معنی داری در نظر گرفته شد.

یافته‌ها: تحلیل آپیکال ریشه سانترال‌های بالا در دوران پس از درمان با افزایش زمان پیگیری ارتباط معنی داری نداشت. تحلیل آپیکال ریشه لترال‌های بالا در دوران بعد از درمان با افزایش زمان پیگیری ارتباط معنی داری داشت. تغییرات طول ریشه انسیزورهای بالا در دوران بعد از درمان با جنس، نوع طرح درمان، نوع تکنیک درمان و طول مدت درمان فعال ارتباط معنی داری نداشت ($P > 0/05$).

نتیجه‌گیری: با توجه به کاهش بیشتر طول ریشه دندان‌های لترال‌های بالا در دوران بعد از درمان، بهتر است اقدامات پیشگیرانه در این رابطه برقرار یا تشدید شوند.

کلید واژه‌ها: تحلیل ریشه؛ ثنایا؛ ارتودنسی؛ دوره ریتنشن؛ پیگیری

وصول: ۸۳/۱۱/۱۰ اصلاح نهایی: ۸۴/۰۷/۳۰ تأییدچاپ: ۸۴/۰۸/۱۵

مجله دندانپزشکی دانشگاه علوم پزشکی و خدمات بهداشتی، درمانی تهران (دوره ۱۸، شماره ۴، سال ۱۳۸۴)

مقدمه

سپورت کلی پریدنتال را کاهش می‌دهد (۴). تصور بر این است که دندانهای به شدت کوتاه شده برای مقاومت در برابر بارهای فانکشنال مضغ کمتر مناسب هستند، و استرس‌های فانکشنال ممکن است حتی منجر به ادامه تحلیل آپیکال ریشه شوند (۵).

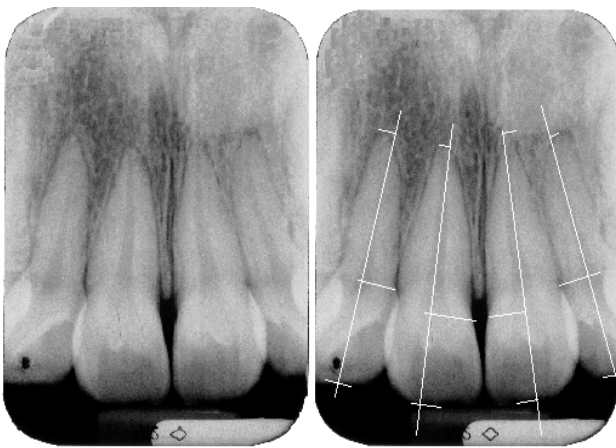
صرف نظر از مسأله عملکرد، حفظ و بقای دندانهای ثنایای بالا از لحاظ زیبایی برای بیمار مهمتر از سایر دندانها می‌باشد؛ همچنین اهمیت تحلیل ریشه از نقطه نظر پزشکی قانونی در حال افزایش است (۶).

تحلیل خارجی آپیکال ریشه *EARR پیامد ایاتروژنیک رایج در درمان ارتودنسی است و مدتهاست که شناخته شده است (۱). تحقیقات نشان می‌دهد که گروهی از بیماران درمان ارتودنسی شده، EARR خفیف تا متوسط را تجربه می‌کنند (۲). خطر تحلیل ریشه دندانهای ثنایای بالا به مراتب بیشتر از سایر دندانها است (۳).

کاهش طول دندان در اثر تحلیل ریشه مقداری از

*-External Apical Root Resorption= EARR

شده از مطالعه حذف شدند. بلافاصله پس از دباندینگ و ۳ و ۷ ماه بعد از آن (پیگیری‌های اول و دوم) از انسیزورهای بالا رادیوگرافی‌های پری‌آپیکال با تکنیک استاندارد موازی به عمل آمد. از یک فیلم پری‌آپیکال شماره ۲ برای به تصویر کشیدن همزمان چهار انسیزور بالا در یک کلیشه استفاده شد؛ پس از ظهور و ثبوت فیلم‌ها با دستگاه اتوماتیک، کلیشه‌ها اسکن شده و به کامپیوتر منتقل شدند. تصاویر در برنامه نرم‌افزاری فتو شاپ ۷ ویرایش شد. سپس تصاویر در برنامه نرم‌افزاری Auto desk cad 2002 به اندازه مطلوب درآمد و محور طولی دندانها در امتداد پالپ آنها رسم گردید. بالاترین نقطه آپکس ریشه‌های ثنایای بالا، نقاط تلاقی سمان و مینا (CEJ) سمت مزیال و لبه‌های انسیزال در نقاط تلاقی با محور طولی ترسیم شدند؛ پس از تعیین دندانها تمام این نقاط بر محور طولی دندانها عمود گردیدند (تصویر ۱). از انتخاب نقاط و یا کلیشه‌های ناواضح صرف نظر شد.



تصویر ۱- تصویر رادیوگرافیک انسیزورهای بالا قبل و بعد از رسم خطوط اندازه‌گیری

طول تاج و ریشه دندانها در سه مرحله رادیوگرافی با دقت 0.0001 میلیمتر اندازه‌گیری شد. طول تاج از نوک لبه انسیزال تا CEJ، و طول ریشه از

در زمینه تغییرات طول ریشه در دوران بعد از درمان تناقضاتی وجود دارد. بعضی محققان به این نتیجه رسیده‌اند که تحلیل ریشه با اتمام اعمال نیرو متوقف می‌شود؛ در حالی که در مطالعات دیگر نشان داده شده که فرآیند تحلیل حتی پس از اتمام نیرو نیز تدام می‌یابد (۱).

اگرچه تعداد زیادی از محققان اعتقاد دارند بعد از توقف حرکت دندان وضعیت تحلیل ثابت خواهد بود؛ ولی اطلاعات کمی نادر بوده و اکثر تحقیقات گذشته در این زمینه به صورت مقایسه‌ای و subjective انجام شده‌اند (۵-۸).

هدف از این مطالعه ارزیابی کمی تغییرات طول ریشه‌های ثنایای بالا در دوران بعد از درمان ارتودنسی ثابت بود؛ همچنین تأثیر جنس و بعضی عوامل مرتبط با درمان فعال بر روی آن ارزیابی شد. با انجام این تحقیق به این سؤال پاسخ داده شد که آیا پس از برداشتن دستگاه‌های ثابت ارتودنسی طول ریشه دندانها کاهش خواهد یافت؟

روش بررسی

مطالعه حاضر به صورت case cross over و بر روی ۸۰ بیمار (۵۲ دختر و ۲۸ پسر) انجام شد. از کلینیک تخصصی ارتودنسی بیمارانی انتخاب شدند که فاز درمان فعال ارتودنسی ثابت آنها تمام شده و در مرحله دباندینگ و شروع فاز ریتنشن بودند. ریتنرهای مورد استفاده بیماران در فک بالا از نوع Hawley بود که لیبیل‌بوه‌های آنها تماس ملایم و غیرفعال با تمام دندانهای ثنایای بالا داشتند.

سن بیماران در شروع مطالعه، ۱۳-۲۲ سال بود. بیمارانی که دارای تاریخچه بیماری سیستمیک (آلرژیها، اختلالات هورمونی)، سابقه ضربه به ناحیه دهان و بینی، اختلالات ژنتیکی یا رشدی- تکاملی دهان و فک و صورت، عادات، بیماری پیشرفته پرپودنتال و اکلوزن تروماتیک بودند در این تحقیق انتخاب نشده و نیز دندانهای دارای شکستگی واضح یا سایش شدید لبه‌های انسیزال و دندانهای روت کانال تراپی

بیشتر) بررسی شد. نحوه ارزیابی پایایی اندازه‌گیری‌ها (reproducibility of measurements) به ترتیبی بود که بعد از حداقل سه هفته، ۴۰ دندان مربوط به ۱۰ بیمار مختلف از سه مرحله رادیوگرافی به طور تصادفی (random) انتخاب و توسط همان عمل کننده، اندازه‌گیری طول تاجها و ریشه‌ها انجام شد و همبستگی بین اندازه‌گیری‌های مزدوج، مورد تجزیه و تحلیل قرار گرفت. میزان همبستگی بین دو اندازه‌گیری با دقت ± 0.1 میلی‌متر، $0.87/6\%$ به دست آمد که در محدوده قابل پذیرش بود.

به منظور انجام روش‌های آماری، نمونه‌ها به دو گروه دندانهای سانتال و لترال تقسیم شدند. جهت مقایسه بین میزان تغییرات طول ریشه‌ها در دندانهای سانتال و لترال از آزمون Independent sample t استفاده شد. برای تعیین کاهش یا افزایش معنی‌دار طول ریشه در هر گروه دندانی از آزمون One sample t با عدد مبنای صفر استفاده شد. جهت بررسی اثر جنس، نوع طرح درمان، نوع تکنیک درمان و طول مدت درمان فعال بر تغییرات طول ریشه در دوران بعد از درمان در مورد هر گروه دندانی از آنالیز Univariate 4-way ANOVA استفاده گردید. در تمامی موارد $P < 0.05$ به عنوان سطح معنی‌داری در نظر گرفته شد.

یافته‌ها

تحقیق حاضر بر روی ۸۰ بیمار (۵۲ دختر و ۲۸ پسر) انجام شد. میانگین سن بیماران در زمان شروع مطالعه (زمان دبان‌دینگ) $2/98 \pm 16/95$ سال بود. از ۷۵ مورد مشخص ۳۳ بیمار تحت درمان ارتودنسی non-ext بوده و ۴۲ بیمار جهت درمان ارتودنسی حداقل ۳ پره‌مولر بالا را کشیده بودند. از ۷۳ مورد مشخص تکنیک درمان ارتودنسی در ۴۷ بیمار standard edgewise 0.018 inch slot و در ۲۶ بیمار straight-wire edgewise 0.022 inch slot بود. میانگین طول مدت درمان در ۶۹ مورد معلوم، $17/06 \pm 39/97$ ماه

CEJ تا آپکس اندازه‌گیری گردید. هرگونه تغییر شکل تصویر بین مراحل رادیوگرافیک با استفاده از ضریب‌های تصحیح، با فرض اینکه طول تاج طی دوره مشاهده تغییر نمی‌کند، اصلاح شد.

$$\text{طول تاج در رادیوگرافی اول} \\ \text{طول تاج در رادیوگرافی دوم} = \text{ضریب تصحیح ۱}$$

$$\text{طول تاج در رادیوگرافی اول} \\ \text{طول تاج در رادیوگرافی سوم} = \text{ضریب تصحیح ۲}$$

مقدار عددی تغییر طول ریشه برحسب میلی‌متر در رادیوگرافی‌های دوم و سوم نسبت به رادیوگرافی اول با فرمول‌های زیر محاسبه شد:

$$\text{ضریب تصحیح ۱} \times \text{طول ریشه در رادیوگرافی دوم} - \text{طول ریشه در رادیوگرافی اول} = \\ \text{مقدار عددی تغییر طول ریشه در رادیوگرافی دوم نسبت به رادیوگرافی اول}$$

$$\text{ضریب تصحیح ۲} \times \text{طول ریشه در رادیوگرافی سوم} - \text{طول ریشه در رادیوگرافی اول} = \\ \text{مقدار عددی تغییر طول ریشه در رادیوگرافی سوم نسبت به رادیوگرافی اول}$$

مقدار تغییر طول ریشه برحسب درصد نسبت به طول اولیه ریشه از طریق فرمول‌های زیر تعیین شد:

$$100 \times \text{تغییر طول ریشه در رادیوگرافی دوم نسبت به اول} \\ \text{طول ریشه در رادیوگرافی اول} = \text{مقدار تغییر طول}$$

$$100 \times \text{تغییر طول ریشه در رادیوگرافی سوم نسبت به اول} \\ \text{طول ریشه در رادیوگرافی اول} = \text{مقدار تغییر طول}$$

همچنین ارتباط تغییرات طول ریشه انسیزورهای بالا در دوران ریتشن ارتودنسی با جنس بیمار، نوع طرح درمان (non-ext/ext)، نوع تکنیک (مکانوترایی) درمان انجام شده (standard edgewise/ straight-wire edgewise) و طول مدت درمان فعال (از زمان شروع درمان فعال در فک بالا تا زمان دبان‌دینگ به صورت کمتر از ۲ سال، ۲ سال و

بود. در هیچ کدام از بیماران مورد مطالعه سیم اینترود کننده طی درمان فعال ارتودنسی به کار نرفته بود.

میانگین فاصله زمانی بین آخرین فعال سازی آرچ وایر در قوس بالا تا دباندینگ $44/84 \pm 94/84$ روز از حداکثر $265/0$ تا حداقل $22/0$ روز بود. در پیگیری اول، میانگین طول ریشه‌ها به میزان $13/92 \pm 2/84\%$ طول اولیه ریشه‌ها در مرحله دباندینگ کاهش یافت. $55/6\%$ دندانها کاهش طول ریشه و مابقی آنها ($44/4\%$) افزایش طول ریشه داشتند.

در پیگیری دوم، میانگین طول ریشه‌ها، به میزان $13/94 \pm 5/955\%$ طول اولیه ریشه‌ها در مرحله دباندینگ کاهش یافت. $56/6\%$ دندانها کاهش طول ریشه و مابقی دندانها ($34/4\%$) تمایل به افزایش طول ریشه داشتند.

میانگین تغییر طول ریشه سانترال‌های بالا ۳ ماه بعد از دباندینگ، $1/6683 \pm 0/0639$ - میلیمتر (معادل $10/8800\%$)

$0/1662 \pm$ طول قبلی ریشه آنها)، و ۷ ماه بعد از دباندینگ $1/7548 \pm 0/2861$ - میلیمتر (معادل با $11/5419 \pm 1/72\%$ - طول قبلی ریشه آنها) بود.

کاهش یا افزایش طول ریشه سانترال‌های بالا در دو مرحله پیگیری، معنی‌دار نبود ($P=0/074$ ، $P=0/852$).

میانگین تغییر طول ریشه لترال‌های بالا ۳ ماه بعد از دباندینگ $2/246 \pm 0/9193$ - میلیمتر (معادل با $16/4226\%$ $6/1854 \pm$ طول قبلی ریشه آنها)، و ۷ ماه بعد از دباندینگ $2/0635 \pm 1/5852$ - میلیمتر (معادل با $14/84803 \pm 11/0274$ - طول قبلی ریشه آنها) بود. در هر دو مرحله پیگیری طول ریشه لترال‌های بالا به طور معنی‌دار کاهش یافت ($P<0/001$). درصد تغییرات طول ریشه‌های ثنایای بالا در پیگیری‌های اول و دوم در هر دو جنس معنی‌دار نبود (جدول ۱).

جدول ۱- میانگین و انحراف معیار درصد تغییرات طول ریشه‌های ثنایای بالا نسبت به طول اولیه آنها به تفکیک جنس در دو مرحله پیگیری

| دندان | جنس | تعداد | میانگین | انحراف معیار | میانگین خطای معیار |
|---------|------|-------|----------|--------------|--------------------|
| سانترال | پسر | ۵۰ | -۲/۶۷۱۱ | ۱۰/۵۴۶۷۰ | ۱/۴۹۱۵۳ |
| | دختر | ۹۹ | ۱/۰۹۹۰ | ۱۰/۸۷۸۲۶ | ۱/۰۹۳۳۱ |
| | پسر | ۵۱ | -۲/۶۳۳۷ | ۱۳/۳۶۶۷۹ | ۱/۸۷۱۷۲ |
| | دختر | ۹۵ | -۱/۲۳۰۳ | ۱۰/۴۷۶۷۰ | ۱/۰۷۴۸۹ |
| لترال | پسر | ۳۷ | -۷/۷۷۵۲ | ۱۲/۲۸۲۵۸ | ۲/۰۱۹۲۴ |
| | دختر | ۸۲ | -۵/۴۶۸۰ | ۱۸/۰۰۴۷۹ | ۱/۹۸۸۳۰ |
| | پسر | ۳۹ | -۱۱/۰۹۲۸ | ۱۳/۵۹۹۳۱ | ۲/۱۷۷۶۳ |
| | دختر | ۸۵ | -۱۰/۹۹۷۴ | ۱۵/۴۶۴۶۶ | ۱/۶۷۷۳۸ |

PER مخفف Percent بوده و بیانگر مقدار تغییر طول ریشه بر حسب درصد نسبت به طول اولیه آن می باشد (PER2 = مقدار تغییر طول ریشه بر حسب درصد نسبت به طول اولیه آن در رادیوگرافی دوم نسبت به رادیوگرافی اول، PER3 = مقدار تغییر طول ریشه بر حسب درصد نسبت به طول اولیه آن در رادیوگرافی سوم نسبت به رادیوگرافی اول)

در دو مرحله پیگیری مقدار تغییرات طول ریشه‌های ثنایای بالا رابطه معنی‌داری با نوع طرح درمان (non-ext/ext)، نوع تکنیک درمانی (S.E/S.W) و طول مدت درمان فعال نداشت.

در دو مرحله پیگیری مقدار تغییرات طول ریشه‌های ثنایای بالا رابطه معنی‌داری با نوع طرح درمان (non-ext/ext)، نوع تکنیک درمانی (S.E/S.W) و طول مدت درمان فعال نداشت.

بحث و نتیجه‌گیری

در مطالعه حاضر به بررسی رادیوگرافیک تغییرات طول ریشه‌های ثنایای بالا در دوران پس از درمان فعال ارتودنسی ثابت پرداخته شد.

در مطالعه حاضر به بررسی رادیوگرافیک تغییرات طول ریشه‌های ثنایای بالا در دوران پس از درمان فعال ارتودنسی ثابت پرداخته شد.

در این مطالعه با استفاده از کامپیوتر و برنامه‌های نرم‌افزاری مناسب، امکان وضوح و بزرگنمایی بیشتر تصاویر رادیوگرافی جهت تعیین هرچه دقیق‌تر نقاط و اندازه‌گیری آنها و حذف خطای وسیله اندازه‌گیری و افزایش دقت فراهم شد. از جنبه‌های برجسته دیگر این تحقیق، اندازه‌گیری کمی تغییرات طول ریشه بود. تعداد زیادی از مطالعات انجام شده کمی نبوده بلکه مقایسه‌ای و Subjective بودند (۵،۴) به همین دلیل تفاوت در قضاوت‌های شخصی افراد از درجه و مقدار تحلیل، می‌تواند در نتایج تحقیق تأثیر داشته باشد.

از طرف دیگر به دلیل وجود تناقضاتی درباره عواقب کلینیکی تحلیل ریشه (لقی دندان) به منظور قضاوت‌های معتبرتر، تحلیل ریشه باید از لحاظ کمی ارزیابی شود (۶)؛ همچنین در تعداد زیادی از افراد، الگوی تحلیل کاملاً قرینه می‌باشد به طوری که اگر ریشه‌ها از روی رادیوگرام‌ها به طور واقعی اندازه‌گیری نگردیده و با فیلم‌های از قبل تهیه شده مقایسه نشوند، تحلیل نادیده گرفته می‌شود (۶)؛ علاوه بر

در اصل، فرآیند تحلیل ریشه در مناطق زیادی در اطراف سطح ریشه فعال می‌باشد؛ اما از لحاظ رادیوگرافی به طور معمول در ناحیه آپکس مشخص می‌شود. علاوه بر آن، وضعیت این دندانها اغلب از طریق رادیوگرافی ثبت می‌گردد (۹). حساسیت و آسیب‌پذیری دندانهای ثنایای بالا در برابر عوارض ناخواسته نیروهای ارتودنتیک بیشتر از سایر دندانها است (۱، ۹-۱۲). احتمالاً تفاوت‌های آناتومیک مسئول اختلاف موجود در میزان خطرپذیری این دندانها می‌باشد (۱).

سن بیماران انتخاب شده در این مطالعه ۱۳-۲۲ سال بود. دلایل انتخاب سن ۱۳ سال به عنوان حداقل سن در زمان شروع مطالعه عبارت بودند از:

۱- جلوگیری از تأثیر پدیده رویش در ناحیه انتهای ریشه که معمولاً در دندانهای ثنایای بالا در سنین پایین‌تر دیده می‌شود (در سن پایین‌تر فعالیت سلولی در آپکس ریشه بیشتر است) (۱۳).

۲- اطمینان از بسته بودن آپکس ریشه‌های ثنایای بالا، به طوری که تحقیقات نشان داد دندانهای با آپکس باز استعداد کمتری به تحلیل نسبت به دندانهای با انتهای ریشه تکامل یافته دارند (۷).

۳- خاتمه درمان ارتودنسی بیشتر بیماران از این سن شروع می‌شود. انتخاب سن ۲۲ سال به عنوان حداکثر سن در زمان شروع تحقیق به این دلیل بود که در بیماران بزرگسال

زیر را در نظر گرفت:

- ۱- ممکن است فرض شود فرآیند تحلیل برای دوره‌های کوتاه بعد از درمان فعال ادامه می‌یابد. پس از قطع نیرو، تحلیل فعال ریشه هنوز توسط سلولهای Trap-positive در لاکونا‌های تحلیلی در نواحی بافت هیالینیزه مشاهده می‌شود (۱۴).
 - ۲- براساس برخی مطالعات تحلیل ریشه پس از برداشته شدن بافت نکروزه تداوم می‌یابد (۹).
 - ۳- ممکن است مقداری از دست رفتن طول ریشه در غیاب درمان رخ دهد (۴).
 - ۴- اگر چه دوره ریتنشن، یک درمان غیرفعال در این مطالعه بود؛ ولی لیبیل بوی فعال ریتینر ممکن است مقداری از تحلیل بعد از درمان را توجیه کند (۶).
 - ۵- علیرغم تلاش جهت کنترل بیماران، ممکن است مواردی از اکلوژن تروماتیک و میکروتروما وجود داشته باشد.
 - ۶- خطای شخص آزمایشگر در انتخاب لندمارک‌ها به خصوص CEJ و ترسیم خطوط اندازه‌گیری بر روی رادیوگرافی‌ها.
 - ۷- از آنجایی که در تحقیق حاضر رادیوگرافی‌های پری‌آپیکال در ابتدای درمان فعال موجود نبودند، تعیین اینکه آیا تحلیل‌های بعد از درمان با تحلیل‌های زیاد ریشه طی دوره درمان مرتبط بوده‌اند، مقدور نبود.
 - ۸- اگر چه در این تحقیق، بیماران دارای سابقه تروما و دندانهای دارای شکستگی واضح لبه انسیزال از مطالعه خارج شدند، احتمال آن وجود دارد که در مواردی بیماران، سابقه ترومای خود را به یاد نداشتند و یا در طی دوران پیگیری دچار تروما شده باشند.
 - ۹- عوامل ایدیوپاتیکی
 - ۱۰- استعداد بیشتر لترال‌های بالا به تحلیل ریشه در مقایسه با سانترال‌های بالا می‌تواند توجیه‌گر قسمت عمده معنی‌دار بودن کاهش طول ریشه لترال‌های بالا با طول مدت تعیین مقدار عددی تغییرات طول ریشه‌ها، از جنبه‌های برجسته دیگر این تحقیق نشان دادن درصد تغییرات طول ریشه‌ها نسبت به طول اولیه آنها بود. از آنجایی که دندانهای مختلف در افراد گوناگون دارای طول ریشه متفاوت هستند، ارائه درصد تحلیل از ارزش مقایسه‌ای بیشتری نسبت به مقدار عددی آن برحسب میلیمتر برخوردار است (۱۵، ۱۶).
- به دلیل این که طول کل دندان شامل تنوع ارتفاع تاجها در اشخاص مختلف است (۱۷)، به منظور حذف تأثیر این تنوع، در این تحقیق از طول کل دندان برای ارزیابی تغییرات طول ریشه‌ها استفاده نشد. نتایج مطالعات کلینیکی قبلی انجام شده در مورد عدم ادامه تحلیل ریشه سانترال‌های بالا بعد از درمان فعال یافته‌های این تحقیق را تأیید می‌کند (۵، ۸، ۶). در تحقیق حاضر مقدار میانگین عددی تغییرات طول آپیکال ریشه سانترال‌های بالا بعد از درمان فعال در پیگیری دوم $1/7548 \pm 0/2861$ - میلیمتر بود که خیلی نزدیک به یافته‌های تحقیق Copeland و Green (۳/۰ \pm ۱/۰ - میلیمتر) می‌باشد (۶). با توجه به این که در مورد ارزیابی کمی تحلیل آپیکال ریشه انسیزورهای لترال بالا در دوران بعد از درمان تحقیقی یافت نشد، امکان مقایسه با نتایج تحقیق حاضر میسر نگردید. تفاوت‌های موجود در نتایج می‌توانند به علت تفاوت در تکنیک رادیوگرافی، روش اندازه‌گیری، خصوصیات فردی، نژادی و ژنتیکی افراد تحت بررسی، دقت افراد عمل‌کننده، طول مدت پیگیری، میانگین فاصله زمانی بین ختم درمان فعال و دبان‌دینگ، تعداد نمونه‌های مورد بررسی، و احتمالاً سایر فاکتورهای مرتبط با درمان فعال باشند. در مطالعه Remington و همکاران اگر چه اندازه‌گیری‌های دقیقی انجام نشد، ارزیابی Subjective نشان داد که فرآیندهای ترمیمی بعد از درمان رخ می‌دهند. این فرآیندها شامل صاف شدن و ریمودلینگ لبه‌های تیز و برگشت پهنای غشای پرپودنتال به اندازه نرمال بود (۵).
- برای کاهش طول ریشه‌ها در این مطالعه می‌توان موارد

اکلوزالی باشد (۱۳).

۶- مقدار بافت نکروزه باقیمانده از درمان فعال که ممکن است این بافت نکروزه در بعضی از نمونه‌ها تا زمان دباندینگ به طور کامل از بین رفته باشد و شرایط مناسب برای معدنی شدن قسمت آلی ناحیه تحلیل رفته ریشه و ترمیم سمان فراهم آمده باشد.

۷- تنوع‌های بیولوژیکی در پاسخ بافت.

۸- فاکتورهای ایدیوپاتیک

تحقیقی که در آن به بررسی رابطه جنس، نوع طرح درمان، نوع تکنیک درمان، یا طول مدت درمان فعال با تغییرات طول ریشه در دوران بعد از درمان پردازد، یافت نشد و تحقیقات موجود به بررسی رابطه موارد مذکور با تغییرات طول ریشه در دوران درمان فعال ارتودنسی پرداخته‌اند.

اگرچه تصور بر این است که به دلیل تفاوت‌های قابل ملاحظه در تیتروهورمون‌ها در مردان و زنان اختلافاتی در استعداد به تحلیل ریشه مشاهده می‌شود؛ اما در مطالعات گذشته اختلاف جنسی معنی‌داری یافت نشد (۱). در این تحقیق نیز رابطه معنی‌داری بین جنس و تغییرات طول ریشه در دوران بعد از درمان مشاهده نگردید. عدم وجود رابطه معنی‌دار بین نوع طرح درمان با تغییرات طول ریشه در این تحقیق با نتایج بعضی مطالعات انجام شده در دوران درمان فعال همخوانی دارد (۱۱). شاید درمان ext و جابه‌جایی بیشتر دندانهای قدامی در دوران درمان فعال تأثیر خود را بر تحلیل ریشه تا اواخر درمان نشان داده و در زمان دباندینگ بی‌تأثیر باشد. در این تحقیق عدم وجود رابطه معنی‌دار بین تکنیک درمان و تغییرات طول ریشه در دوران بعد از درمان با نتایج تعداد زیادی از تحقیقات گذشته که در دوران درمان فعال انجام شده‌اند، هماهنگی دارد (۱، ۱۵، ۱۸، ۱۹). در این تحقیق عدم وجود رابطه معنی‌دار بین طول مدت زمان درمان فعال و تغییرات طول ریشه با یافته‌های بعضی مطالعات گذشته در دوران درمان فعال مطابقت دارد (۲۰، ۱). با توجه به کاهش

پیگیری، در مقایسه با معنی‌دار نبودن کاهش طول ریشه سانتال‌های بالا با طول مدت پیگیری در این تحقیق باشد که با نتیجه تحقیق Kennedy مشابه است (۴).

۱۱- تنوع بیولوژیک در پاسخ بافت: عواملی نظیر استعداد فردی، خصوصیات نسجی، واکنش‌های سلولی و تطابق فانکشنال، می‌توانند توضیح دهنده اصلی تنوع مشاهده شده در پاسخ بافت باشند (۱۶).

۱۲- انقباض فیبری در دوره ریلاپس (برگشت) برای ایجاد هیالینیزاسیون به اندازه کافی قوی است (۱۴).

۱۳- سابقه تحلیل آپیکال ریشه از درمان فعال قبل از شروع مطالعه: از آنجایی که اکثر یا تمام دندانها طی درمان فعال ارتودنتیک دچار مقداری تحلیل آپیکالی ریشه شده‌اند، آپکس به طور جزئی با سمان پوشیده شده است و ممکن است حتی عاری از سمان باشد (۱۷)؛ بنابراین چنین دندانهایی در معرض خطر بیشتر تحلیل ریشه طی دوران بعد از درمان هستند. در مورد افزایش طول مشاهده شده در درصدی از دندانهای ثنایای بالا در این تحقیق فرضیات زیر مطرح است:

۱- معدنی شدن مجدد ماتریکس آلی ناحیه تحلیل رفته آپیکال ریشه (۱)

۲- خطای روش مورد استفاده

۳- افزایش واقعی طول ریشه‌های نابالغ که با انتخاب بیماران بالای ۱۳ سال این مسأله منتفی است.

۴- فرآیند ترمیم سمان: این فرآیند به طور اساسی یک ترمیم و بازسازی لاکونا‌های تحلیلی کوچک توصیف شده است؛ بنابراین احتمال افزایش خالص (net) در طول قابل اندازه‌گیری ریشه در نتیجه این فرآیند وجود ندارد (۶).

۵- فرآیند رسوب مداوم سمان در سرتاسر زندگی: ضخامت سمان بین ۱۱-۷۶ سالگی سه برابر می‌شود و اکثر افزایش ضخامت سمتموم در ناحیه آپیکال است؛ به علاوه این تشکیل سمان جبرانی ممکن است در ارتباط با حرکت ارتودنتیک دندان، Forced eruption، یا عملکرد زیاد

بیشتر طول ریشه دندانهای لترال در دوران بعد از درمان (اگرچه این کاهش طول، چندان زیاد نیست)، پیشنهاد می‌شود اقدامات پیشگیرانه در این رابطه انجام یا تشدید شوند؛ اگرچه معمولاً نقش این عوارض نسبتاً خفیف در مقایسه با اثرات قابل توجه زیبایی و فانکشنال درمان ارتودنسی قابل اغماض می‌باشد.

منابع:

- 1- Beck BW, Harris EF. Apical root resorption in orthodontically treated subjects: Analysis of edgewise and light wire mechanics. *Am J Orthod Dentofac Orthop* 1994; 105: 350-61.
- 2- Brin I, Tulloch J.F.C, Koroluk L, Philips C. External apical root resorption in Class II malocclusion: A retrospective review of 1 versus 2- phase treatment. *Am J Orthod Dentofacial Orthop* 2003; 124: 151-6.
- 3- Proffit WR, Fields HW. *Contemporary Orthodontics*. 3rd ed. St. Louis. USA: Mosby year book; 2000; 313-315.
- 4- Kennedy DB, Joondeph DR, Osterberg SK, Little RM. The effect of extraction and orthodontic treatment on dentoalveolar support. *Am J Orthod* 1983; 84: 183-90.
- 5- Remington DN, Joondeph DR, Artun J, Reidel RA, Chapko MK. Long-term evaluation of root resorption occurring during orthodontic treatment. *Am J Orthod Dentofac Orthop* 1989; 96: 436.
- 6- Copeland S, Green L J. Root resorption in maxillary central incisors following active orthodontic treatment. *Am J Orthod* 1986; 89: 545.
- 7- Linge BO, Linge L. Apical root resorption in upper anterior teeth. *Eur J Orthod* 1983; 5: 173-83.
- 8- Ronnerman A, Larsson E. Overjet, overbite, intercanine distance and root resorption in orthodontically treated patients. A ten year follow-up study. *Swed Dent J* 1981; 5: 247.
- 9- Bishara SE. *Text book of Orthodontics*. 1st ed. Philadelphia, USA WB Saunders 2001; 463-78.
- 10- Brezniak N, Wasserstein A. Root resorption after orthodontic treatment: Part 2. *Am J Orthod Dentofac Orthop* 1993; 103: 138-46.
- 11- Mc Fadden WM, Engstrom C, Engstrm H, Anholm JM. A study of relationship between incisor intrusion and root shortening. *Am J Orthod Dentofac Orthop* 1989; 96: 390-6.
- 12- Harris EF, Barker WC. Loss of root length and crestal bone height before and during treatment in adolescent and adult orthodontic patients. *Am J Orthod Dentofac Orthop* 1990; 98: 463-9.
- 13- Mavragani M, Boe OE, Wisth PJ, Selvig KA. Changes in root length during orthodontic treatment: Advantages for immature teeth. *Eur J Orthod* 2002; 24: 947.
- 14- Graber TH, Vanarsdall RL. *Orthodontics, Current Principles and Techniques*. 3rd ed. St. Louis. USA: Mosby year book; 2000; 173-4.
- 15- Black M, Woodside DG, Pharoah MJ. A radiographic comparison of apical root resorption after orthodontic treatment with the edgewise and speed appliances. *Am J Orthod Dentofac Orthop* 1995; 108: 76-84.
- 16- Mavragani M, Vergari A, Selliseth NJ, Wisth PJ. A radiographic comparison of apical root resorption after orthodontic treatment with a standard edgewise and straight-wire edgewise technique. *Eur J Orthod* 2000; 22: 665-74.
- 17- Harris EF, Butler ML. Patterns of incisor root resorption before and after orthodontic correction in cases with anterior open bites. *Am J Orthod Dentofac Orthop* 1992; 101: 112-9.
- 18- Parker RJ, Harris EF. Directions of orthodontic tooth movements associated with external apical root resorption of maxillary central incisor. *Am J Orthod Dentofac Orthop* 1998; 114: 677-83.
- 19- Sameshima GT, Sinclair PM. Predicting and preventing root resorption: Part II treatment factors. *Am J Orthod Dentofac Orthop* 2001; 119: 511-15.
- 20- Mirabella AD, Artun J. Risk factors for apical root resorption of maxillary anterior teeth in adult orthodontic patients. *Am J Orthod Dentofac Orthop* 1995; 108: 48-55.