

## اثر Lower Anterior High Pull Headgear در درمان Open bite متوسط در بالغین

دکتر رحمان شوکت‌بخش<sup>1</sup> - دکتر عبدالرضا جمیلیان<sup>2+</sup> - دکتر بهناز بخشی<sup>3</sup> - صدیقه صباغ<sup>4</sup>

- 1- دانشیار گروه آموزشی ارتودنسیکس، دانشکده دندانپزشکی / سرپرست دوره فلوشیپ ارتودنسی جراحی، دانشگاه علوم پزشکی و خدمات بهداشتی، درمانی شهید بهشتی، تهران، ایران  
 2- دانشیار گروه آموزشی ارتودنسی، دانشکده دندانپزشکی / فلوشیپ ارتودنسی جراحی، دانشگاه آزاد اسلامی، تهران، ایران  
 3- دندانپزشک  
 4- دانشجوی دانشکده دندانپزشکی، دانشگاه علوم پزشکی و خدمات بهداشتی، درمانی شهید بهشتی، تهران، ایران

### The effect of lower anterior high pull headgear on treatment of moderate open bite in adults

Rahman Showkatbakhsh<sup>1</sup>, Abdolreza Jamilian<sup>2+</sup>, Behnaz Bakhshi<sup>3</sup>, Sedigheh Sabagh<sup>4</sup>

- 1- Associate Professor, Department of Orthodontics/Director of orthognathic surgery fellowship, School of Dentistry, Shahid Beheshti University of Medical Sciences, Tehran, Iran  
 2<sup>+</sup>- Associate Professor, Department of Orthodontics/Orthognathic surgery fellowship, School of Dentistry, Islamic Azad university, Tehran, Iran (info@Jamilian.net)  
 3- Dentist  
 4- Dental Student, School of Dentistry, Shahid Beheshti University of Medical Sciences, Tehran, Iran

**Background and Aims:** Various methods are used for treatment of open bite. The objective of this study was to investigate the effects of Lower Anterior High Pull Headgear (LAHPH) appliance in Class I subjects with moderate open bite and high lower lip line.

**Materials and Methods:** The study group was composed of 10 subjects with a mean age of  $15.8 \pm 2.5$  years and  $3.05 \pm 0.07$  mm moderate open bite. All the patients rejected orthognathic surgery. The treatment included extraction of upper and lower second premolars followed by leveling, banding, bonding, posterior space closure, and anterior retraction. After these procedures, the open bite was reduced to  $2.04 \pm 1.17$  mm. Afterwards, LAHPH was applied for 18 hours per day for  $8 \pm 2$  months. LAHPH appliance was composed of High Pull Headgear and two hooks mounted on its inner bow. Two elastics (1.8, light, Dentaureum) connected the upper hooks on the inner bow to the lower hooks on the mandibular canines vertically. The forces produced by the prescribed elastics were 10 and 60 g during mouth closing and opening, respectively. Paired T-test was used to evaluate pre-and post-treatment outcomes.

**Results:** The pre-and post-treatment cephalometric evaluations showed that the LAHPH reduced effectively the open bite of the patients to  $0.15 \pm 1.7$  mm ( $P < 0.001$ ).

**Conclusion:** This appliance can be used as an acceptable method for closing the open bite in Class I subjects.

**Key Words:** Novel approach; Open bite; Adults

Journal of Dental Medicine-Tehran University of Medical Sciences 2012;25(2):117-123

### چکیده

**زمینه و هدف:** روش‌های متفاوتی برای بستن Open bite وجود دارد. هدف از این مطالعه بررسی اثرات روش Lower Anterior High Pull (LAHP) در بیماران با مال اکلوژن کلاس I با Open bite متوسط (Moderate) همراه با High Lower Lip Line بود.  
**روش بررسی:** گروه آزمایش شامل 10 بیمار با میانگین سنی  $15.8 \pm 2.5$  سال و Open bite متوسطی معادل  $3.05 \pm 0.07$  میلی‌متر بود. هیچ یک از بیماران تمایلی به انجام جراحی ارتوگناتیک نداشتند. روند درمان شامل خارج کردن پره مولرهای دوم هر دو فک و به دنبال آن Band و Bond کردن، Level کردن Curve of spee و بستن فضای خلفی (از طریق جلو آوردن دندان‌های خلفی) بود. پس از طی این مراحل، Open bite به  $2.04 \pm 1.17$  میلی‌متر کاهش یافت.

+ مولف مسوول: نشانی: تهران - خیابان ولی عصر بالاتر از جام جم - نبش کوچه روانپور - برج جم - پلاک 2713  
 تلفن: 22011892 نشانی الکترونیک: info@Jamilian.net

سپس بیماران دستگاه LAHP را 18 ساعت در روز برای مدت  $2 \pm 8$  ماه استفاده کردند. دستگاه LAHP، از یک High Pull Headgear و دو قلاب (Hook) که بر روی کمان داخلی آن لحیم شده، تشکیل شده بود. دو الاستیک (1.8, Light, Dentaureum) قلاب‌های بالایی را (بر روی کمان داخلی) به قلاب‌های پایینی (بر روی دندان‌های کانون فک پایین) به صورت عمودی متصل می‌کرد. الاستیک‌ها هنگام بسته بودن دهان 10 گرم و هنگام باز شدن دهان 60 گرم نیرو تولید می‌کردند. مقدار Open bite قبل و بعد توسط آزمون Paired T-test ارزیابی گردید.

**یافته‌ها:** ارزیابی‌های سفالومتری قبل و بعد از درمان، نشان‌دهنده کاهش Open bite بیماران به مقدار  $1/5 \pm 1/7$  در نتیجه استفاده از روش LAHP بود ( $P < 0/001$ ).

**نتیجه‌گیری:** از این روش می‌توان به عنوان روشی قابل قبولی جهت بستن Open bite بیماران با مال اکلون کلاس I استفاده نمود.

**کلید واژه‌ها:** Open bite، روش جدید؛ بزرگسالان

وصول: 90/07/20 اصلاح نهایی: 91/02/22 تأیید چاپ: 91/03/13

## مقدمه

Vertical intermaxillary elastic برتری دارد، بدین جهت که LAHP باعث ایجاد Gummy smile نمی‌شود یا می‌توان بر روی قسمت قدامی فک بالا Miniscrew قرار داد و با قرار دادن کش دندان‌های قدامی فک پایین را Extrude کرد، این روش می‌تواند برای یک دندان به کار رود و در حال حاضر کاربرد آن برای Extrude کردن چند دندان قدامی پایین به طور هم‌زمان امکان‌پذیر نمی‌باشد.

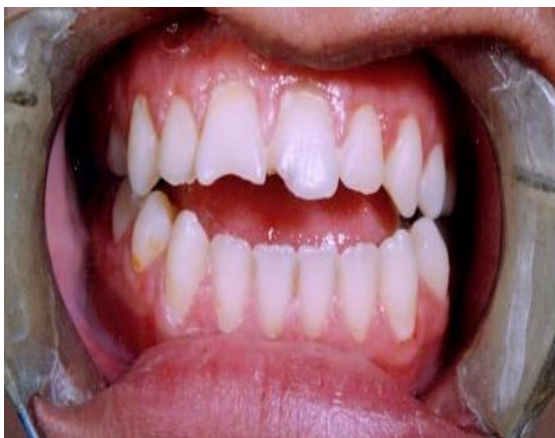در پرتو دانش موجود در زمینه اصلاح Open bite، هدف از این مطالعه بررسی اثر روش LAHP در بیماران بالغ دارای Open bite متوسط بود.

## روش بررسی

10 بیمار (8 دختر، 2 پسر) با میانگین سنی  $15/8 \pm 2/5$  سال، از مطب خصوصی ارتودنسی انتخاب شدند. همه بیماران دارای رابطه کلاس I به همراه Open bite متوسط به میزان  $3/05 \pm 0/07$  میلی‌متر (اندازه‌گیری شده از لبه اینسیزال اینسایزورهای بالا و پایین) و High Lower Lip Line بودند. هیچیک از این بیماران تمایلی به درمان جراحی نداشتند.

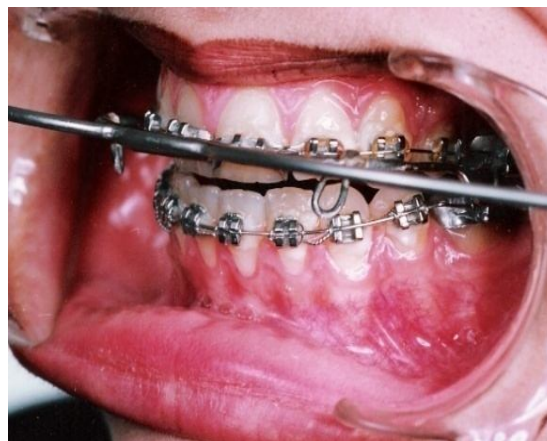پرمولرهای دوم بالا و پایین همه بیماران خارج شدند. سپس بیماران با استفاده از سیستم Edgewise  $022 \times 028$  استاندارد Band و Bond شدند. Open bite بیماران بعد از Bonding، Bonding، Bond Level کردن Curve of spee و بستن فضای خلفی از طریق جلو آوردن دندان‌های خلفی (طبق اثر Wedging) برابر با  $2/04 \pm 1/17$  میلی‌متر شد. برای جلو آوردن دندان‌های خلفی از تکنیک Moderate anchorage استفاده شد. بستن فضا به منظور افزایش Anchorage توسط Keyhole loop با سیم  $0.017 \times 0.021$  با تعبیه

Open bite قدامی را می‌توان بدین صورت تعریف نمود: فاصله موجود بین لبه‌های اینسیزال دندان‌های قدامی فک بالا و پایین در حالی که که دندان‌های خلفی در اکلون هستند (1). فاکتورهای بسیاری، مانند وراثت، عادات پارافانکشنال و الگوی‌های رشدی نامطلوب، می‌توانند در ایجاد مال اکلون Open bite نقش داشته باشند. با وجود این، بعد از سن نوجوانی، فاکتورهای محیطی در مقایسه با فاکتورهای اسکلتی ایجاد کننده Open bite قدامی، از اهمیت کمتری برخوردار هستند (2). روش‌های درمانی متفاوتی برای اصلاح Open bite قدامی پیشنهاد شده است. برخی از این روش‌ها عبارتند از اکستروژن دندان‌های قدامی با استفاده از Intermaxillary elastic Upright کردن مولرها به وسیله (MEAW) (3)، Multi-Loop Edgewise Arch Wire (4,5)، ممانعت از رویش دندان‌های مولر در طی رشد (6)، Palatal Crib و High-Pull Headgear Therapy (7)، Bite blocks (8) و نیروی دافعه دو قطب همنام آهنربا (Repelling magnets) (9). روش دیگر تصحیح Open bite قدامی، اصلاح موقعیت هر دو فک به وسیله جراحی است (10,11). همچنین به تازگی از Miniscrewها جهت بستن Open bite استفاده شده است (12,13). تکیه‌گاه گونه‌ای یا Zygomatic anchorage با کمک Miniplate از طریق اینترود کردن دنتوآلوئولار ناحیه خلفی می‌تواند جهت اصلاح Open bite مورد استفاده قرار گیرد (14). اما از آنجایی که تا به حال از Lower anterior high pull (LAHP) برای بستن Open bite استفاده نشده است گزارشی مبنی بر آن موجود نیست. ما معتقدیم استفاده از روش LAHP برای اصلاح Open bite، نسبت به

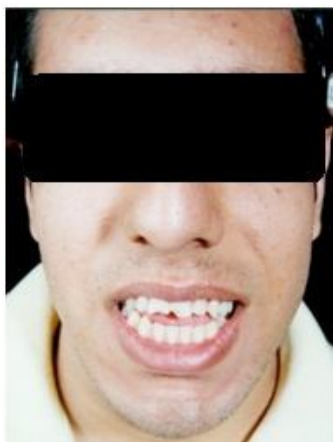

شکل 2 (A) - فوتوگرافی داخل دهانی قبل از درمان

Lingual root torque بر روی دندان‌های قدامی فک بالا، قرار دادن Lingual crown torque در دندان‌های خلفی فک پایین و ایجاد Active labial crown torque در دندان‌های قدامی فک پایین انجام شد.

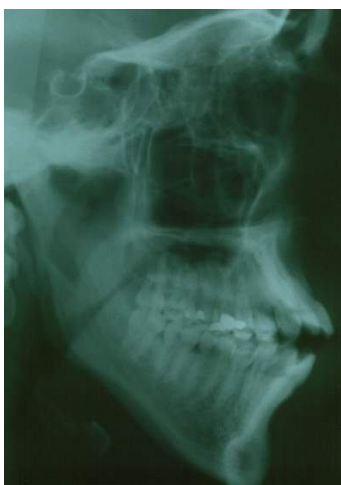

شکل 1 - LAHP در دهان

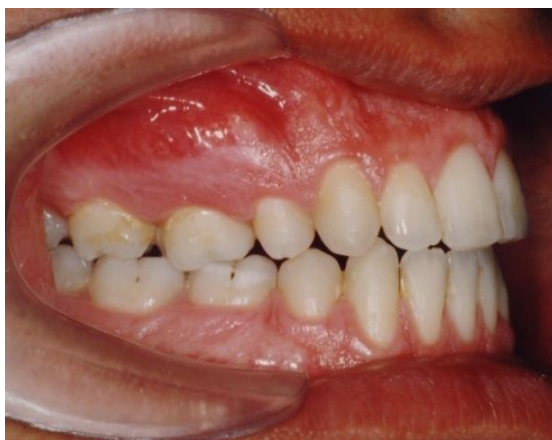

شکل 2 (B) - فوتوگرافی خارج دهانی قبل از درمان

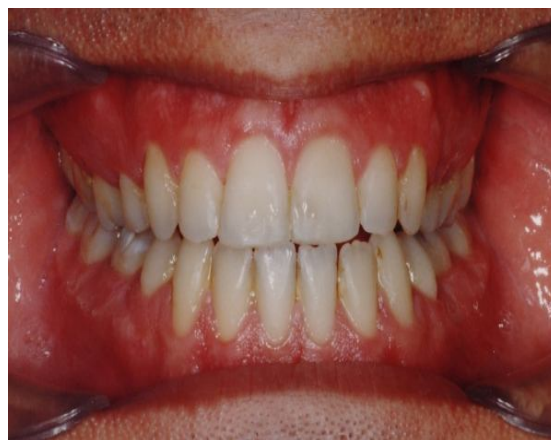همه بیماران Moderate anchorage داشتند. High Pull Headgear (به علت اثرات اینترودن روی دندان‌های مولر بالا) به همراه دو قلابی که در ناحیه دندان کانین بر روی کمان داخلی آن لحیم شده بود، جهت بستن Open bite مورد استفاده قرار گرفت. دو قلاب دیگر بر روی دندان‌های کانین فک پایین قرار داده شد. دو الاستیک (1.8, Light, Dentaaurum, Germany)، قلاب‌های بالایی (بر روی کمان داخلی) را به صورت عمودی به دو قلاب پایین (روی دندان‌های کانین) متصل می‌کرد. الاستیک‌ها هنگام بسته بودن دهان 10 گرم و هنگام باز شدن دهان 60 گرم نیرو تولید می‌کردند. مجموعه High Pull Headgear و دو قلاب کمان داخلی، Lower Anterior High Pull (LAHP) نامیده شد (شکل 1). به بیماران گفته شد از این دستگاه به مدت 18 ساعت در روز برای  $2 \pm 8$  ماه استفاده کنند. سفالومتری، فوتوگرافی و کست‌های مطالعه از بیماران در آغاز (شکل 2) و خاتمه درمان (شکل 3) تهیه شدند. اکستروژن حقیقی (جابجایی اپکس که در شکل 4 به نام A نشان داده شده است)، اکستروژن نسبی (Retroclination) دندان و اکستروژن کل، برای اینسایزورهای بالا و پایین اندازه‌گیری شد. اندازه‌گیری‌ها بدین ترتیب



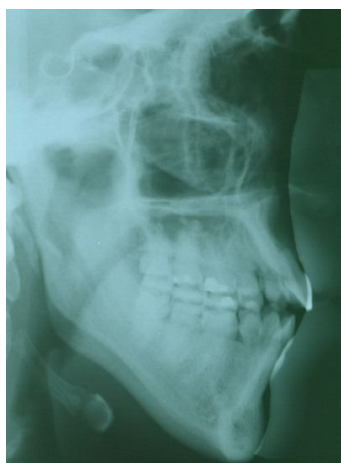شکل 2 (C) - سفالومتری قبل از درمان



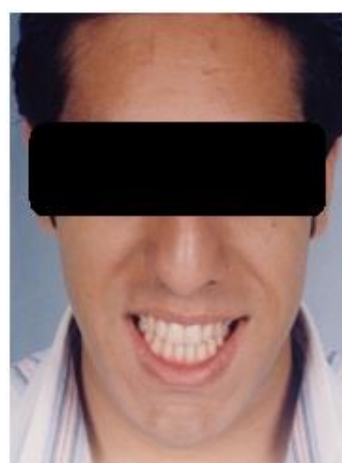(B)



(A)



(D)



(C)

شکل 3- (A) فوتوگرافی داخل دهانی پس از درمان؛ (B) فوتوگرافی داخل دهانی پس از درمان؛ (C) فوتوگرافی خارج دهانی پس از درمان؛ (D) سفالومتری بعد از درمان

اینسایزورهای پایین در نظر گرفته شد. سپس با کم کردن اکستروژن حقیقی (A) از این مقدار، اکستروژن نسبی به دست می‌آید. به علاوه، جهت دستیابی به اکستروژن کلی اینسایزورهای بالا، دو خط از محور طولی (لبه اینسیزال به انتهای ریشه) به پلن پالاتال (ANS-PNS)، روی سفالومتری‌های قبل و بعد از درمان، کشیده شد. دو خط روی پلن پالاتال سوپرایمپوز شدند. تفاوت بین آنها به عنوان اکستروژن کلی اینسایزورهای بالا در نظر گرفته شد. سپس با کم کردن اکستروژن حقیقی (A) از این مقدار، اکستروژن نسبی به دست می‌آید. اکستروژن کل برای اینسایزورهای هر دو فک بدین ترتیب تعیین شد، اکستروژن کل برای اینسایزورهای بالا برابر جمع جبری اکستروژن نسبی و حقیقی اینسایزورهای بالا و این مقدار برای اینسایزورهای پایین نیز

انجام شد، فاصله اپکس دندان‌های سانتال پایین تا پلن مندیبل (GoGn)، قبل و بعد از استفاده از LAHP، اندازه‌گیری شد. اختلاف بین این دو مقدار به عنوان اکستروژن حقیقی (Real extrusion) اینسایزورهای پایین در نظر گرفته شد. همچنین فاصله انتهای ریشه سانتال‌های بالا تا پلن پالاتال (ANS-PNS)، در آغاز و نیز در پایان درمان اندازه‌گیری شد. تفاوت این دو مقدار به عنوان اکستروژن حقیقی دندان‌های اینسایزور بالا در نظر گرفته شد. به منظور محاسبه اکستروژن نسبی اینسایزورهای پایین، از محور طولی (لبه اینسیزال تا اپکس) به پلن مندیبل (GoGn) دو خط بر روی سفالومتری‌های قبل و بعد از درمان رسم شد. سپس دو تصویر بر پلن مندیبل روی هم سوپرایمپوز شدند. تفاوت بین آنها (محورهای طولی) به عنوان اکستروژن کلی برای

جدول 1- مقایسه تغییرات قبل و بعد از درمان در بیماران دارای Open bite

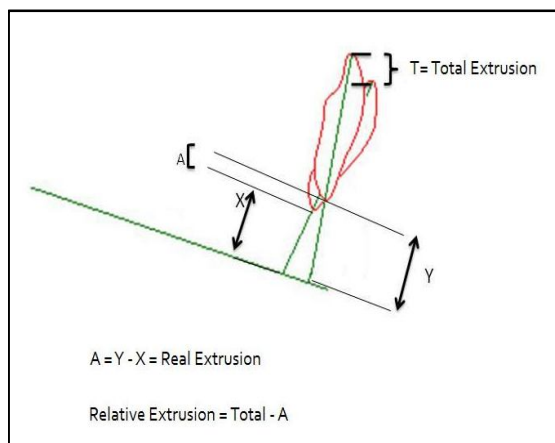
P-value	بعد T2 X±SD	قبل T1 X±SD	لند مارک‌های سفالومتریکی
P=0/2	78/3±5/57	78/2±6/23	SNA
P=0/2	75/45±4/04	76/05±4/14	SNB
P=0/2	74/4±5/34	73/9±5/4	Y Axis
P=0/01	134/1±9/9	119/7±8/36	Interincisal Angle
P=0/1	42/4±6/38	43/1±6/56	GoGn- SN
P=0/02	86/5±7/67	93±3/19	IMPA
P<0/001	96/8±5/8	104±6/34	U 1 To SN
P<0/001	0/15±1/7	3/05±0/07	Open Bite

قدامی به طور چشمگیری از  $3/05 \pm 0/07$  میلی‌متر به  $2/04 \pm 1/17$  میلی‌متر کاهش یافت ( $P<0/05$ ). همچنین با روش LAHP، میزان Open bite از  $2/04 \pm 1/17$  میلی‌متر به  $1/5 \pm 1/7$  میلی‌متر کاهش یافت. این آزمون نشان داد که IMPA از  $93^\circ \pm 3/19^\circ$  به  $86/5^\circ \pm 7/67^\circ$  ( $P=0/02$ ) و U1 To SN از  $104^\circ \pm 6/34^\circ$  به  $96/8^\circ \pm 5/8^\circ$  ( $P<0/001$ ) کاهش یافت. زاویه اینتراینسیزال نیز از  $119/7^\circ \pm 8/36^\circ$  به  $134/1^\circ \pm 9/9^\circ$  تغییر یافت ( $P=1/01$ ) (جدول 1).

### بحث و نتیجه‌گیری

مال اکلوژن Open bite کدامی یکی از بحث برانگیزترین درمان‌ها برای متخصصین ارتودنسی به حساب می‌آید. هدف تحقیق حاضر آنالیز نتایج درمان با LAHP در بیمارانی با Open bite دندانی اسکلتی بود. از آنجایی که در سنین پایین Open bite همراه با مشکلات دندانی است با افزایش سن که میزان رشد به اتمام می‌رسد Open bite دندانی تبدیل به دندانی اسکلتی می‌گردد (15). مکانیزم عمل LAHP بسیار ساده است. هنگامی که بیمار می‌خواهد دهانش را باز کند، نیروی اکستروژن که از طریق کشش الاستیک‌ها ایجاد می‌شود، به اینسایزورهای مندیبل منتقل می‌شود. نتیجه این اکستروژن، بسته شدن Open bite می‌باشد. در راستای تامین اهداف درمان، یکی از اهداف کاربرد High Pull Headgear در این مطالعه، اعمال نیروی اینتروژن بر قسمت خلفی بود. در واقع، High Pull Headgear هم به عنوان تکیه‌گاهی برای دو قلاب بوده (که باعث اکستروژن دندان‌های قدامی فک پایین می‌شود) و هم باعث اینتروژن دندان‌های خلفی

برابر با جمع جبری اکستروژن نسبی و حقیقی اینسایزورهای پایین بود (شکل 4). سفالومتری‌های قبل (T1) (شکل 2-C) و بعد از درمان (T2) (شکل 3-D)، به صورت دستی توسط یک نفر Trace و سپس به وسیله نفر دوم کنترل شدند (لندمارک‌های سفالومتریکی شامل: SNA، SNB، Y Axis، Interincisal angle، پلن مندیبل SN/، IMPA، U1 To SN و میزان Open bite بودند). فاکتور بزرگنمایی سفالوگرام‌ها اصلاح شدند. جهت ارزیابی یافته‌های T1 و T2 از Paired T-Test استفاده شد (جدول 1).



شکل 4- نحوه محاسبه اکستروژن نسبی، حقیقی و کل

### یافته‌ها

آنالیز آماری داده‌ها با استفاده از Paired T-Test نشان داد که Open bite با Level کردن Curve of spee و عقب بردن دندان‌های

Moderate anchorage بودند.

3- Upright کردن دندان‌های قدامی: اکستروژن نسبی از طریق Upright کردن اینسایزورهای بالا و پایین حاصل شد. این پروسه در نتیجه تغییر مکان هندسی اینسایزورها به کاهش Open bite کمک می‌کند. باید خاطر نشان کرد که Upright کردن دندان، فقط تا هنگامیکه IMPA برابر  $90^\circ$  شود، مناسب است. کاهش IMPA از این میزان ( $90^\circ$ )، در نتیجه تغییر مکان هندسی اینسایزورها، باعث بدتر شدن Open bite می‌شود. این نوع اکستروژن، اکستروژن نسبی است. از آنجایی که در این مطالعه IMPA به  $86/5^\circ$  کاهش یافت، اکستروژن نسبی حاصل، عددی منفی بود که مقداری اثر منفی روی اکستروژن کل اینسایزورهای پایین داشت. با این حال، از آنجاییکه UI To SN  $96/8^\circ$  بود، اکستروژن نسبی حاصل از Upright کردن اینسایزورهای بالا مطلوب بود.

این روش همچنین می‌تواند روش جایگزینی برای درمان جراحی، در بیماران بالغی که خواستار تصحیح Open bite (متوسط) هستند اما تمایلی به جراحی ارتوگناتیک نشان نمی‌دهند، باشد.

روشی که در این مطالعه مورد بررسی قرار گرفت، برای بیمارانی که دندان‌های قدامی فک پایین آنها در زیر Lower Lip Line است مناسب می‌باشد. زیرا در غیر اینصورت نتیجه حاصل از اکستروژن این دندان‌ها مطلوب نخواهد بود. به علاوه این روش برای موارد خفیف تا متوسط Open bite به همراه مال اکلون کلاس I نیز اندیکاسیون دارد درحالیکه برای بیماران با Open bite شدید و یا بیمارانی که Open bite آنها همراه با رابطه کلاس II یا کلاس III است مفید نخواهد بود و کنترا اندیکاسیون دارد، زیرا در این بیماران ابتدا می‌بایست رابطه کلاس II یا کلاس III اصلاح شود و سپس Open bite درمان شود. LAHP را می‌توان به طور موثری برای اصلاح Open bite متوسط در بیماران بالغ با مال اکلون کلاس I استفاده کرد، به خصوص در بیماران بالغی که تمایلی به جراحی ارتوگناتیک نشان نمی‌دهند.

### تشکر و قدردانی

این مقاله حاصل پایان‌نامه دانشجویی دانشکده دندانپزشکی دانشگاه آزاد اسلامی به شماره 1436 می‌باشد.

می‌شود. یکی از مواردی که باید در این روش مورد توجه قرار گیرد این است که لبه اینسایزور مندیبل از خط لبی پایین‌تر باشد تا امکان اکستروژن دندان‌های فک پایین بدون اثر نامطلوب بر زیبایی فراهم گردد. شاید بزرگترین عیب Intermaxillary vertical elastic های رایج، این باشد که آنها سبب ایجاد Gummy smile می‌شوند (16). با کاربرد Intermaxillary vertical elastic ها، دندان‌های قدامی هر دو فک بالا و پایین اکستروژن می‌شوند تا جایی که به هم برسند. اگرچه بدین روش Open bite بیمار اصلاح می‌شود اما برای بیمار Gummy Smile ایجاد می‌شود. درحالیکه، در LAHP فقط دندان‌های قدامی فک پایین اکستروژن می‌شوند زیرا که نیروی اکستروژن به وسیله قلاب‌هایی که روی دستگاه خارج دهانی قرار داده شدند به این دندان‌ها اعمال می‌شود و نه به دندان‌های فک بالا. بنابراین، عدم ایجاد Gummy smile، به عنوان یکی از مزایای این روش به حساب می‌آید. باید دانست که دو نوع اکستروژن وجود دارد، اکستروژن حقیقی و نسبی. اکستروژن حقیقی از جابجایی اپکس دندان ناشی می‌شود. این درحالی است که اکستروژن نسبی نتیجه تغییر در Inclination دندان است (به عبارت دیگر Retroclination). جمع جبری اکستروژن نسبی و حقیقی اینسایزورهای فک بالا برابر است با اکستروژن کل این دندان‌ها و اکستروژن کل برای اینسایزورهای پایین نیز از جمع جبری اکستروژن نسبی و حقیقی حاصل می‌شود. علاوه بر LAHP، اصلاح Open bite از عوامل دیگری هم ایجاد می‌شود. مانند:

1- Level کردن دندان‌ها و اصلاح Curve of spee: باعث اکستروژن دندان‌های قدامی بالا و پایین می‌شود. دلیل اکستروژن این دندان‌ها در طی این پروسه آن است که اکستروژن کردن دندان‌های قدامی از اینترود کردن دندان‌های خلفی ساده‌تر است. اینترودژن از زمانیکه فرد دوره رشد را پشت سر گذاشت، به همکاری خوب وی نیاز دارد. به طور کلی، اینترودژن بسیار سخت حاصل می‌شود. دندان‌های قدامی بالا آسان‌تر از دندان‌های قدامی پایین اکستروژن می‌شوند، زیرا فک بالا دارای استخوان اسفنجی بوده درحالیکه استخوان فک پایین متراکم است.

2- بستن فضای خلفی: با بستن فضای خلفی، Open bite از  $3/05 \pm 0/07$  میلی‌متر به  $2/04 \pm 1/17$  میلی‌متر کاهش یافت (از لبه اینسایزال اندازه‌گیری شد). یادآوری می‌شود که همه بیماران دارای

## منابع:

- 1- Davidovitch Z. Early treatment of anterior open bite-prevention of orthognathic surgery in: Biological mechanisms of tooth eruption, resorption and replacement by implants. proceedings of the Second International Conference held at the Beatriz Hotel Toledo, Spain 1997. Boston:Harvard Society for the Advancement of Orthodontics. 1998:585-8.
- 2- Proffit WR, Fields HW. Contemporary Orthodontics. 4<sup>th</sup>ed. St Louis: Mosby; 2007:234-67.
- 3- Kucukkeles N, Acar A, Demirkaya Aa, Evrenol B, Enacar A. Cephalometric evaluation of open bite treatment with NiTi arch wires and anterior elastics. Am J Orthod Dentofacial Orthop. 1999;116(5):555-62.
- 4- Huang GJ, Drangsholt M. Stability of anterior open bite correction with MEAW. Am J Orthod Dentofacial Orthop. 2001;119(2):14a.
- 5- Endo T, Kojima K, Kobayashi Y, Shimooka S. Cephalometric evaluation of anterior open-bite nonextraction treatment, using multiloop edgewise archwire therapy. Odontology. 2006;94:51-8.
- 6- Gurton Au, Akin E, Karacay S. Initial intrusion of the molars in the treatment of anterior open bite malocclusions in growing patients. Angle Orthod. 2004;74(4):454-64.
- 7- Torres F, Almeida Rr, De Almeida Mr, Almeida-Pedrin Rr, Pedrin F, Henriques Jf. Anterior open bite treated with a palatal crib and high-pull chin cup therapy. A prospective randomized study. Eur J Orthod. 2006;28(6):610-17.
- 8- Iscan Hn, Sarisoy L. Comparison of the effects of passive posterior bite-blocks with different construction bites on the craniofacial and dentoalveolar structures. Am J Orthod Dentofacial Orthop. 1997;112(2):171-8.
- 9- Dellinger El, Dellinger El. Active vertical corrector treatment-long term follow-up of anterior open bite treated by the intrusion of posterior teeth. Am J Orthod Dentofacial Orthop. 1996;110:145-54.
- 10- Epker BN, Fish L. Surgical-orthodontic correction of open-bite deformity. Am J Orthod. 1977;71(3):278-99.
- 11- Swinnen K, Politis C, Willems G, De Bruyne I, Fieuws S, Heidbuchel K, et al. Skeletal and dento-alveolar stability after surgical-orthodontic treatment of anterior open bite: a retrospective study. Eur J Orthod. 2001;23(5):547-57.
- 12- Kravitz Nd, Kusnoto B. Posterior impaction with orthodontic miniscrews for open bite closure and improvement of facial profile. World J Orthod. 2007;8(2):157-66.
- 13- Xun C, Zeng X, Wang X. Microscrew anchorage in skeletal anterior open-bite treatment. Angle Orthod. 2007;77(1):47-56.
- 14- Erverdi N, Usumez S, Solak A, Koldas T. Noncompliance open-bite treatment with zygomatic anchorage. Angle Orthod. 2007;77(6):986-99.
- 15- Cangiolioli TJ. Skelete morphologic of anterior open bite. Am J Orthod. 1984;85(1):28-36.
- 16- Sugawara J, Baik UB, Umemori M, Takahashi I, Nagasaka H, Kawamura H, et al. Treatment and post treatment dentoalveolar changes following intrusion of mandibular molars with application of a skeletal anchorage system (SAS) for open bite correction. Int J Adult Orthognath Surg. 2002;17:243-53.