

گزارش يك مورد Benign Mesenchymoma در لثه

دکتر شکوفه شهرابي*+ - دکتر حمدرضا طالبي اردکاني**

*استادیار گروه آموزشی آسیب‌شناسی فک و دهان و صورت دانشکده دندانپزشکی دانشگاه علوم پزشکی و خدمات بهداشتی، درمانی شهید صدوقی یزد

**استادیار گروه آموزشی پریودنتولوژی دانشکده دندانپزشکی دانشگاه علوم پزشکی و خدمات بهداشتی، درمانی شهید صدوقی یزد

Title: Benign Mesenchymoma of the gingival (a case report)

Authors: Shahrabi Sh. Assistant Professor*, Talebi-e-Ardakani MR. Assistant Professor**

Address: * Department of Oral Pathology, Faculty of Dentistry, Yazd University of Medical Sciences

* Department of Periodontology, Faculty of Dentistry, Yazd University of Medical Sciences

Abstract: Benign mesenchymoma is a soft tissue neoplasm that contains 2 or more mature mesenchymal tissues in addition to fibrous tissue. A rare case of gingival benign mesenchymoma in a 53- year- old man is presented and the clinicopathologic characteristics of this uncommon tumor in the head and neck region is reviewed and discussed.

Key words: Mesenchymoma; Gingival neoplasm; neoplasm; Soft tissue neoplasm

Journal of Dentistry. Tehran University of Medical Sciences (Vol. 17; No2; 2004)

چکیده

Benign Mesenchymoma، تومور خوش‌خیم نسج نرم است که علاوه بر داشتن زمینه‌ای از بافت فیروز، حاوی حداقل دو بافت مزانشیمی بالغ می‌باشد. در این مقاله، یک مورد نادر از این ضایعه در لثه مردی ۵۳ ساله گزارش می‌گردد؛ همچنین پاتوژنز و خصوصیات کلینیکی و پاتولوژیکی این تومور غیر شایع در ناحیه سر و گردن مورد بحث و بررسی قرار می‌گیرد.

کلید واژه‌ها: مزانشیمومای خوش‌خیم، تومور خوش‌خیم، تومور نسج نرم، لثه

جمله دندانپزشکی دانشگاه علوم پزشکی و خدمات بهداشتی، درمانی تهران (دوره ۱۷، شماره ۲، سال ۱۳۸۳)

مقدمه

واژه مزانشیموما Ewing بود، بکار رفت (۱). Stout (Mesenchymoma) برای اولین بار در سال ۱۹۳۲ توسط Klein برای به عنوان مقوله پاتولوژیکی توصیف یک نئوپلاسم اولیه جداگانه‌ای شرح داد (۲) تا مزانشیمی که از نظر این که Lebar و Stout در سال میکروسکوپی به صورت مزانشیم ۱۹۶۲، ۳۹ مورد

Benign Mesenchymoma (BM) را که در بنابراین در این گزارش، يك نواحی مختلف آناتومیکی و در مورد آن در لثه که محلی بیماران کوچکتر از ۱۵ سال ایجاد شده بودند، شرح دادند (۳). BM نئوپلاسمی است با

شرح مورد

مردی ۵۳ ساله برای درمان ضایعه‌ای دهانی به يك کلینیک خصوصی مراجعه نمود و در بررسی بالینی، ضایعه‌ای اگزوفیتیک غیر زخمی با قاعده پهن به قطر ۱/۵ سانتیمتر بر روی لثه چسبنده ناحیه لینگوال بین دندانهای سانترال فك پایین مشاهده گردید. بیمار اذعان داشت که ضایعه از ۱۲ سال پیش وجود داشته و دارای رشد کندی بوده است. هیچ شواهد رادیوگرافی دال بر تخریب استخوان مشاهده نشد. ضایعه در لمس دارای قوام نرم تا فیبروتیک و رنگ آن هم‌رنگ لثه مجاور بود. برای ضایعه تشخیص‌های افتراقی اعم از: فیبروز تحریکی، ژانت سل گرانولومای محیطی و فیبروم اسیفیه محیطی مطرح گردید.

ضایعه پس از بی‌حسی موضعی، به طور کامل تا ناحیه پریوست به طریقه بیوپسی اکسیژنال برداشته شد. نمونه مذکور در ظرف حاوی فرمالین ۱۰٪ قرار

زمینه‌ای از بافت همبند فیبروز و متشکل از حداقل دو عنصر تمایز یافته مزانشیمی که معمولاً در ارتباط با یکدیگر نمی‌باشند (۴، ۵). این عناصر می‌توانند به صورت بافت چربی، عروق خونی، عضله صاف، عضله مخطط، غضروف، بافت میکسوماتوز، بافت لنفوئیدی، بافت استخوانی و بافت هماتوپوئیتیک باشند

(۴، ۵، ۶). طبق طبقه‌بندی بافت‌شناختی تومورها که توسط WHO در سال ۱۹۹۴ منتشر شد، Weiss و Sobin مزانشیما را به عنوان مقوله پاتولوژیکی جداگانه‌ای در تقسیم‌بندی تومورهای نسج نرم معرفی کردند. برحسب تعریف این محققان، BM، ضایعه‌ای است که مشخصه آن وجود دو رده جداگانه سلولی یا بیشتر با تمایز مزانشیمی خوش خیم به جز رده‌ای با تمایز فیبروبلاستیک است (۷). BM توموری نادر در ناحیه سر و گردن است (۶)؛

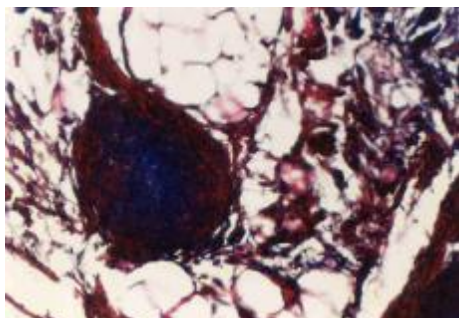
داده شد و جهت مطالعه هیستوپاتولوژیکی به آزمایشگاه آسیب‌شناسی فک و دهان دانشکده دندانپزشکی دانشگاه علوم پزشکی شهید صدوقی یزد ارسال گردید. در نمای ماکروسکوپی نمونه نسج نرم به ابعاد $۱/۶ \times ۰/۸ \times ۰/۶$ سانتیمتر که در برش دارای سطح مقطع غیر یکنواخت کرم زرد رنگ بود، مشاهده گردید.

بحث و نتیجه‌گیری

Benign Mesenchymoma (BM)، توموری است که بیشتر در نواحی انتهایی و ادراری-تناسلی (کلیه‌ها و بافت‌های اطراف) بروز می‌نماید و وقوع آن در ناحیه سر و گردن نادر است. شایع‌ترین نواحی ابتلا، سر و گردن، حفره دهان، اوروفارنکس و هیپوفارنکس می‌باشد. این تومورها معمولاً دارای محدوده مشخصی می‌باشند و به صورت توده‌های منفردی هستند که می‌توانند رشد انفیلاتریو موضعی داشته باشند؛ البته این خصوصیت آنها دال بر بدخیم شدن آنها نمی‌باشد. در حفره دهان محل این تومورها بیشتر نزدیک خط وسط و متوسط اندازه آنها $۳/۴$ سانتیمتر است و رنگ مخاط روی آن طبیعی و غیر زخمی می‌باشد (۵).

این بافت به صورت روتین برای مطالعه با میکروسکوپ نوری آماده گردید. در بررسی هیستوپاتولوژیکی مقاطع رنگ‌آمیزی شده با هماتوکسیلین-ائوزین (H&E)، قطعاتی بافت با محدوده نسبتاً مشخص، پوشیده از اپیتلیوم مطبق سنگفرشی پاراکراتوتیک و با طرحی لب‌بزرگ متشکل از ترکیبی از عناصر مزانشیمی بالغ در زمینه‌ای از بافت همبندی فیبروز به چشم می‌خورد (تصویر ۱). بافت‌های مزانشیمی شامل بافت چربی، عروق خونی، بافت میکسوئیدی، میکسو کندروئیدی و غضروفی بود (تصویر ۲ و ۳). هیچ علائم آتیپیسیم، هیپرکروماتیسیم و میتوز در سلول‌ها مشاهده نگردید. توسط

تصویر ۳- نمای میکروسکوپی از بافت
میکسوئیدی، غضروفی و چربی (H&E, X400)



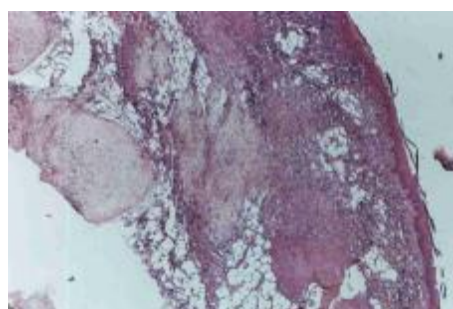
تصویر ۴- نمای میکروسکوپی از سلولهای
چربی و بافت عضله صاف (Masson trichrome, X400)

در این نمونه، یک مورد از
این تومور که تشخیص آن بر
اساس جدیدترین معیارهای WHO
صورت گرفت (۷)، در ناحیه لثه
گزارش می‌گردد.

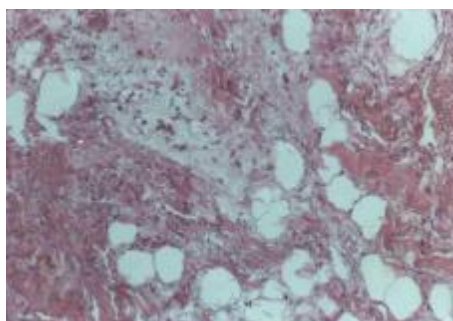
Jones و همکاران در گزارش خود
و آخرین مرور متون انگلیسی
در مورد BM داخل دهانی، در
مجموع ۲۰ مورد BM داخل دهانی
را گزارش نمودند که فقط یک
مورد آن در لثه بود (۴)؛
بنابراین طبق آخرین اطلاعات
به دست آمده، مورد ارائه شده
در مقاله حاضر می‌تواند دومین
مورد BM گزارش شده در لثه
باشد.

مورد گزارش شده، فاقد
کپسول و شامل اجزای چربی،
عروق خونی، بافت میکسوئیدی،
کندروئیدی، غضروف و کمی بافت
عضله صاف بود؛ هیچ عنصر
مزانشیومی در بافت قابل توجه

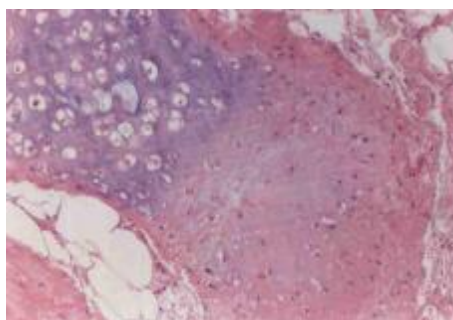
نمای ماکروسکوپی این
نئوپلاسم به نوع بافتی بستگی
دارد که در آن مشاهده می‌شود.
بافت‌هایی که در موارد BM،
داخل دهانی گزارش شده‌اند،
شامل بافت چربی، عروق خونی،
عضله صاف، عضله مخطط، بافت
میکسوئیدی، استخوان و غضروف
است (۶).



تصویر ۱- نمای میکروسکوپی از تومور به
صورت لبلر متشکل از بافت چربی و
میکسوئیدی در زمینه فیروز (H&E, X40)



تصویر ۲- نمای میکروسکوپی سلول‌های
چربی و بافت میکسوئیدی در زمینه
همبندی (H&E, X100)



نبود و به سایر عناصر ارجحیتی نداشت و این دقیقاً طبق همان معیارهای تشخیصی بود که Jones و همکاران بر آن تأکید فراوان داشتند (۴)؛ زیرا طبق تعریف این محققان، اگر نئوپلاسمی نسج نرم دارای محدوده مشخص یا کپسول باشد و به طور عمده از یک نوع بافت مزانشیومی تشکیل شده باشد، تشخیص هیستوپاتولوژیکی نهایی باید منعکس‌کننده و بیان‌کننده جزء مزانشیومی غالب باشد (۴).

برخی از متخصصان آسیب‌شناسی تعریف دیگری از BM ارائه داده‌اند و آن عبارت است از تومورهای لیپومایی که دارای اجزای دیگری از قبیل عروق خونی، عضله صاف، بافت میکسوئیدی، غضروف و یا استخوان باشد (۸) که در حقیقت انواعی از لیپوما محسوب می‌شوند.

این موارد در حفره دهان به تعداد زیادی گزارش شده‌اند (۹، ۱۰، ۱۱، ۱۲)؛ به عنوان مثال در انواعی از لیپوما که اندازه آنها بزرگ و دارای قدمت باشد، ممکن است کانون‌هایی از غضروف یا استخوان متاپلاستیک مشاهده شود (۸) و یا در مواردی که تحت عنوان Chondrolipoma در دهان گزارش شده است (۱۲)؛ به عقیده Katzer وجود غضروف، ناشی از ترومای مکانیکی است و نزدیکی لیپوما به پریوست، تاندون یا مفاصل می‌تواند امکان این متاپلازی را فراهم سازد (۱۳). موردی که ما در لثه گزارش نمودیم مجاور پریوست بود ولی ذکر این نکته ضروری به نظر می‌رسد که نمونه مذکور فاقد خصوصیات یک لیپوم بود؛ بنابراین نمی‌توان آن را Chondrolipoma نامید؛ از طرف دیگر ضایعات شایع در لثه، همان ضایعات تحریکی از قبیل فیبروما یا فیبروز تحریکی است (۱۴). Graham و همکاران که موردی از فیبرولیپوم را در لثه گزارش نمودند، این طور توجیه کردند که فیبروما می‌تواند تحت تأثیر برخی از تغییرات دژنراتیو بخصوص دژنراسانس چربی قرار گیرد که نتیجه آن ایجاد یک لیپوم می‌باشد (۱۰)؛ همچنین در بعضی شرایط، Lipogenesis در فیبروبلاست‌ها مشاهده شده است (۱۰)؛ بنابراین شاید این ضایعه که به مدت ۱۲ سال قدمت

داشته، در حقیقت يك فیروز تحریکی با تغییرات دژنراتیو و ثانویه بوده؛ اما لازم به ذکر است که در این ضایعه گزارش شده، کپسول واضحی دیده نشد؛ شاید چنین به نظر برسد که نمونه‌هایی از BM می‌تواند معیارهایی از يك هامارتوم یا Choristoma را داشته باشد. هامارتوم يك رشد شبه‌توموری و متشکل از بافت طبیعی و در يك محل طبیعی است؛ در حالی که Choristoma به صورت پرولیفراسیون بافت طبیعی در يك محل غیر طبیعی و به صورت نابه‌جا می‌باشد (۴).

به عقیده Bures و Barnes، يك BM در صورتی می‌تواند بیانگر يك هامارتوم باشد که شرایط معینی از آن را داشته باشد. ممکن است مشاهده نئوپلاسم در فردی جوانتر از ۲۵ سال، همراه با آنومالی‌های مادرزادی دیگر و یا ضایعات هامارتوماتوز دیگری از قبیل همانژیوم و یا لنفانژیوم، يك هامارتوم در نظر گرفته شود (۱۵)؛ همچنین ضایعات Choristoma معمولاً در سنین پایین قابل تشخیص می‌باشند (۱۵)؛ البته مورد حاضر، حائز هیچ يك از شرایط مذکور نبود.

به هر صورت نمونه گزارش شده، طبق معیارهای تعیین‌شده از سوی WHO، می‌تواند يك BM باشد (۷) که محل آن با توجه به مقالات گزارش‌شده، نادر و غیرمعمول می‌باشد. پاتوژنز BM هنوز ناشناخته است ولی طبق نظر Stout می‌تواند ناشی از پرولیفراسیون سلول‌های مزانشیومی Pleuripotent باشد که به عناصر مزانشیمی مختلفی تمایز پیدا می‌کنند (۲)؛ البته به نظر می‌رسد درمان انتخابی آن جراحی و خارج کردن کل ضایعه است و معمولاً عود آن رخ نمی‌دهد.

البته Leber و Stout میزان عود BM را در سایر نواحی بدن، به میزان ۲۰٪ گزارش نمودند (۳) ولی پیش‌آگهی آن در ناحیه سر و گردن به دنبال خارج کردن کامل آن خوب به نظر می‌رسد (۱۶) ولی از آنجا که تاکنون موارد گزارش‌شده آن در ناحیه سر و گردن در مدت زمان کمی پیگیری شده‌اند، پیگیری طولانی‌مدت این ضایعات الزامی است تا به طور دقیق مشی بالینی این تومور شناخته شود (۱۶).

بدخیم شدن این تومور نادر

است و لی نوع بدخیم آن توسط نواحی فیبروسارکوماتوز به Nash و Staut شرح داده شده است صورت تمایزنیافته وجود دارد که در آن دو عنصر مزانشیومی (۱۷)؛ البته نوع بدخیم آن در به طور مجزا تغییرات بدخیمی حفره دهان نادر می‌باشد نشان می‌دهند و علاوه بر آن (۶،۵،۴).

منابع:

- 1- Klein W. Mesenchymoma. J Med Soc N J 1932; 29: 774-78.
- 2- Stout AP. Mesenchymoma, the mixed tumor of mesenchymal derivatives. Ann Surg 1948; 127: 278-90.
- 3- Leber MS, Stout Ap. Benign mesenchymomas in children. Cancer 1962; 15:595- 605.
- 4- Jones AC, Trochesset D, Freedman PD. Intraoral benign mesenchymoma: a report of 10 cases and review of the literature. Oral Surg Oral Med Oral Pathol Oral Radiol Endod. 2003 Jan; 95(1): 67-76. Review.
- 5- Yencha MW Jr, Sassler AM, Drohan PS. Intraoral benign mesenchymomas. Otolaryngol Head Neck Surg 1995 Dec; 113 (6): 816-19.
- 6- Daly JM, Guttenberg SA. Benign mesenchymoma of the palate: report of a case. J Oral Maxillofac Surg 1988 Oct; 46 (10): 890-92.
- 7- Weiss SW, Sobin LH. World Health Organization International Histological Classification of Tumors: Histological Typing of Soft Tissue Tumors. 2nd ed. Berlin: Springer- Verlag; 1994.
- 8- Weiss SW, Goldblun JR. Enzinger and Weiss's Soft Tissue Tumors. 4th ed. Philadelphia: Mosby; 2001.
- 9- Fujimura N, Enomoto S. Lipoma of the tongue with cartilaginous change: a case report and review of the literature. J Oral Maxillofac Surg 1992 Sep; 50 (9): 1015-17.
- 10- Graham GS, Brannon RB, Houston GD. Fibrolipoma of the gingiva. A case report. J Periodontol. 1988 Feb; 59(2): 118-20.
- 11- Chen SY, Fantasia JE, Miller AS. Myxoid lipoma of oral soft tissue. A clinical and ultrastructural study. Oral Surg Oral Med Oral Pathol 1984 Mar;57 (3): 300-7.
- 12- Hietanen J, Makinen J. Chondrolipoma of the tongue. A case report. Int J Oral Maxillofac Surg 1997 Apr; 26(2): 127-8.
- 13- Katzer B. Histopathology of rare chondroosteoblastic metaplasia in benign lipomas. Pathol Res Pract 1989 Apr; 184 (4): 437-45. Review.
- 14- Neville BW, Damm DD, Allen CM, Bouquot JE. Oral and Maxillofacial Pathology. 2nd ed. Philadelphia: WB Saunders; 2002.
- 15- Bures C, Barnes L. Benign mesenchymomas of the head and neck. Arch Pathol Lab Med. 1978 May; 102(5): 237-41.
- 16- Sakurai K, Urade M, Yasoshima H, Ohkubo E, Kubota A. Benign mesenchymoma of the cheek: report of a case and review of the literature. Oral Surg Oral Med Oral Pathol Oral Radiol Endod 1999 Jul; 88(1): 74-9. Review.
- 17- Nash A, Stout AP. Malignant mesenchymoma in children. Cancer 1967; 14: 524-33.