

استئودیسترکشن در جراحی فک و صورت

دکتر جواد فاریابی

استادیار گروه آموزشی جراحی دهان، فک و صورت، دانشکده دندانپزشکی، دانشگاه علوم پزشکی و خدمات بهداشتی، درمانی کرمان

Title: An investigation on distraction osteogenesis in maxillofacial surgery

Author: Fariaby J. Assistant Professor

Address: Dept. of Oral & Maxillofacial Surgery, Faculty of Dentistry, Kerman University of Medical Sciences

Abstract: Distraction osteogenesis (DO), firstly introduced to the medical world by Russian scientist Ilizarov for long bone lengthening in orthopedics can be considered as an appropriate substitute in the treatment of maxillofacial deformities. Natural events occurring during the repair of a fractured bone segment not only lead to the desired bone length but also prevent from the undesired disadvantages of osteotomies and bone grafting. Recently a lot of investigations have been conducted to evaluate the efficacy of DO in the treatment of maxillofacial deformities, which in some cases have lead to successful results. In the present article a lot of issues in maxillofacial surgery and different treatment goals associated with DO are discussed.

Key words: Distraction osteogenesis; Maxillofacial deformities; Craniofacial deformities.

Journal of Dentistry. Tehran University of Medical Sciences (Vol. 16; No.3; 2003)

چکیده

استئودیسترکشن برای اولین بار توسط Ilizarov دانشمند روسی به منظور افزایش طول استخوانهای دراز در ارتوپدی به جهان پزشکی معرفی شد و می‌تواند جایگزین مناسبی برای برخی روشهای مختلف استئوتومی و پیوند استخوان مرسوم که برای درمان ناهنجاریهای ناحیه فک و صورت استفاده می‌شود، باشد. با توجه به این که معایب متعددی برای این نوع استئوتومی‌ها و پیوندهای استخوانی وجود دارد، با ایجاد برش در استخوان و روندی که در ترمیم یک شکستگی استخوانی به روش طبیعی وجود دارد، می‌توان ضمن دستیابی به طول استخوان مورد نظر از معایب یاد شده هم دوری جست. طی سالیان اخیر تحقیقات متعددی جهت ارزیابی میزان کارایی استئودیسترکشن در درمان ناهنجاریهای ناحیه فک و صورت انجام شده که در بعضی موارد موفقیت این روش مورد تأیید قرار گرفته است؛ در موارد دیگر هم نیاز به انجام تحقیقات بیشتر می‌باشد. در این مقاله ضمن بحث در خصوص مسائل مختلفی که درباره استئودیسترکشن در ناحیه فک و صورت مطرح است، با استفاده از آن در جهت مقاصد درمانی مختلف آشنا خواهیم شد.

کلید واژه‌ها: استئودیسترکشن؛ ناهنجاریهای فک و صورت؛ ناهنجاریهای صورت و جمجمه

مجله دندانپزشکی دانشگاه علوم پزشکی و خدمات بهداشتی، درمانی تهران (دوره ۱۶، شماره ۳، سال ۱۳۸۲)

مقدمه

سوم میانی و فوقانی صورت، ثانویه به شکاف لب و کام، شکافهای صورتی، سندرم تریچرکولین، پلاژیوسفالی و کرانیوسینورتوزهای پیچیده هستند، می‌توان استفاده کرد (۳،۲،۱). در این مقاله به تاریخچه، روش انجام، اصول علمی،

استئودیسترکشن (Distraction Osteogenesis: DO) روشی نسبتاً جدید در درمان ناهنجاریهای ناحیه فک و صورت می‌باشد و امروزه از آن در درمان بسیاری از بیمارانی که دچار عدم قرینگی صورت ناشی از کمبود استخوان در ناحیه یک

سعی بر ایجاد ظاهر مناسب و فونکسیون مورد نظر در بیماران می‌شود. با وجود این حقیقت که استئوتومی‌ها و جراحیهای ارتوگناتیک، با موفقیت چشمگیری گسترش یافته و انجام می‌شوند، در عین حال دارای محدودیتهایی می‌باشند؛ مثلاً در بیمار دچار میکروگناسی شدید و دارای قیافه تیپیک Bird Face، اگر افزایش طول فک پایین با استفاده از روشهای استئوتومی مرسوم و پیوند استخوان انجام شود، ماهیچه‌ها و پوست کشیده شده پوشاننده ناحیه، عاملی محدودکننده است و اغلب نیاز به اعمال جراحی اضافه روی بافت نرم ناحیه وجود خواهد داشت که بندرت نتایج زیبایی در حد مطلوب بدست می‌آید؛ از طرف دیگر اگر برای گسترده کردن پوست از Expanderهای زیر پوستی استفاده شود، پوست پوشاننده ناحیه، افزایش لازم را از نظر اندازه پیدا می‌کند ولی سایر اجزای بافت نرم شامل ماهیچه‌ها، عروق و اعصاب بدون تغییر باقی می‌مانند؛ همچنین انجام پیوندهای استخوانی باعث Morbidity در محل دهنده می‌شوند و وقوع خوردگی (Resorption) پیوندها نیز قابل پیش بینی نمی‌باشد (۸،۷،۲،۱).

پس از معرفی DO در جراحیهای ارتوپدی، به منظور افزایش طول استخوانهای دست و پا، توسط ایلزاروف در سال ۱۹۶۴، تحقیقات وسیع و گسترده‌ای در مورد نحوه استفاده از آن در جراحیهای بازسازی ناحیه فک و صورت و جمجمه انجام شد؛ اصلاح ناهنجاریهای مادرزادی و نقایص استخوانی، اصلاح ناهنجاریهای شدید قدامی- خلفی، عرضی و عمودی اسکلت کرانیوفاسیال و بخصوص فک پایین از جمله مواردی است که در طول دهه گذشته به صورت عمومی مورد استفاده قرار گرفته است.

DO روشی است که پتانسیل بازسازی استخوان و بافت نرم را توسط یک روند بیولوژیک طبیعی و در طیف گسترده‌ای از موارد، کلینیکی دارد و با انجام آن بر بسیاری از مشکلاتی که در انجام استئوتومی و پیوندهای استخوانی

کاربردهای جدید، مزایا و تنگناهای DO در جراحی فک و صورت پرداخته می‌شود.

استخوان عضوی دینامیک است که قابلیت بازسازی دارد و از طریق فعالیتهای سلولی و حوادث بیومکانیک دچار تغییر وضعیت می‌شود. کشش کال استخوانی یک فرم منحصر به فرد از مهندسی بافتی کلینیکی را ارائه می‌کند که با استفاده از آن می‌توان تشکیل بافت استخوانی جدید را با کشش تدریجی قطعات استخوانی کورتیکوتومی شده هدایت کرد؛ این امر بدون استفاده از هر نوع عامل یا عوامل کنترل‌کننده صورت می‌گیرد؛ در این روش همزمان با تشکیل استخوان جدید بین سطوح استخوانی، نیروی کشش وارده به بافتهای اطراف نیز فشار می‌آورد و تغییرات تطابقی در بافتهای مختلف نظیر پوست، فاسیا، غضروف و پریوست اتفاق می‌افتد که خود باعث اجازه دادن به حرکات بیشتر اسکلتی می‌شود و به میزان قابل توجهی به موفقیت DO کمک می‌کند (۸،۷،۶،۵،۴،۲،۱).

Synder در سال ۱۹۷۳ اولین بار برای درمان ناهنجاریهای ناحیه فک و صورت و جمجمه از DO جهت افزایش طول استخوان فک پایین سگ استفاده کرد؛ سپس McCarthy در سال ۱۹۹۲ برای اولین بار از کشش کال استخوانی برای افزایش طول فک پایین در ۴ بچه دارای نقص مادرزادی فک پایین، ۳ بیمار دارای میکروزومی همی فاسیال و یک بیمار دارای سندرم Nager استفاده کرد (۱۲،۱۱،۱۰،۹،۷،۳).

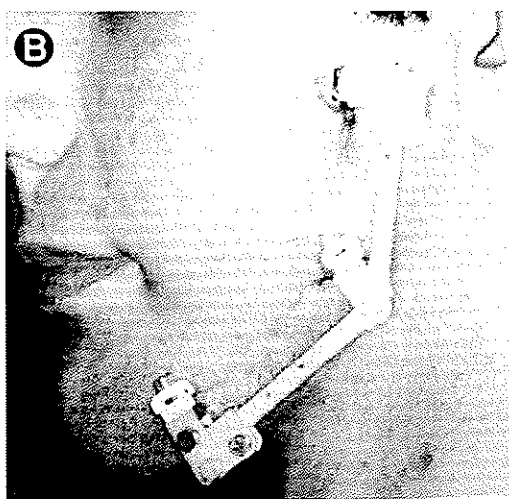
مزایای استئودیسترکشن

برخی اختلالات شایع در ناحیه فک و صورت و جمجمه مثل هیپوپلازی فک بالا و پایین، عدم قرینگی صورت و میکروگناسی مادرزادی، همواره به مداخله جراحیهای وسیع و در برخی موارد مشکل، تحت بیهوشی عمومی نیاز دارند که با انجام اعمال استئوتومی و پیوند کردن نواحی دارای نقص،

از نزدیک شدن به عصب دندانی تحتانی و جوانه دندانه‌ها احتراز می‌گردد.

کورتیکوتومی ناحیه می‌تواند صرفاً به صورت خارجی باشد و یا کورتکس خارجی را در بر بگیرد و مقداری به سمت لایه داخلی کورتکس توسط فرز Side Cutting گسترش یابد؛ بنابراین برش استخوانی در ناحیه رترومولرها شروع می‌شود و سپس باترس‌های مدیال و لترال آن را در بر می‌گیرد و در ناحیه لترال فک به زاویه گسترش می‌یابد و تمام کورتکس را تا رسیدن به لایه کانسلوس در برخواهد گرفت. برای کورتیکوتومی سطح لینگوال فک از یک استئوتوم ظریف استفاده می‌شود و تنها به صورت Green Stick اقدام به جدا کردن کورتکس می‌گردد که این امر برای حفظ عصب دندانی تحتانی مهم می‌باشد.

پس از انجام عمل کورتیکوتومی یک پین در ناحیه سانترال محدوده عمل در ناحیه زاویه فک بین دو قطعه کورتیکوتومی شده Body و راموس، پین دوم در ناحیه Body فک و پین سوم در راموس قرار می‌گیرد و پلیت‌های کشش در دو طرف پین مرکزی وصل می‌شوند تا اجازه حرکات مستقل از هم در دو ناحیه Angle و Body وجود داشته باشد. پین مرکزی هم به عنوان محور ثابت برای دو پین دیگر مورد استفاده قرار می‌گیرد (تصویر ۱ و ۲).



تصویر ۱ - نمونه‌ای از اپلیانس‌های استئودیسترکشن خارج دهانی

مرسوم ذکر شد، می‌توان غلبه کرد؛ ضمن آن که دارای مزایای زیر می‌باشد:

- ۱- تحت بی‌حسی موضعی و در یک Day-clinic انجام می‌شود.
- ۲- پس از درمان ناهنجاریهای فک و صورت توسط DO، ممکن است به درمان ارتدسنسی نیاز نباشد.
- ۳- تغییرات ایجاد شده در زیبایی بیمار تدریجی است و بیمار فرصت تطبیق یافتن با وضعیت جدید را دارد.
- ۴- در روش DO، استخوان جدید که بین سطوح قطعات استخوانی تشکیل می‌شود، توسط افزایش کشش کال بتدریج از هم جدا خواهد شد و نیروی کشش وارده در بافتهای اطراف نیز فشار وارد می‌کند و تغییرات تطابقی در بافتهای مختلف نظیر پوست، فاسیا، غضروف و پریوست اتفاق می‌افتد و اجازه حرکات بیشتر اسکلتی را می‌دهد و به میزان قابل توجهی به موفقیت DO کمک می‌کنند (۱، ۲، ۴، ۵، ۷).

روش جراحی استئودیسترکشن

برای افزایش طول استخوان در فک پایین، انتخاب زاویه فک جهت روش کشش کال استخوانی (پس از بررسیهای رادیوگرافیک و کلینیکی)، تحت بیهوشی عمومی یا بی‌حسی موضعی، برشی به طول ۳ سانتیمتر روی سطح مخاط دهانی در ناحیه لترال وستیبول و سطح باکال راموس فک ایجاد می‌شود (در موارد خاص و با توجه به نیاز جراح و با بررسی لازم، ممکن است از برش خارج دهانی برای دسترسی به استخوان ناحیه استفاده کرد)؛ جداسازی زیر پوستی انجام و ناحیه زاویه فک و اطراف راموس اکسپوز می‌شود؛ این کار بسیار ساده است و موجب ایجاد یک دید عالی از ناحیه هیپوپلاستیک زاویه فک می‌شود؛ محل در نظر گرفته شده جهت کورتیکوتومی و محل وارد کردن پین‌ها که با توجه به بررسیهای قبلی مشخص شده، روی استخوان علامت‌دار می‌شود؛ بنابراین با انجام محاسبات قبلی

طی شدن دوره تأخیری (Latency Period) با فعال شدن Distractor (با باز شدن پیچ)، قطعات استخوانی به همراه کال تشکیل شده در ناحیه استئوتومی از یکدیگر دور می‌شوند و در همین مسیر استخوان جدید ساخته می‌شود (۱۳،۱).

عموماً دو نوع وسایل خارج دهانی و داخل دهانی جهت DO ابداع شده است. از وسایل خارج دهانی برای فک بالا و یا پایین و از انواع داخل دهانی فقط در فک پایین می‌توان استفاده کرد؛ همچنین وسایل خارج دهانی می‌توانند به صورت یک، دو و یا چند جهته عمل نمایند؛ اما وسایل داخل دهانی فقط یک جهته عمل می‌کنند.

اپلیانس‌های داخل دهانی فقط به استخوان، یا فقط به دندانها و یا همزمان به دندان و استخوان می‌چسبند (۱۴،۱۵). مزایای اپلیانس‌های داخل دهانی عبارتند از:

۱- حذف اسکارپوستی ناشی از استفاده از بین‌های روی پوست در اپلیانس‌های خارج دهانی

افزایش میزان پذیرش توسط بیمار با توجه به این که بیمار مجبور نیست وجود یک سری وسایل را روی صورت خود تحمل کند.

۳- اصلاح پایدار بودن وسایل DO در چسبیدن استخوان

۴- کاهش شانس صدمه به عصب صورتی در مقایسه با

اپلیانس‌های خارج دهانی (۱۲،۱۶)

انجام جراحی DO دارای چهار مرحله اصلی و پشت سر

هم به ترتیب زیر است:

۱- انجام عمل کورتیکوتومی یا استئوتومی

۲- دوره تأخیری که در طی آن در بافت استخوانی، کال

تشکیل می‌شود و هیچ‌گونه نیرویی اعمال نمی‌گردد.

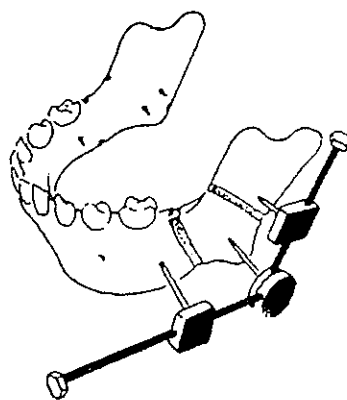
۳- دوره کشش که دوره فعال کشش کال استخوانی

می‌باشد.

۴- دوره استحکام کال که در طی آن کال کشیده شده،

استخوانی می‌شود و استحکام می‌یابد.

لازم به توضیح است که قبل از انجام عمل جراحی باید



تصویر ۲- نمایی از کورتیکوتومی در استئودیسترکشن و اپلیانس‌های مربوط به آن

چنانچه انجام DO در فک بالا مد نظر باشد، جدا کردن تحت پیروستی از ناحیه فوسای پیریفورم تا باترس لترال فک بالا در هر سمت انجام می‌شود و سطوح قدام و لترال فک بالا تا سطح عصب تحت کاسه چشمی و بالای ریشه دندان کانین اکسپوز می‌شود. جداسازی در ناحیه کف بینی به نواحی لترال بینی محدود می‌گردد و ناحیه سپتوم دست نخورده باقی می‌ماند؛ سپس توسط فرز Side Cutting استئوتومی ناقص در بالای ریشه دندان کانین و مولرها و یا جوانه دندانهای مولر دائمی انجام می‌شود؛ استئوتومی یاد شده به این علت ناقص ذکر شده که موکوپریوست ناحیه سینوس‌های فک بالا را در بر نمی‌گیرد و حفظ بافت یاد شده برای برقراری جریان خون ناحیه استئوتومی شده الزامی است. لازم به ذکر است که در عمل جراحی DO فک بالا نیازی به جداسازی اتصال زواید تریگوئید از فک بالا نمی‌باشد در ادامه عمل با توجه به طرح مورد نظر بین‌های کشش و پلیت‌های مربوط وصل می‌گردد (۱، ۷). همانگونه که ذکر شد، نحوه انجام استئوتومی می‌تواند به صورت کورتیکوتومی همراه با حفظ پیروست و مدولای استخوان و یا به صورت استئوتومی کامل بسته به محل استئوتومی، میزان افزایش مورد نیاز در طول استخوان و بر اساس نظر جراح انجام شود.

پس از وصل کردن پلیت‌های کشش به بین‌ها و

وسایل کشش در جای خود قفل می‌شوند تا ثبات لازم برای بدست آوردن استحکام کافی کال کشیده شده، حاصل شود؛ به طور عمومی ۶ تا ۸ هفته برای این دوره کافی خواهد بود. عده‌ای از محققان نیز دو روز استحکام را برای هر روز کشش مناسب می‌دانند (۱۸، ۱۷، ۱۳، ۲، ۱).

وقایع هیستولوژیک در DO

یافته‌های هیستولوژیک در شکاف محل کشش چه در استخوانهای دراز و چه در استخوانهای ناحیه فک و جمجمه شبیه تغییرات هیستولوژیک در حین ترمیم شکستگیها و از طریق استخوان‌سازی داخل غشایی (Intramembranous) می‌باشد که شامل مراحل زیر می‌باشد:

مرحله اول: در شکاف موجود بین دو قطعه استئوتومی شده بافت فیبروزه تشکیل می‌شود که متشکل از فیبرهای کلاژن که به صورت طولی ردیف شده‌اند و فیبروبلاست‌های دوکی شکل در ماتریکس مزانشیومی با سلول‌های تمایز نیافته می‌باشد.

مرحله دوم: تراکول‌های استخوان بلند و باریک مشاهده می‌شوند که از لبه‌های استخوانی گسترش یافته‌اند. تشکیل استخوان اولیه در طول فیبرهای کلاژن همراه با وجود استئوبلاست‌ها روی سطح این اسپیکول‌های اولیه استخوانی که ماتریکس استخوانی از خود بجا می‌گذارند، پیشرفت می‌کند و از نظر هیستوشیمیایی افزایش سطوح آلکالین فسفاتاز، پیروویک اسید و اسیدلاکتیک در این مرحله قابل توجه است.

مرحله سوم: بازسازی با پیشرفت نواحی رسوب استخوانی پیشرفت می‌کند که همراه با افزایش تعداد استئوکلاست‌ها و خوردگی استخوان به منظور پیشرفت بازسازی می‌باشد.

مرحله چهارم: مراحل اولیه تشکیل استخوان کورتیکال فشرده در ناحیه مجاور به انتهای استخوان بالغ استئوتومی شده که همراه با کاهش جهت طولی اسپیکول‌های استخوانی

تعداد، موقعیت و جهت پین‌های کشش و رابطه آنها با عناصر حیاتی نظیر کانال دندان‌تحتانی و جوانه‌های دندان‌ی در صورت امکان با تهیه سی‌تی‌اسکن سه بعدی و در غیر این صورت با تهیه گرافی ارتوپانتوگرام و گرافی‌های داخل دهانی دندان‌ی مورد تجزیه و تحلیل قرار گیرد؛ همچنین همکاری یک نفر متخصص ارتدزی در طی مراحل DO ضروری می‌باشد (۱۷، ۱۰، ۸، ۲، ۱).

زمان ۵ تا ۷ روز برای طی زمان دوره تأخیری مناسب می‌باشد؛ البته در کودکان (سنین کمتر از ۴ تا ۵ سال) این دوره به میزان قابل توجهی کاهش می‌یابد؛ حتی ممکن است کاملاً حذف شود تا از استحکام زودرس کال جلوگیری شود.

در مرحله کشش کال استخوانی، توجه به سه موضوع میزان کشش در طول روز، فرکانس کشش (ریتم) و کل طول دوره کشش مهم است. در تحقیقات مختلف ثابت شده که میزان یک میلیمتر کشش در روز، مناسب است و چنانچه سرعت کشش از مقدار یاد شده، بیشتر گردد، بخصوص با مقادیر بیش از ۱/۵ میلیمتر باعث Nonunion می‌شود؛ چنانچه سرعت کشش کمتر از میزان مطلوب (یک میلیمتر در روز) باشد، (بخصوص با مقادیر کمتر از ۰/۵ میلیمتر) منجر به یونیون زودرس خواهد شد؛ البته توجه به سن بیمار نیز در تعیین میزان یاد شده مؤثر است؛ مثلاً در بچه‌ها سرعت کشش کال را می‌توان بیشتر از میزان مطلوب انتخاب کرد و در افراد مسن باید سرعت کمتری بکار برد؛ میزان ایده‌آل یک میلیمتر کشش در روز را می‌توان به صورت یک جا و یا به صورت تقسیم شده در طول روز انجام داد که تعیین کننده ریتم کشش می‌باشد؛ کل مدت زمان کشش نیز به دستیابی به اهداف کلینیکی در بیمار بستگی دارد که برای هر بیمار جداگانه محاسبه و بر اساس شدت دفورمیتی متفاوت خواهد بود.

مرحله استحکام متعاقب مرحله کشش کال و به منظور معدنی شدن استخوان نابالغ مورد نیاز است. در این مرحله

می‌باشد؛ عوامل داخلی شامل شکل ژئومتریک، سطح مقطع، تراکم قطعات استخوانی، طول ناحیه کشیده شده و کشش بافت نرم اطراف شامل ماهیچه‌ها، لیگامان‌ها و فاسیایا می‌شود؛ در نهایت یک عامل بیومکانیک مهم دیگر، جهت اپلیانس‌های کشش می‌باشد که در این خصوص بایستی به محور کشش کال نسبت به محور آناتومیک قطعات استخوانی و پلن اکلوزال فک بالا توجه نمود (۲۰،۱۹،۱۵).

علاوه بر استفاده از DO در افزایش طول فک پایین در انسان برای درمان ناهنجاریهای مختلف فکی که در تحقیقات مختلف نتایج مطلوبی به همراه داشته است، تحقیقات متعددی برای استفاده از DO در درمان سایر ناهنجاریهای ناحیه فک و صورت نیز انجام شده است؛ به عنوان مثال به استفاده از DO در درمان آپنه انسدادی حین خواب (Obstructive Sleep Apnea: OSA) می‌توان اشاره کرد؛ در یک مطالعه بر روی ۸ بیمار با سن متوسط ۴ سال و ۸ ماه که به علت ابتلا به OSA بلافاصله پس از تولد، تراکتوستومی شده بودند، از DO برای جلو آوردن فک پایین به میزان حداقل ۲۵ میلی‌متر استفاده شد که در نهایت باعث کاهش علائم کلینیکی OSA و یا حذف نیاز به اکسیژن در این بیماران شد؛ همچنین مطالعه مشابهی بر روی ۵ بیمار برای درمان OSA انجام شد و نتایج درمانی قابل قبولی حاصل گردید؛ در گزارش چند مطالعه دیگر اعلام شد در بچه‌های مبتلا به میکروزومی کراتیوفاسیال دو طرفه و همزمان دیسترس تنفسی که تراکتوستومی نیز شده بودند، با انجام DO دو طرفه و افزایش طول فک پایین، تراکتوستومی حذف گردید؛ البته تأکید شده است که استفاده از DO در درمان قطعی OSA نیاز به تحقیقات وسیعتری دارد (۲۳،۲۲،۲۱،۱۳،۶،۱).

علاوه بر استفاده از DO در درمان OSA، به بازسازی مفصل گیجگاهی فکی و Augment کردن ریح آلونل فک با استفاده از DO نیز می‌توان اشاره کرد؛ برخی از پژوهشگران

است؛ این امر استخوان ناحیه را شبیه ساختمان نرمال استخوان می‌کند.

مراحل یاد شده را می‌توان به صورت زیر نیز تقسیم‌بندی کرد:

۱- آماس

۲- تشکیل کال نرم

۳- تشکیل کال سخت

۴- تغییر وضعیت (Remodeling)

در طی روند کشش کال استخوانی، دوره کال نرم توسط وارد کردن فشار تدریجی منقطع می‌شود و در نهایت می‌توان به افزایش طول کال که منجر به افزایش طول استخوان مورد نظر خواهد شد، دست یافت (۱۷،۱۳،۸،۲،۱).

اصول بیولوژیک و بیومکانیک DO

در انجام عمل DO توجه به اصول بیولوژیک و بیومکانیک که دارای ارزش یکسانی هستند، از اهمیت حیاتی برخوردار است. اصول بیولوژیک DO عبارتند از:

۱- انجام استئوتومی با قدرت کم

۲- حداکثر دقت در حفظ پریوست و خونرسانی به

اندوست در حین جراحی

۳- دوره کافی تأخیری برای تشکیل مناسب کال

استخوانی در خط شکستگی ایجاد شده

۴- دوره استحکام کافی جهت کلسیفیه شدن استخوان

تشکیل شده جدید، قبل از وارد شدن بار فونکسیون روی آن

۵- ریتم کشش به اندازه مناسب

اصول بیومکانیک DO به عوامل زیر بستگی دارد:

۱- عوامل خارجی یا وابسته به فیکساتور

۲- عوامل داخلی یا وابسته به بافت

۳- عوامل وابسته به جهت وسایل کشش

عوامل خارجی شامل تعداد، طول و قطر بین‌های

فیکسسیون، میزان Rigidity وسایل کشش و جنس وسایل

بحث و نتیجه گیری

با توجه به مرور مقالات مختلف، از روش استئودیسترکشن با موفقیت کامل در ناحیه فک و صورت برای اصلاح ناهنجاریهای متعدد مادرزادی و نقایص استخوانی با موفقیت کامل استفاده شده است؛ این روش بخصوص در فک پایین دارای پتانسیل ترمیم عالی است و تقریباً ترمیم کامل ساختمانی، مکانیکی و عملی به همراه آن حاصل شده است؛ از طرف دیگر همزمان با تشکیل استخوان جدید بین سطوح استخوانی، نیروی کشش وارده در بافتهای اطراف نیز اعمال شده و تغییرات تطابقی در بافتهای مختلف نظیر پوست، فاسیا، غضروف و پریوست اتفاق می افتد که خود این امر باعث اجازه دادن به حرکات اسکلتی بیشتر می شود و می تواند یکی از وجوه تمایز اصلی این روش در مقایسه با سایر روشهای بازسازی نقایص استخوانی باشد؛ البته تغییرات ایجاد شده در روش DO تدریجی است و بیمار اجازه تطبیق یافتن با وضعیت جدید را پیدا می کند و در نهایت در مقایسه با روشهای پیوند استخوان مرسوم به دلیل جلوگیری از خوردگی و Morbidity در محل دهنده (Donor Site)، برتری دارد. بنابراین با در نظر گرفتن مزایای مختلف و متعدد، این روش می تواند راهگشای بسیاری از مشکلات بیماران باشد؛ اما با وجود همه این موفقیتها اصلاحات بیشتر در روشهای جراحی و سایر وسایل DO، لازم است و برای بدست آوردن نتایج مناسب، انجام یک کار گروهی با حضور جراح و متخصص ارتدنسی لازم می باشد (۳، ۵، ۷، ۱۵، ۳۰، ۳۱، ۳۲).

در بازسازی مفصل TMJ در یک مطالعه بر روی حیوانات، موفق به بازسازی مفصل شدند و در دو تحقیق دیگر بر روی انسان نیز به تشکیل دیسک کاذب (Psudodisk) متعاقب استفاده از DO دست یافتند که در این زمینه نیز تحقیقات بیشتری لازم می باشد (۱۱، ۲۴، ۲۵، ۲۶).

در خصوص افزایش ارتفاع ریح آلوتل فک، در یک مطالعه از روش DO استفاده شد تا پس از افزایش طول استخوان امکان استفاده از ایمپلنت در فک پایین بیمار فراهم شود؛ همچنین در دو مطالعه دیگر از DO همراه با کاربرد ایمپلنت به جای فیکساتورهای DO برای تقویت کردن (Augmentation) ریح آلوتل فک استفاده شد (۲۷، ۲۸، ۲۹).

معیایب استئودیسترکشن

انجام DO در مجموع دارای معایبی است که اهم آنها عبارتند از (۹، ۱):

- ۱- شل شدن پیچهای فیکساسیون و عدم پایداری وسایل
- ۲- حرکت قطعات استخوانی به صورت ناهماهنگ و نامتناسب
- ۳- مشکلات مرتبط با TMJ
- ۴- باقی ماندن اسکار ناشی از بکار بردن وسایل خارج دهانی
- ۵- نیاز به جراحی مجدد برای خارج کردن پینهای کار گذاشته شده
- ۶- افزایش کل طول مدت درمان بیمار

منابع:

- 1- Patel PK, Han H, Daw Jh, Kang NH. Craniofacial distraction osteogenesis. *Emedicine J* 2002; 14 (3): 459.
- 2- Wiltfang J; Kejler P; Merten HA; Neukam FW. Continuous and intermitent bone distraction using microhydraulic cylinder, an experimental study in minipigs, *Br J Oral Maxillofac Surg* 2001; 39: 2-7.
- 3- Van Strijen PJ; Perdijk FB; Becking AG; Breuning KM. Distraction osteogenesis for mandibular advancement. *Int J Oral Maxillofac Surg* 2000 Apr; 29 (2): 81-5.
- 4- Berkowitz S. Treatment of congenital craniofacial anomalies: team management with concern for the whole child. *Int Pediatr* 1999; 14 (2): 77-82.
- 5- Hollis BJ; Block MS; Gardiner D; Chang A. An experimental study of mandibular arch widening in the dog using distraction osteogenesis. *J Oral Maxillofac Surg* 1998 (56): 330-38.

- 6- Mccarthy JG. Craniofacial microsomia, Grabb and Smith's Plastic Surgery. 5th ed. Philadelphia: Lippincot- Raven publisher: 1997.
- 7- Molina F. Distraction Osteogenesis in asymmetric dentofacial deformities. [http://policlinico-uniud. it./congrssi/ symportho-g surg/ programme 26/05/2002](http://policlinico-uniud.it/congrssi/symportho-g_surg/programme_26/05/2002).
- 8- Tarakoli K, Stewart KJ, Poole MD. Distraction osteogenesis in craniofacial surgery. *Ann Plast Surg* 1998 Jan; 40 (1): 88-99.
- 9- Marchac D, Arnaud E. Midface surgery from tessier to distraction. *Childs Nerve Sys* 1999; 15 (11-12): 681-94.
- 10- Razdolsky Y, Grove B. Skeletal distraction for mandibular lengthening with a completely intraoral distractor. *Virtual J Orthodontics*. Issue 3.2. <http://vjco.it/032/distern.htm>. 01/05/2002.
- 11- Reha S, Dogan D, Hakan H. Reconstruction of temporomandibular joint using distraction osteogenesis: A case report turk. *J Med Sci* 2001 (31): 569-72.
- 12- Yamamoto H, Sawaki Y, Ohkubo H, Ueda M. Maxillary advancement by distraction osteogenesis using osseointegrated implants. *J Cranimaxillofac Surg* 1997 Aug; 25(4): 186-91.
- 13- Burton R, Canady J, Wheeler J, Smith J. The miracle of growing bone: Craniofacial distraction osteogenesis. *Currents* 2002; 3 (2):
- 14- Maull DJ. Review of devices for distraction osteogenesis of the craniofacial complex. *Semin Orthod* 1999 Mar; 5 (1): 64-73.
- 15- Samchukor ML, Cope JB, Harper RP, Ross JD. Biomechanical consideration of mandibular lengthening and widening by gradual distraction using a computer model. *J Oral Maxillofac Surg* 1998 (56): 51-59.
- 16- Chin M, Toth BA. Distraction osteogenesis in maxillofacial surgery using internal devices: review of five cases. *J Oral Maxillofac Surg* 1996 Jan; 54 (1): 45-53.
- 17- Selcuk B, Evren U, Mete C, Kerem A. Reconstruction of a large mandibular defect by distraction osteogenesis: a case report. *J Oral Maxillofac Surg* 2000 (58): 1425-28.
- 18- Al ruhaimi KA. Comparision of different distraction rates in the mandible: an experimental investigation. *Int J Oral Maxillofac Surg* 2001 Jun; 30 (3): 220-27.
- 19- Samchukor ML, Cope JB, Cherkashin AM. The effect of sagittal orientation of the distractor on the biomechanics of mandibular lengthening. *J Oral Maxillofac Surg* 1999; (57): 1214-22.
- 20- Cope JB, Sumchukor ML, Cherkashin AM, Wolford LM, Franco P. Biomechanics of mandibular distractor orientation: An animal model study. *J Oral Maxillofac Surg* 1996; 57: 952-62.
- 21- Cohen SR, Simms C, Burstein FS. Mandibular distraction osteogenesis in the treatment of upper airway obstruction in children with craniofacial deformities. *Plast Reconstr Surg* 1998 Feb; 101 (2): 312-18.
- 22- Li KK, Powell NB, Riley RW, Guilleminault C. Distraction osteogenesis in adult obstructive sleep apnea surgery, a preliminary report. *J Oral Maxillofac Surg* 2002 Jan; 60 (1): 6-10.
- 23- Pedretti G, Triaca A. Premaxilla advancement by distraction osteogenesis with osseointegrated implants and an intraoral device. <http://www.world dent.com/2000/08:1-4>.
- 24- Hikiji H, Takato T, Matumoto S, Mori Y. Experimental study of reconstruction of the temporomandibular joint using a bone tranport technique. *J Oral Maxillofac Surg* 2000; 58(11): 1270-6.
- 25- Stucki MC, Coromick SU. Reconstruction of the mandibular condyle using transport distraction osteogenesis. *J Craniofac Surg* 1997 Jan; 8 (1): 48-52.
- 26- Dessner S, Razdolsky Y, EL-bialy T, Evans CA. Mandibalar lengthening using preprogrammed internal tooth-borne distraction devices. *J Oral Maxillofac Surg* 1999 (57); 1318-22.
- 27- Alyamani AO, Papageorge MB. Alveolar ridge augmentation by distraction osteogenesis [Homepage]. <http://www.dental news.com/ inside article 16. htm> 01/05/2002 .

- 28- Gaggle A, Schultes G, Karcher H. Distraction implants: a new operative technique for alveolar ridge augmentation. *J Cranio Maxillofac Surg* 1999 Aug; 27 (4): 212-21.
- 29- Urbani G, Lombardo G, Santi E, Consolo U. Distraction osteogenesis to achieve mandibular bone regeneration: a case report. *Int J Periodontics Restorative Dent* 1999 Aug; 19 (4): 321-31.
- 30- Makarov MR, Harper RP, Cope JB, Samchukov ML. Evaluation of inferior alveolar nerve function during distraction osteogenesis in the dog. *J Oral Maxillofac Surg* 1998 Dec; 56 (2): 1417-25.
- 31- Gurrero CA, Bell WH, Contasti GI, Rodriguez AM. Mandibular widening by intraoral distraction osteogenesis. *Br J Oral Maxillofac Surg* 1998 Dec; 35(6): 383-92.
- 32- Block MS, Akin R, Chang A, Gottsegen CB, Gardiner D. Skeletal and dental movements after anterior maxillary advancement using implant supported distraction osteogenesis in dogs. *J Oral Maxillofac Surg* 1997; (55): 1433-39.