

گزارش یک مورد مسمومیت سیستمیک به دنبال بلع محلول کلرگزیدین گلوکونات ۲۰٪

دکتر جعفر کلاهی کازرانی^{*} - دکتر پریچهر غلیانی^{**} - دکتر ژاله ورشوساز^{***}

^{*}مسئول هسته تحقیقاتی Odopha Rma - شهرک علمی و تحقیقاتی اصفهان (ISTT) و عضو جامعه مخترعان و مبتکران ایران
^{**}استادیار گروه آموزشی بیماریهای دهان و تشخیص دانشکده دندانپزشکی دانشگاه علوم پزشکی و خدمات بهداشتی، درمانی اصفهان
^{***}استادیار گروه آموزشی فارماسیوتیکس دانشکده داروسازی دانشگاه علوم پزشکی و خدمات بهداشتی، درمانی اصفهان

Title: A case report on a systemic toxicity following ingestion of 20% chlorhexidine gluconate solution
Authors: Kolahi-e-Kazerani J. Research Nucleus Organizer^{*}, Ghalyani Isfahani P. Assistant Professor^{**}, Varshosaz J. Assistant Professor^{***}

Address: Odopha Rma Research Nucleus- Isfahan Science and Technology Town (ISTT)

^{**} Dept. of Oral Medicine, Faculty of Dentistry, Isfahan University of Medical Sciences

^{***} Dept. of Pharmaceutics, Faculty of Pharmacy, Isfahan University of Medical Sciences

Abstract: Chlorhexidine is bonded well to the oral mucosa and dental pellicle and is poorly absorbed from the gastrointestinal tract, but in high concentration it is absorbed enough to produce liver necrosis. In this case a dentistry student accidentally ingested a shot of 20% chlorhexidine gluconate solution. Treatments included washing the oral cavity with lots of tooth paste, drinking of 5% alginate syrup and ingestion of 5g small pieces of cork. The following adverse effects were experienced: headache, giddiness, mild mist, euphoria, stomachache, diarrhea and complete loss of taste sensation for 8h, which recurred gradually during the last 48 hours. According to the poor absorption, low toxicity and low concentration of conventional mouthwashes, systemic toxicity following drinking of some shots of this solution is rare. Ultimately it may cause gastritis. Other treatments which are helpful in the same cases are: drinking of hard water, kaolin and tragacant syrup, bicarbonates such as baking soda, carbonates such as beverage, citrates such as lemon- juice and chlorides such as brine and so on.

Key words: Chlorhexidine Gluconate; Systemic Toxicity; Liver Necrosis; Bisbiguanides

Journal of Dentistry. Tehran University of Medical Sciences (Vol. 16; No.2; 2003)

چکیده

کلرگزیدین به خوبی به مخاط دهان و پلیکل دندان متصل می‌گردد و به سختی از دستگاه گوارش جذب می‌شود؛ اما در غلظتهای بالا به حدی از دستگاه گوارش جذب می‌شود که منجر به نکروز کبد می‌گردد. در این مورد، یک دانشجوی دندانپزشکی به طور تصادفی یک جرعه محلول کلرگزیدین گلوکونات ۲۰٪ را نوشید. اقدامات درمانی در مورد عبارت بود از: شستشوی دهان با مقادیر فراوان خمیر دندان، نوشیدن شربت آلزینات ۵٪ و بلعیدن ۵ گرم قطعات خرد شده چوب پنبه. عوارض جانبی شامل سردرد، سرگیجه، تاری خفیف دید، سرخوشی، دل درد، دل پیچه و از دست دادن کامل حس چشایی به مدت ۸ ساعت و بازگشت تدریجی آن طی ۴۸ ساعت بود. با توجه به جذب ناچیز و سمیت خفیف و غلظت پایین فرم رایج دهان‌شویه، بعید به نظر می‌رسد بلع چند جرعه از این محلول منجر به سمیت سیستمیک گردد و در نهایت ممکن است منجر به گاستریت

شود. در موارد مشابه می‌توان از اقدامات درمانی شامل نوشیدن آب معدنی، شربت کاتولین، کتیرا، بی‌کربنات‌ها مانند جوش شیرین، کربونات‌ها مانند نوشابه‌های گازدار، سیترات‌ها مانند جوهر لیمو، کلرایدها مانند آب نمک و ... بهره جست.

کلید واژه‌ها: کلرهگزیدین گلوکونات- سمیت سیستمیک- نکروز کبدی- بیس بیگوانیدها

مجله دندانپزشکی دانشگاه علوم پزشکی و خدمات بهداشتی، درمانی تهران (دوره ۱۶، شماره ۲، سال ۱۳۸۲)

مقدمه

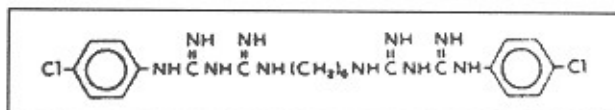
Roche و همکاران، بیماری را گزارش کردند که بخشی از محلول آماده‌سازی پیش از جراحی حاوی کلرهگزیدین ۴٪ را به جای جای دهان‌شویه بلعیده بود. گاستریت به عنوان عارضه جانبی در این بیمار اعلام شد (۷).

Massano و همکاران بیماری را گزارش کردند که پس از نوشیدن ۱۵۰ میلی لیتر محلول کلرهگزیدین گلوکونات که دارای ۳۰ گرم ماده خالص بود، دچار ادم طرفی فارتزیال و ضایعات نکروتیک مری گردید. این بیمار دارای غلظت بالای آمینوترانسفراز بود که پنج روز پس از بلعیدن محلول ذکر شده، میزان آن ۳۰ برابر و پس از یک هفته میزان آن ۸ برابر حد معمول گزارش گردید. پس از یک ماه اسپاراتات آمینوترانسفراز (SGOT) به حد معمول بازگشت؛ در حالی که آلانین آمینوترانسفراز (SGPT) هنوز ۳ برابر حد معمول بود. بیوپسی کبد نشان دهنده بیماری کبد چرب منتشر و هیپاتیت لیولار بود (۸).

لازم به ذکر است آمینو ترانسفرازها شامل اسپاراتات آمینو ترانسفراز (SGOT or AST) و آلانین آمینو ترانسفراز (SGPT or ALT) آنزیم‌های داخل سلولی هستند که در مقادیر بالایی در سلول‌های کبدی یافت می‌شوند. به دنبال آسیب یا مرگ سلول‌های کبدی این آنزیم‌ها به داخل جریان خون آزاد می‌شوند. سنجش آمینو ترانسفرازهای سرم از آزمونهای حساس ولی غیر اختصاصی ارزیابی صدمات کبدی می‌باشند. میزان آنها در سرم نمایانگر شدت نکروز کبد می‌باشد (۹).

این شواهد نشان می‌دهد که کلرهگزیدین در غلظت‌های

کلرهگزیدین یک آنتی‌سپتیک کاتیونی است که بر ارگانسیم‌های گرم منفی و بخصوص ارگانسیم‌های گرم مثبت مؤثر می‌باشد. این ماده بر بعضی ویروس‌ها و قارچ‌ها نیز مؤثر می‌باشد اما در دمای اتاق بر اسپور باکتری‌ها بی‌تأثیر است؛ ساختمان مولکولی آن به صورت زیر می‌باشد (۱):



مروری بر کاربرد ۲۰ ساله کلرهگزیدین نشان داده است که این ماده هیچ‌گونه اثر سرطانزایی در حیوانات آزمایشگاهی ندارد (۲) و کاربرد طولانی‌مدت دهانی آن هیچ‌گونه تغییری را در پارامترهای هماتولوژیک و بیوشیمیایی در انسان ایجاد نکرده نمی‌کند (۳). این ماده در غلظت‌های معمولی به سختی از پوست، مخاط و دستگاه گوارش جذب می‌شود که به دنبال آن سمیت سیستمیک بعید است (۴).

Quinn در مقاله خود مادری را گزارش کرد که برای جلوگیری از التهاب و برافروختگی پستان (Mastitis) نمک‌های کلرهگزیدین را به سینه‌های خود اسپری کرده بود؛ در نوزاد پس از تغذیه با شیر مادر دوره‌های متعدد سیانوز و برادی کاردی مشاهده گردید (۵).

Emerson و Piedes خانمی ۸۹ ساله را گزارش کردند که محلول کلرهگزیدین گلوکونات ۴٪ و ایزوپروپیل الکل ۴٪ را نوشیده بود. عوارض سرگیجه خفیف و خنده‌های غیرمعمول و افزایش اشتها برای ناهار در مورد این خانم گزارش گردید (۶).

از جمله Martindale (۱) اقدامات درمانی زیر بعد از ۱۵ دقیقه انجام شد.

- از آنجا که کلرهگزیدین دارای Substantivity قوی می‌باشد و به بسیاری از نواحی در حفره دهان از جمله فسفوپروتئین‌ها و گلیکوپروتئین‌های آنیونیک درمخاط باکال، پالاتال، لبیال و پلیکل پوشاننده دندان به خوبی باند می‌شود (۱۲) و نیز با توجه به این که یک آنتی‌سپتیک کاتیونیک می‌باشد و با ترکیبات آنیونیک ناسازگار است، برای خنثی نمودن بخشی از کلرهگزیدین که به حفره دهان باند شده بود، دهان با مقادیر فراوان خمیر دندان حاوی ترکیبات سورفاکتانت آنیونیک مانند سدیم لوریل سولفات، شستشو داده شد. به این منظور خمیر دندان به وسیله پنبه به مناطق مختلف مخاط حفره دهان مالیده شد و پس از ۵ دقیقه به وسیله آب شستشو داده شد. این عمل ۲ مرتبه تکرار گردید.

- فعالیت نمکهای کلرهگزیدین در حضور عوامل معلق‌کننده (Suspending Agent) مانند آلزینات و کتیرا و پودرهای نامحلول مانند کائولین و ترکیبات نامحلول کلسیم و منیزیم و روی کاهش می‌یابد (۱)؛ با توجه به این موارد آلزینات با مقادیر فراوان آب مخلوط گردید؛ به نحوی که به جای تشکیل توده نیمه‌جامد منجر به ایجاد شربت آلزینات ۵٪ گردید. (هر ۱۰۰ میلی‌لیتر از این محلول حاوی ۵ گرم آلزینات می‌باشد). یک لیوان از این شربت توسط مصدوم نوشیده شد.

- با توجه به این که نمکهای کلرهگزیدین به وسیله چوب پنبه غیرفعال می‌شوند (۱)، چند عدد درب بطری چوب پنبه‌ای (حدود ۵ گرم) توسط تیغ بیستوری شماره ۱۵ به قطعات ریز با اندازه تقریبی حدود ۰/۴ سانتیمتر مکعب تقسیم گردیدند و این قطعات به طور مستقیم به وسیله آب توسط مصدوم بلعیده شدند.

با وجود اقدامات درمانی انجام‌شده، بیمار دچار عوارض

بالا به اندازه‌ای جذب می‌شود که می‌تواند منجر به نکروز کبد گردد (۱)؛ همچنین در یک مورد، کلرهگزیدین به صورت داخل وریدی به کار برده شد و همولیز گزارش گردید (۱). در بعضی از موارد کاربرد محلول کلرهگزیدین گلوکونات به عنوان ماده ضدعفونی کننده قبل از جراحی در حفره بینی، موجب کاهش حس بویایی (Hyposmia) به صورت گذرا شده است (۱۰)؛ همچنین ۴ مورد از آسیب قرنیه ناشی از تماس با کلرهگزیدین گلوکونات که به عنوان محلول ضدعفونی کننده قبل از جراحی پوست مورد استفاده قرار گرفته بود، گزارش شده است (۱۱). مهمتر از همه مواردی از واکنش ازدیاد حساسیت به صورت آنافیلاکسی به دنبال کاربرد موضعی کلرهگزیدین گزارش شده است (۱۲).

از آنجا که از این ماده اغلب به صورت دهان‌شویه استفاده می‌شود، همواره احتمال بلع ناآگاهانه و تصادفی این ماده وجود دارد؛ به همین دلیل آگاهی از موارد گزارش شده و عوارض احتمالی و اقدامات درمانی لازم بسیار مفید می‌باشد. تاکنون تمامی موارد گزارش شده از بلع کلرهگزیدین گلوکونات شامل غلظتهای پایین (۰/۲٪ تا ۴٪) بوده و تاکنون هیچ موردی از بلع محلول ۲۰٪ گزارش نشده است.

شرح مورد

دانشجوی مجری طرح تحقیقاتی ساخت آدامس دارویی حاوی کلرهگزیدین هنگام نمونه‌برداری با پیپت حباب‌دار، به طور تصادفی یک جرعه از محلول کلرهگزیدین گلوکونات ۲۰٪ (بالاترین غلظت موجود) را بلعید که معادل بلع ۱۰۰ جرعه دهان‌شویه کلرهگزیدین گلوکونات معمولی ۰/۲٪ می‌باشد؛ وی مذکر و ۲۴ ساله بود و حادثه در آزمایشگاه تحقیقاتی فارماسیوتیکس دانشکده داروسازی دانشگاه علوم پزشکی اصفهان در حدود ساعت ۹/۵ تا ۱۰ تا روز ۸۱/۳/۱۸ اتفاق افتاد. پس از حادثه با مراجعه به کتب فارماکوپه رسمی

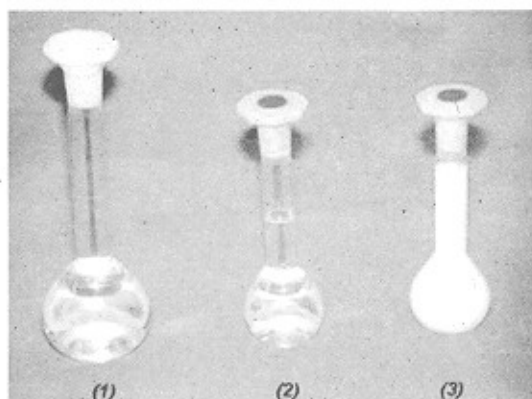
تشخیص محلول‌های آزمایش از شاهد ولی عدم تشخیص در بین محلول‌های آزمایشی مختلف بود. در آزمون هفتم حس شیرینی و در آزمون دهم حس شوری و ترشی و در آزمون دوازدهم حس تلخی بازگشت.

در گزارش Long و همکاران اختلال چشایی عارض شده به دنبال مصرف دهان‌شویه کلرهگزیدین ۰/۲٪ تنها در حس شوری بود (۱۵)؛ در حالی که در این مورد تمامی حواس چهارگانه چشایی از بین رفته بودند.

بحث و نتیجه گیری

با توجه به این که کلرهگزیدین Substantivity قوی دارد و به بسیاری از نواحی حفره دهان به خوبی باند می‌گردد (۱۳) و در غلظت‌های معمولی به سختی از دستگاه گوارش جذب می‌شود و سمیت ناچیزی از خود نشان می‌دهد (۴) و نیز با در نظر گرفتن غلظت پایین فرم دهان‌شویه (۰/۱-۰/۲٪) بعید به نظر می‌رسد که بلع چند جرعه دهان‌شویه کلرهگزیدین گلوکونات منجر به سمیت سیستمیک گردد؛ و در نهایت ممکن است منجر به گاستریت شود؛ البته در غلظت‌های بالاتر ممکن است به حدی از دستگاه گوارش جذب گردد که منجر به مشکلات کبدی و بیماری کبد چرب و هیپاتیت لیولار گردد. در این موارد مشاوره با پزشک متخصص و انجام آزمایش‌های SGOT و SGPT ضروری می‌باشد. در مورد تماس محلول کلرهگزیدین با چشم و بینی نیز احتیاط لازم باید در نظر گرفته شود. با توجه به موارد گزارش شده از واکنش آنافیلاکسی به دنبال کاربرد موضعی کلرهگزیدین، اخذ تاریخچه حساسیت نرمال و انجام احتیاط‌های لازم و در صورت لزوم مشاوره با متخصص ایمونولوژی در موارد تجویز نخست بسیار ضروری به نظر می‌رسد. در موارد مواجهه با بلع محلول کلرهگزیدین علاوه بر شستشوی دهان با ترکیبات سورفاکتانت آنیونیک مانند

سرگیجه، سردرد، تاری خفیف دید، سرخوشی (این عوارض تا شب هنگام خواب، حدود ساعت ۱۱، ادامه یافت و مصدوم در طول خواب کاملاً ناآرام بود)، دل درد شدید و دل پیچه گردید. این عوارض تا صبح روز بعد ادامه یافت؛ همچنین مصدوم تا ۸ ساعت حس چشایی خود را به طور کامل از دست داد که در طول مدت ۴۸ ساعت بتدریج به حالت طبیعی بازگشت. لازم به ذکر است آستانه تحریک حس ترشی توسط اسید کلریدریک به طور متوسط ۰/۰۰۰۹ نرمال و آستانه تحریک حس شوری توسط کلرید سدیم ۰/۰۱ نرمال و آستانه تحریک برای حس شیرینی توسط سوکروز ۰/۰۱ نرمال و آستانه تحریک برای حس تلخی توسط Quinine (نوعی داروی ضد مالاریا) ۰/۰۰۰۰۰۸ نرمال می‌باشد (۱۴). برای سنجش حس چشایی محلول‌های نامبرده توسط پیت بر روی سطح پشتی زبان (Dorsal) ریخته شدند؛ این سنجش حس چشایی به صورت یک‌سو کور انجام شد و مصدوم از نوع محلول مورد آزمون مطلع نبود؛ همچنین از آب مقطر به عنوان محلول کنترل استفاده شد. جهت رعایت کوری (Blindness) سنجش‌ها از مناطق حسی ویژه چهارگانه زبان استفاده نشد و محلول‌ها بر روی تمام سطح پشتی زبان ریخته شدند و وجود و عدم وجود حس مربوطه مورد ارزیابی قرار گرفت. به منظور جلوگیری از تحریک دما محلول‌های به کار برده شده دارای دمای ۳۷ درجه سانتیگراد بودند. پس از هر آزمایش مصدوم دهان خود را با آب شستشو می‌داد و زبان خود را تمیز می‌کرد؛ همچنین بعد از هر آزمایش ۵ دقیقه استراحت در نظر گرفته می‌شد. سنجش حس چشایی هر ۴ ساعت در مجموع در ۱۲ نوبت انجام شد. در دو آزمون نخست مصدوم فاقد حس چشایی بود و محلول‌های آزمایش و شاهد را از یکدیگر تشخیص نمی‌داد. در ۴ آزمون بعدی یعنی تا ۲۴ ساعت اول مصدوم دارای دریافت‌های حسی چشایی مبهم بود. ویژگی این دوره توانایی



تصویر ۱- (۱) محلول بافر فسفات؛ (۲) محلول کلرهگزیدین گلوکونات؛ (۳) محلول کلرهگزیدین گلوکونات پس از افزودن بافر فسفات
تغییر رنگ سفید ناشی از رسوب نمک فسفات- کلرهگزیدین می‌باشد.

تشکر و قدردانی

بدین وسیله از مسؤولین محترم شرکت لابراتوارهای «شهر دارو» به پاس همکاری فراوان و اهدای محلول کلرهگزیدین گلوکونات تشکر و قدردانی می‌گردد.

سدیم لوریل سولفات و مصرف شربت آلژینات و چوب پنبه، توجه به موارد زیر توصیه می‌شود:

- کلرهگزیدین با آب سخت ناسازگار می‌باشد و برخورد این دو منجر به تشکیل نمک‌های نامحلول کلرهگزیدین می‌گردد (۱).

- کلرهگزیدین در غلظت ۰/۰۵٪ با ترکیبات بورات، بیکربنات، سیترات، کربنات، کلراید، نیترات، فسفات و سولفات ناسازگار می‌باشد و منجر به تشکیل نمک‌های کم محلول کلرهگزیدین می‌گردد که ممکن است به صورت رسوب از محلول خارج شوند (۱)، (تصویر ۱)؛ بنابراین می‌توان نوشیدن آب معدنی را به عنوان یک درمان اصلی و استفاده از شربت جوش شیرین، نوشابه‌های گازدار، آب نمک، جوهر لیمو و ... را به عنوان درمان کمکی در نظر گرفت. استفاده از سایر عوامل معلق‌کننده مانند کائولین، کتیرا نیز در کاهش فعالیت کلرهگزیدین مؤثر می‌باشد. استفاده از فسفات سدیم نیز مفید است؛ چون علاوه بر ایجاد نمک‌های کم محلول و رسوب کلرهگزیدین واکنش سخت‌شدن آلژینات را مهار می‌کند و منجر به ایجاد شربت آلژینات مؤثرتری می‌گردد.

منابع:

- 1- Parfitt KM. The Complete Drug Reference. Thirty Second ed. Massachusetts: Pharmaceutical Press; 1999.
- 2- Case DF. Safety of hibitane. I. Laboratory experiments. J Clin Periodontal 1977; 4 (5) : 66-2 .
- 3- Rushton A. Safety of hibitane. II. Human experience. J Clin Periodontal 1977; 4 (5) : 73-9 .
- 4- Gennaro AR. The Science and Practice of Pharmacy. 20th ed. Philadelphia: Lippincott Williams & Wilkins; 2000.
- 5- Quinn MW, Bini RM. Bradycardia associated with chlorhexidine spray. Arch Dis Child 1989; 64: 892-93.
- 6- Emerson D, Pierdes C. A case of a single ingestion of 4% Hibiclens. Vet Hum Toxicol 1988; 30: 583.
- 7- Roche S, Chinn R, Webb S. Chlorhexidine- induced gastritis. Postgrad Med J 1991; 67: 210-11.
- 8- Massano G, Ciocatto E, Rosabianca C, Vercelli D, Actis GC. Striking aminotransferase rise after chlorhexidine self-poisoning. Lancet 1982; 1: 289
- ۹- احمدی، کامران؛ یزوهی، محمد. بیماری‌های داخلی. چاپ دوم. تهران: مؤسسه فرهنگی انتشاراتی تیمورزاده؛ ۱۳۷۶.
- 10- Yamagishi M. Impairment of olfactory epithelium treated with chlorhexidine digluconate (hibitane). Pract Otol 1985; 18: 399-409.
- 11- Tabor E, Bostwick DC, Evans CC. Coronal damage due to eye contact with chlorhexidine gluconate. JAMA 1989; 261: 551-8 .
- 12- Evans RJ. Acute anaphylaxis due to topical chlorhexidine acetate. Br Med J 1992; 304: 686 .
- ۱۳- مک دونالد، رالف ای؛ آوری دیوید آر. دندانپزشکی اطفال و نوجوانان. چاپ ششم. تهران: مؤسسه فرهنگی انتشاراتی تیمورزاده؛ ۱۳۷۷.
- ۱۴- گایون، آرتور؛ هال، جان. فیزیولوژی پزشکی گایتون. ترجمه فرخ شادان. جلد دوم. تجدید نظر نهم. تهران: انتشارات چهر؛ ۱۳۷۵.
- 15- Long NP, Catalanotto FA, Knopfle RU. Quality- specific taste impairment following the application of chlorhexidine digluconate mouthrinses. J Clin Periodontal 1988; 15 (1): 43-8