

تعیین دقت یک رادیوگرافی پری آپیکال در تشخیص شکستگی افقی ریشه

دکتر جلیل مدرسی^۱ - دکتر مهدی دستورانی^{۲+} - دکتر فضل‌الله سلیمانی نجف‌آبادی^۳ - دکتر فاطمه عزالدینی^۴

۱- استادیار گروه آموزشی اندودنتیکس، دانشکده دندانپزشکی، دانشگاه علوم پزشکی شهید صدوقی یزد

۲- دستیار تخصصی گروه آموزشی اندودنتیکس، دانشکده دندانپزشکی، دانشگاه علوم پزشکی شهید صدوقی یزد

۳- دندانپزشک

۴- دانشیار گروه آموزشی رادیولوژی، دانشکده دندانپزشکی، دانشگاه علوم پزشکی شهید صدوقی یزد

Accuracy of single periapical radiography in diagnosis of horizontal root fracture

Jalil Modaresi¹, Mahdi Dastorani², Fazlollah Soleymani Najafabadi³, Fatemeh Ezodini⁴

1- Assistant Professor, Department of Endodontics, School of Dentistry, Shahid Sadoughi University of Medical Sciences, Yazd

2- Postgraduate Student, Department of Endodontics, School of Dentistry, Shahid Sadoughi University of Medical Sciences, Yazd

3- Dentist

4- Associate Professor, Department of Radiology, School of Dentistry, Shahid Sadoughi University of Medical Sciences, Yazd

Background and Aims: Radiographic examination is a necessary step in diagnosis of horizontal root fracture. The purpose of this study was to determine the sensitivity and specificity of single radiograph for detection of horizontal root fracture.

Materials and Methods: In this analytical-descriptive study, 30 human freshly extracted teeth were used. Using a hammer and clamp, the teeth were divided into two sections accidentally and then sections were attached together by cyanoacrylate glue. Two radiographs were taken; with and without a piece of human mandibular bone. Afterward, radiographs were analyzed by three expert dentists using a slide show device.

Results: The diagnostic sensitivity and specificity of single radiograph for detection of horizontal root fracture without bone was 100%, but in radiographs of teeth with bone was 82.7% and 100%, respectively.

Conclusion: Based on the results of this study, in most cases, the horizontal root fractures can be detected by a single periapical radiograph.

Key Words: Periapical radiography; Sensitivity; Specificity

Journal of Dental Medicine-Tehran University of Medical Sciences 2012;25(1):27-32

چکیده

زمینه و هدف: بررسی رادیوگرافیک یک مرحله ضروری در تشخیص شکستگی‌های افقی ریشه می‌باشد. هدف از این مطالعه تعیین حساسیت و ویژگی یک رادیوگرافی پری آپیکال واحد در تشخیص شکستگی افقی ریشه بود.

روش بررسی: در این مطالعه توصیفی-تحلیلی از ۳۰ دندان قدامی تازه کشیده شده انسان استفاده شد. دندان‌ها با استفاده از چکش و گیره به طور تصادفی به دو قطعه تقسیم شدند. سپس دو قطعه با چسب سیانوآکریلات به هم چسبانده شد. در مرحله بعدی دو رادیوگرافی یکی از دندان به تنهایی و یکی از دندان به همراه یک قطعه استخوان مندیبل انسانی به عمل آمد. رادیوگراف‌ها توسط سه دندانپزشک متخصص با استفاده از یک دستگاه نمایش اسلاید خوانده شد. پس از جمع‌آوری اطلاعات، آنالیز داده‌ها توسط آزمون قطعی فیشر انجام شد.

یافته‌ها: حساسیت و ویژگی تشخیصی یک فیلم رادیوگرافی پری آپیکال واحد در تشخیص شکستگی افقی ریشه در رادیوگرافی‌هایی که از دندان به تنهایی به

+ مولف مسوول: نشانی: یزد- خیابان امام - ابتدای بلوار دهه فجر دانشگاه علوم پزشکی شهید صدوقی یزد- دانشکده دندانپزشکی- گروه آموزشی اندودنتیکس

تلفن: ۶۲۵۵۸۸۱ نشانی الکترونیک: Dastorani88@gmail.com

عمل آمده بود ۱۰۰٪ بود و در رادیوگرافی‌هایی که از دندان همراه با استخوان به عمل آمده بود به ترتیب ۸۲/۷٪ و ۱۰۰٪ بود.

نتیجه‌گیری: طبق نتایج این مطالعه، در اکثر موارد با استفاده از یک فیلم رادیوگرافی پری‌آپیکال واحد می‌توان شکستگی افقی ریشه را تشخیص داد.

کلید واژه‌ها: رادیوگرافی پری‌آپیکال؛ حساسیت؛ ویژگی

وصول: ۹۰/۰۳/۱۵ اصلاح نهایی: ۹۰/۱۱/۰۹ تأیید چاپ: ۹۰/۱۱/۱۱

مقدمه

دارند (۸،۹).

جهت شکستگی ریشه ممکن است تنوع زیادی را نشان دهد. شکستگی‌های ریشه در $\frac{1}{3}$ میانی یا آپیکالی ریشه، اغلب شیب باکولینگوالی تندی را به سمت انسیزال طی می‌کنند، درحالی‌که شکستگی‌های $\frac{1}{3}$ سرویکالی ریشه بیشتر متمایل به افقی هستند. این تنوع مسیرهای شکستگی، گرفتن چند فیلم رادیوگرافی با زوایای مختلف را ایجاب می‌کند، از جمله یک رادیوگرافی اکلوزال با زاویه تند که برای شکستگی‌های $\frac{1}{3}$ آپیکالی ریشه لازم است (۶).

همچنین گفته شده است از آنجاکه شکستگی ریشه اغلب مایل است (از فاسیال به پالاتال)، یک رادیوگرافی پری‌آپیکال اغلب وجود آن را نشان نمی‌دهد، بنابراین لازم است که حداقل در سه زاویه (۴۵ و ۹۰ و ۱۲۰ درجه) رادیوگرافی گرفته شود تا حداقل در یک زاویه، اشعه مستقیماً از خط شکستگی عبور کرده و در رادیوگرافی مشاهده شود (۱۰).

در مطالعه‌ای که اخیراً توسط Kamburoglu و همکاران در مورد دقت رادیوگرافی معمولی، CCD، PSP و (LCBCT) در تشخیص شکستگی افقی ریشه انجام شد، مشخص شد که حساسیت LCBCT به طور معنی‌داری بهتر از سه رادیوگرافی دیگر است (۱۱).

همچنین در مطالعه دیگری که Likubo و همکاران دقت رادیوگرافی پری‌آپیکال، (LCBCT) Limited cone-beam CT و Multidetector helical CT (MDHCT) را در دندان‌های سگ مورد مطالعه قرار دادند مشخص شد که LCBCT به طور معنی‌داری حساسیت و دقت تشخیصی بهتری نسبت به رادیوگرافی پری‌آپیکال و MDHCT در تشخیص شکستگی ریشه دارد (۱۲)، لذا به نظر می‌رسد LCBCT در تشخیص شکستگی افقی ریشه نسبت به رادیوگرافی پری‌آپیکال دقیق‌تر باشد، اما با توجه به توسعه اندک LCBCT در کلینیک‌های دندانپزشکی، دوز اشعه نسبتاً بالاتر نسبت به رادیوگرافی

شکستگی‌های ریشه، شکستگی‌هایی هستند که عاج، سمان و پالپ را دربر می‌گیرند و در بین تروماهای دندانی نسبتاً از شیوع کمتری برخوردارند و شامل ۵-۷٪ درصد از صدمات وارده به دندان‌های دایمی و ۲-۴٪ از صدمات وارده به دندان‌های شیری می‌باشد (۱،۲). مکانیسم شکستگی‌های ریشه معمولاً ضربه فرونتالی است که ایجاد دو ناحیه فشار در قسمت لبیال و لینگوال می‌کند و در نتیجه آن، در سطحی که این دو ناحیه را به هم متصل می‌کند، نیروهای برشی (Shearing) به وجود می‌آید که همین نیرو سبب ایجاد شکستگی در این سطح می‌شود (۳).

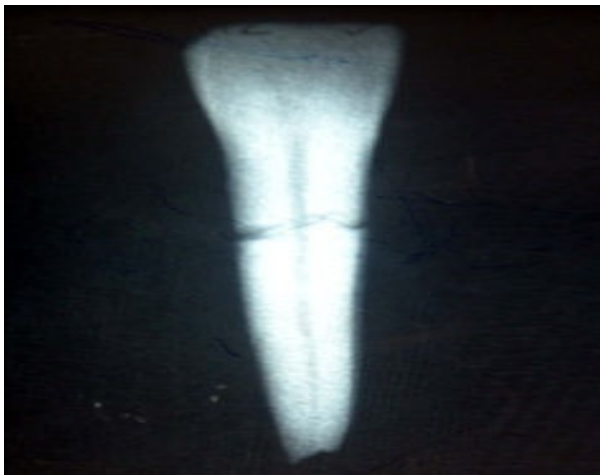شکستگی‌های افقی ریشه در دندان‌های دایمی، اغلب دندان‌های سانتال فک بالا را در گروه سنی ۲۰-۱۱ سال درگیر می‌کند (۱،۴). معاینه کلینیکی دندان‌های دچار شکستگی ریشه معمولاً قدری اکستروژن دندان که اغلب کمی به سمت لینگوال جابجا شده است را نشان می‌دهد. در این دندان‌ها میزان لقی بستگی به محل شکستگی دارد و معمولاً از نظر کلینیکی امکان‌پذیر نیست که بین جابجایی دندان در اثر شکستگی ریشه یا دیگر صدمات جابجایی (Luxation) افتراق داد. بنابراین تشخیص اغلب به طور کامل وابسته به معاینات رادیوگرافی می‌باشد (۳).

در مطالعات گذشته گفته شده است که شکستگی‌های افقی ریشه فقط زمانی قابل رویت هستند که اشعه مرکزی حداکثر با اختلاف ۲۰-۱۵ درجه نسبت به سطح شکستگی بتابد (۵،۶). بنابراین اگر در رادیوگرافی پری‌آپیکال خط شکستگی به شکل بیضی دیده شد، دو رادیوگرافی دیگر یکی با افزایش ۱۵ درجه زاویه و دیگری با کاهش ۱۵ درجه نسبت به رادیوگرافی اول باید گرفته شود (۷).

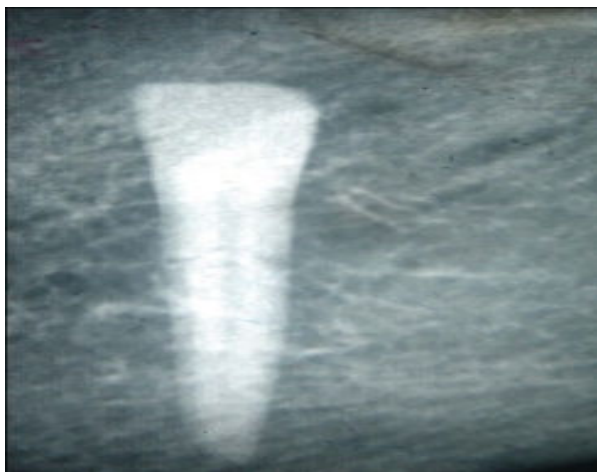
درمورد محل وقوع شکستگی، در مطالعات انجام شده نشان داده شده است که بیشترین میزان شیوع شکستگی در $\frac{1}{3}$ میانی ریشه می‌باشد، درحالی‌که شکستگی‌های آپیکالی و سرویکالی شیوع یکسانی

دندان‌ها شماره‌گذاری شد و از هر دندان دو رادیوگرافی به عمل آمد. رادیوگرافی‌های داخل دهانی برای تشخیص شکستگی‌های ریشه استفاده می‌شود. هدف از این مطالعه تعیین حساسیت و ویژگی یک رادیوگرافی پری‌آپیکال واحد در تشخیص شکستگی افقی ریشه بدون توجه به محل و زاویه شکستگی بود.

دندان‌ها شماره‌گذاری شد و از هر دندان دو رادیوگرافی به عمل آمد. رادیوگرافی اول فقط از دندان و با زاویه عمود بر محور طولی دندان و زمان اکسپوژر ۰/۱۲ ثانیه و رادیوگرافی دوم درحالی‌که زاویه دندان و تیوپ رادیوگرافی ثابت بود با اضافه کردن قطعه‌ای از استخوان مندیبل انسان به ضخامت ۲/۵ سانتی‌متر، با همان زاویه قبلی و با زمان اکسپوژر ۰/۱۶ ثانیه به عمل آمد. بدین ترتیب برای هر دندان، زاویه تیوپ اشعه و دندان ثابت و تنها تفاوت، در اضافه شدن استخوان مندیبل و تغییر متناسبی در میزان اشعه ایکس بود. بنابراین دو دسته رادیوگرافی به دست آمد، دسته اول رادیوگرافی‌هایی بودند که از "دندان به تنهایی" و دسته دوم رادیوگرافی‌هایی بودند که از "دندان به همراه استخوان" به عمل آمده بود (اشکال ۱ و ۲).



شکل ۱- نمای رادیوگرافیک نمونه شماره ۱ در حالت دندان به تنهایی



شکل ۲- نمای رادیوگرافیک نمونه شماره ۱ در حالت دندان به همراه استخوان

داخل دهانی و هزینه بالاتر آن، هنوز به طور گسترده‌ای از رادیوگرافی‌های داخل دهانی برای تشخیص شکستگی‌های ریشه استفاده می‌شود. هدف از این مطالعه تعیین حساسیت و ویژگی یک رادیوگرافی پری‌آپیکال واحد در تشخیص شکستگی افقی ریشه بدون توجه به محل و زاویه شکستگی بود.

روش بررسی

در این مطالعه توصیفی-تحلیلی ۳۰ دندان قدامی تازه کشیده شده انسان مورد مطالعه قرار گرفت. پس از جمع‌آوری، دندان‌ها به مدت ۳۰ دقیقه در محلول هیپوکلریت سدیم ۵/۲۵ درصد قرار گرفتند و پس از آن تا شروع آزمایش در محلول نرمال‌سالین نگهداری شدند.

برای ایجاد شکستگی ریشه در دندان‌ها از یک گیره و چکش استفاده شد. برای جلوگیری از آسیب ریشه حین ایجاد شکستگی، ریشه هر دندان با گاز پوشیده شد و در بین گیره قرار گرفت، سپس با چکش یک ضربه محکم به تاج دندان در سمت لیبال وارد شد تا ریشه بشکند. برای ایجاد شکستگی در نواحی متفاوت ریشه، فاصله سرویکالی هر دندان با لبه گیره به صورت اتفاقی تغییر داده شد.

در حین کار دقت شد تا دندان‌ها اولاً از ناحیه تاج دچار شکستگی نشوند و ثانیاً شکستگی، ریشه را فقط به دو قسمت تقسیم کند نه بیشتر. در صورتی که در حین کار، دندان به چند قطعه تقسیم می‌شد یا اینکه دندان از ناحیه تاج دچار شکستگی می‌شد و یا به هر دلیلی تطابق دقیق دو قطعه شکسته در مرحله بعدی امکان‌پذیر نبود، آن دندان از مطالعه خارج و دندان دیگری با همان شرایط ذکر شده جایگزین شد. در نهایت تعداد ۲۵ دندان که به طور مناسبی شکسته شده بود و همچنین ۵ دندان سالم (بدون شکستگی) وارد مطالعه شد.

در مرحله بعد برای مشاهده بهتر خط شکستگی دور تا دور خط شکستگی با ماژیک ضد آب علامت‌گذاری شد و پس از انطباق کامل، دو قطعه با استفاده از چسب سیانوآکریلات به هم متصل شدند. برای حفظ تطابق هرچه بیشتر دو قطعه شکسته شده هر دندان ابتدا دو قطعه در کنار هم قرار داده شد و چسب سیانوآکریلات در پیرامون محل شکستگی قرار گرفت. چسب سیانوآکریلات، دارای ویسکوزیته پایین بوده و تطابق دو قطعه را به خطر نمی‌اندازد. این چسب فاقد ترکیبات فلزی است و در رادیوگرافی رادیولوسنت و غیرقابل رویت است. سپس

جدول ۱- فراوانی، حساسیت و ویژگی در گروه رادیوگرافی‌های دندان به همراه استخوان به تفکیک مشاهده‌گر

تشخیص	وضعیت دندان		شکسته		سالم	حساسیت		ویژگی (درصد)
	صحت (مثبت حقیقی)	خطا (منفی کاذب)	صحت (مثبت حقیقی)	خطا (منفی کاذب)		درصد	درصد	
مشاهده‌گر اول	۲۰	۵	۵	۰	۸۰	۱۰۰		
مشاهده‌گر دوم	۲۰	۵	۵	۰	۸۰	۱۰۰		
مشاهده‌گر سوم	۲۲	۳	۵	۰	۸۸	۱۰۰		
میانگین					۸۲/۷	۱۰۰		

نوع فیلم مورد استفاده برای هر دو دسته، فیلم‌های شماره یک AGFA DENTUS M2 با سرعت E بود. کیلوولتاژ دستگاه نیز برای هر دو دسته روی ۶۰kv تنظیم شده بود. در مجموع ۶۰ رادیوگرافی (۳۰ رادیوگرافی از دندان به تنهایی و ۳۰ رادیوگرافی از دندان به همراه استخوان) به دست آمد. رادیوگرافی‌های تهیه شده توسط دو نفر اندودنتیست و یک نفر رادیولوژیست به طور جداگانه و با شرایط یکسان در یک اتاق نیمه تاریک، توسط یک دستگاه نمایش اسلاید با بزرگنمایی ۲۰ برابر خوانده شد. این افراد از وجود یا عدم وجود شکستگی اطلاعی نداشتند. صحت تشخیص این افراد توسط شخص دیگری که از وجود یا عدم وجود شکستگی اطلاع دقیق داشت تایید می‌شد (Gold standard) و در پرسشنامه‌ای که از قبل بدین منظور تهیه شده بود یادداشت می‌شد. پس از اتمام کار و جمع‌آوری اطلاعات، داده‌ها در نرم‌افزار SPSS مورد بررسی قرار گرفت. پاسخ مشاهده‌گرها از نظر توافق، به وسیله "آزمون قطعی فشر" بررسی شد (Inter observer agreement) ($\alpha=0/05$). برای محاسبه حساسیت و ویژگی تشخیصی کلیشه رادیوگرافی نیز از فرمول‌های زیر استفاده شد:

ارزبابی رادیوگرافیک یک مرحله ضروری در تشخیص شکستگی ریشه می‌باشد. بر مبنای مطالعات گذشته به نظر می‌رسد آنچه باعث رویت خط شکستگی ریشه در رادیوگرافی پری آپیکال می‌شود تحت تاثیر دو عامل عمده قرار می‌گیرد. یکی فاصله بین دو قطعه شکسته و دیگری زاویه اشعه و خط شکستگی (۵۶). در این مطالعه سعی شد که دو قطعه شکسته حداکثر انطباق را با هم داشته باشند تا فاصله بین دو قطعه به حداقل برسد و زاویه تابش نیز همانند تکنیک موازی عمود بر محور طولی دندان و بدون توجه به جهت شکستگی تنظیم شد. این موارد باعث دشوارتر شدن تشخیص شکستگی می‌گردد. به نظر می‌رسد در شرایط داخل دهانی وجود مایعات بافتی و خونریزی باعث ایجاد فاصله بین دو قطعه شده و تشخیص شکستگی را تسهیل کند (۵). در مطالعه Bender و Freedland (۵) که بر روی بلوک‌های

بحث و نتیجه‌گیری

ارزبابی رادیوگرافیک یک مرحله ضروری در تشخیص شکستگی ریشه می‌باشد. بر مبنای مطالعات گذشته به نظر می‌رسد آنچه باعث رویت خط شکستگی ریشه در رادیوگرافی پری آپیکال می‌شود تحت تاثیر دو عامل عمده قرار می‌گیرد. یکی فاصله بین دو قطعه شکسته و دیگری زاویه اشعه و خط شکستگی (۵۶). در این مطالعه سعی شد که دو قطعه شکسته حداکثر انطباق را با هم داشته باشند تا فاصله بین دو قطعه به حداقل برسد و زاویه تابش نیز همانند تکنیک موازی عمود بر محور طولی دندان و بدون توجه به جهت شکستگی تنظیم شد. این موارد باعث دشوارتر شدن تشخیص شکستگی می‌گردد. به نظر می‌رسد در شرایط داخل دهانی وجود مایعات بافتی و خونریزی باعث ایجاد فاصله بین دو قطعه شده و تشخیص شکستگی را تسهیل کند (۵). در مطالعه Bender و Freedland (۵) که بر روی بلوک‌های

$$\text{حساسیت} = \frac{\text{مثبت حقیقی}}{\text{مثبت حقیقی} + \text{منفی کاذب}} \times 100$$

$$\text{ویژگی} = \frac{\text{منفی حقیقی}}{\text{منفی حقیقی} + \text{مثبت کاذب}} \times 100$$

یافته‌ها

نتایج این مطالعه نشان داد که سه مشاهده‌گر از نظر تشخیص شکستگی افقی ریشه تفاوت آماری معنی‌داری با یکدیگر نداشتند

جزیی)، در تطابق دو قطعه شکسته هم ایجاد اختلال می‌نماید ولی شکستن ریشه‌ها علاوه بر اینکه هیچ جزیی از بافت دندانی در محل شکستگی را از بین نمی‌برد بلکه لبه‌ها و سطح ناصاف شکستگی می‌تواند به عنوان یک راهنما جهت تطابق دو قطعه شکسته کمک کند. در مطالعه حاضر از هر دندان دو رادیوگرافی (دندان به تنهایی و دندان همراه استخوان) به عمل آمد. با توجه به اینکه زاویه تیوپ اشعه و دندان برای هر دو رادیوگرافی ثابت بود، بنابراین به نظر می‌رسد اختلاف نتایج این دو گروه به علت وجود استخوان و سوپر ایمپوز شدن تراپکول‌های استخوان بر روی ریشه باشد که تشخیص را مشکل نموده است. در مطالعه حاضر در گروهی از رادیوگراف‌ها که از دندان به همراه استخوان به عمل آمده بود، استخوان روی دندان سوپر ایمپوز شده و فضای رادیولوسنت پریودنتال در اطراف ریشه وجود ندارد (شکل ۲). به نظر می‌رسد در شرایط داخل دهانی به علت وجود فضای رادیولوسنت لیگامان پریودنتال در اطراف ریشه، حاشیه ریشه نسبت به گروهی از رادیوگرافی‌ها که از دندان به همراه استخوان به عمل آمده بود مشخص‌تر بوده و تشخیص شکستگی آسان‌تر باشد.

بر اساس نتایج مطالعه حاضر، شکستگی ریشه احتمالاً در اکثر موارد با یک رادیوگرافی پری‌آپیکال واحد قابل تشخیص است و تهیه رادیوگرافی‌های متعدد و یا رادیوگرافی‌های دقیق‌تر مثل CBCT و افزایش دوز اشعه بیمار لازم به نظر نمی‌رسد؛ هرچند در این زمینه باید مطالعات بیشتری صورت گیرد.

تشکر و قدردانی

بدین‌وسیله از گروه محترم اندودنتیکس دانشکده دندانپزشکی دانشگاه علوم پزشکی شهید صدوقی یزد که در انجام این تحقیق همکاری صمیمانه‌ای داشتند تشکر و قدردانی می‌شود. همچنین این مقاله نتیجه پایان‌نامه دانشجویی به شماره ۲۳۷ دانشکده دندانپزشکی دانشگاه شهید صدوقی یزد می‌باشد.

گچی (caso4) حاوی ۳۱/۱٪ کلسیم انجام شد، محقق بلوک‌های گچی را تحت زاویه معینی شکست و از زوایای مختلف نسبت به خط شکستگی رادیوگرافی تهیه کرد و مشاهده کرد زمانی که اختلاف زاویه اشعه مرکزی و خط شکستگی بیشتر از ۴۰ درجه باشد خط شکستگی در رادیوگرافی رویت نخواهد شد. در مطالعه حاضر در تمام رادیوگراف‌ها بدون توجه به زاویه بین اشعه مرکزی و خط شکستگی در گروه بدون استخوان، شکستگی‌ها همواره قابل رویت بودند و از این جهت نتایج مطالعه حاضر با نتایج مطالعه Bender و Freedland (۵). مطابقت ندارد. این عدم تطابق می‌تواند احتمالاً به دلیل تفاوتی باشد که در آرایش کریستال‌های گچ و دندان وجود دارد. دندان دارای کریستال‌های منظم می‌باشد درحالی‌که کریستال‌های گچ به صورت نامنظم قرار گرفته‌اند. در مطالعه Bender و Freedland (۵) به جای دندان از گچ استفاده شده بود. به نظر می‌رسد نتایج مطالعه حاضر به علت استفاده از دندان و ایجاد شرایط طبیعی‌تر نسبت به مطالعه آنان قابل اعتمادتر باشد.

در مطالعه دیگری که توسط Andreasen (۶) بر روی دندان‌های کشیده شده انسان صورت گرفت، دندان‌ها توسط یک دیسک ظریف تحت زاویه مشخصی برش داده شدند و سپس از زوایای مختلف نسبت به خط شکستگی رادیوگرافی تهیه شد. شکستگی‌های ریشه زمانی قابل رویت بودند که اشعه مرکزی با زاویه حداکثر ۱۵-۱۰ درجه اختلاف نسبت به سطح شکستگی بتابد. در مطالعه حاضر دندان‌ها به طور تصادفی شکسته شدند که باعث شد هر ریشه در زاویه متفاوتی شکسته شود. سپس اشعه مرکزی بدون توجه به زاویه شکستگی (عمود بر محور طولی ریشه) تابانده شد. در گروهی از رادیوگراف‌ها که مشابه مطالعه Andreasen (۶) از دندان به تنهایی به عمل آمده بود ۱۰۰٪ شکستگی‌ها قابل رویت بودند. بنابراین نتایج مطالعه حاضر با نتایج مطالعه آنان مطابقت ندارد. در مطالعه Andreasen (۶) برای ایجاد شکستگی ریشه از برش استفاده شده است اما در مطالعه حاضر به جای برش، ریشه‌ها شکسته شد. برش ریشه علاوه بر ایجاد فاصله (هر چند

منابع:

- 1- Andreasen JO. Etiology and pathogenesis of traumatic dental injuries. A clinical study of 1298 cases. Scand J Dent Res. 1970;78(4):329-42.
- 2- Borum MK, Andreasen JO. Therapeutic and economic implications of traumatic dental injuries in Denmark: an

- estimate based on 7549 patients treated at a major trauma center. Int J Paediatr Dent. 2001;11(4):249-58.
- 3- Andreasen JO, Andreasen FM, Andersson L. Textbook and color atlas of traumatic injuries to the teeth. 4th ed. Munksgaard: Wiley-Blackwell;2007.

- 4- Andreasen JO , Hjorting-Hansen E. Intra alveolar root fractures: radiographic and histologic study of 50 cases. *J Oral Surg.* 1967;25(5):414-26.
- 5- Bender IB, Freedland JB. Clinical considerations in the diagnosis and treatment of intra- alveolar root fractures. *J Am Dent Assoc.* 1983;107(4):595-600.
- 6- Andreasen FM, Andreasen JO. Resorption and mineralization processes following root fracture of permanent incisors. *Endod Dent Traumatol.* 1988;4(5):202-14.
- 7- Degering CI. Radiography of dental fractures. An experimental evaluation. *Oral Surg Oral Med Oral Pathol.* 1970;30(2):213-9.
- 8- Andreasen FM. Pulpal healing after luxation injuries and root fracture in the permanent dentition. *Endod Dent Traumatol.* 1989;5(3):111-31.
- 9- Andreasen FM, Andreasen JO, Bayer T. Prognosis of root-fractured permanent incisors- prediction of healing modalities. *Endod Dent Traumatol.* 1989;5(1):11-22.
- 10- Cohen S, Burns R. *Pathways of the pulp.* 9th ed. St. Louis: Mosby; 2006.P 626.
- 11- Kamburoglu K, Ilker Cebeci AR, Grondahi HG. Effectiveness of limited cone-beam computed tomography in the detection of horizontal root fracture. *Dent Traumatol.* 2009;25(3):256–61.
- 12- Iikubo M, Kobayashi K, Mishima A, Shimoda S, Daimaruya T, Igarashi C, et al. Accuracy of intraoral radiography, multidetector helical CT, and limited cone-beam CT for the detection of horizontal tooth root fracture. *Oral Surg Oral Med Oral Pathol Oral Radiol Endod.* 2009;108(5):70-4.